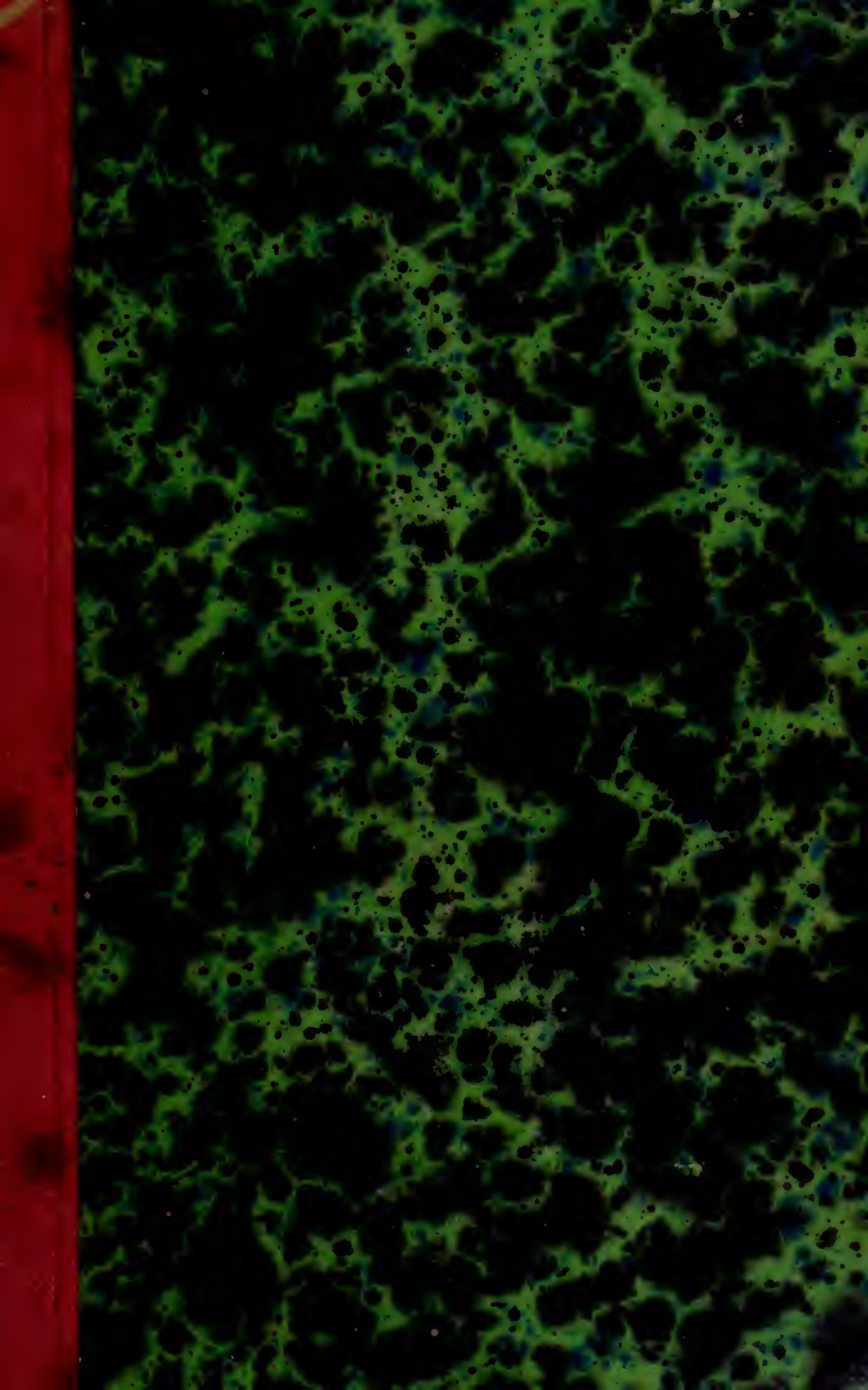

22102131974

Med
K18376

Ex libris Wisek

Förster's

Pathologische Anatomie.

Digitized by the Internet Archive
in 2016

https://archive.org/details/b28112489

Lehrbuch

der

pathologischen Anatomie

von

Dr. August Förster,
ordentl. öffentl. Professor der pathologischen Anatomie zu Würzburg.



Mit 4 Kupfertafeln.

Siebente vermehrte und verbesserte Auflage.

Jena,
Druck und Verlag von Friedrich Mauke.
1864.

6893 LL 252 555

WELLCOME INSTITUTE
LIBRARY

Coll.	welMOmec
Call No.	Q2

Vorwort.

Das vorliegende Lehrbuch ist bestimmt, den Studirenden der Medicin eine gedrängte Uebersicht des Inhaltes der pathologischen Anatomie zu geben, damit sie, darauf gestützt, ausführlichen Vorträgen in diesem Gebiete und den Sectionen mit Nutzen folgen und Repetitionen damit vornehmen können. Das Bedürfniss der practischen Aerzte hatte ich bei Bearbeitung desselben weniger im Auge, doch haben mir viele Kundgebungen gezeigt, dass auch für sie eine solche gedrängte Uebersicht nicht ohne Nutzen ist, und darauf Rücksicht nehmend, habe ich der Beschreibung Citate von Abbildungen aus den zugänglichsten Bilderwerken beigefügt. Bei der Darstellung versuchte ich, von eigenen Beobachtungen und Untersuchungen ausgehend, das in der älteren und neueren Literatur angehäufte Material in der möglichst concisen Form eines Lehrbuchs zu verarbeiten; das, was mir eigen ist, musste dabei fast gänzlich mit dem fremdem Material verschmolzen werden, denn es kam mir hier nicht darauf an, eigene Untersuchungen für Fachgenossen in das Licht und

zur Anerkennung zu bringen, sondern einzig und allein darauf, eine didaktisch-practische Bearbeitung der pathologischen Anatomie zu geben.

Da die pathologische Anatomie sich erst in neuerer Zeit zu einer selbstständigen Disciplin zu gestalten begonnen hat, so ist die Aufgabe, von dem Werdenden das, was bleibenden Werth hat, zu fixiren, eine sehr schwierige; am besten werden das diejenigen Collegen zu beurtheilen wissen, welche die pathologische Anatomie nicht mit den Lehren irgend einer Schule für abgeschlossen halten und ihre historische Entwickelung in der Gesammtliteratur kennen und würdigen. Freilich war diese Aufgabe vor vierzehn Jahren, als die erste Auflage dieses Lehrbuches erschien, viel schwieriger als jetzt. Im Verlauf dieser Jahre ist im Gebiete der pathologischen Anatomie sehr viel geschehen, eine Menge rüstiger Kräfte haben sich in die Bearbeitung des Details der mikroskopischen und makroskopischen Veränderungen getheilt und der feste Grundstock positiver Resultate hat sich zu einem stattlichen Ganzen gestaltet, in welchem die wissenschaftliche Pathologie eine sichere Grundlage findet. Ging das Ziel der pathologischen Anatomie Anfangs dahin, für die von der alten Medicin überlieferten künstlichen Symptomencomplexe, die man Krankheiten nannte, anatomische Grundlagen zu finden, so hat sie sich jetzt von diesem beschränkten Standpunkte frei erhoben; unbehindert von dem engen Kreise jener abstracten Krankheitsbilder,

erstreckt sie ihre Forschung über alle vorkommenden Veränderungen der Organe und Gewebe, strebt nach Erkenntniss deren Natur, ihrer Entwickelung und ihres Verlaufes, unabhängig von ihrer klinischen Erscheinung, und bereitet so der Pathologie einen Boden vor, auf welchem dieselbe die Krankheitsprocesse und Krankheiten von Neuem nicht mehr auf symptomatischer, sondern auf anatomischer Basis aufzubauen hat. Nicht mehr wie früher lautet die Frage: welche anatomische Veränderungen finden sich bei dem oder jenem traditionellen Symptomencomplex, sondern: welche anatomische Veränderungen in Organen und Geweben kommen überhaupt vor, und in welcher Weise machen sie sich am Kranken äusserlich kenntlich. Die Aufgabe des Pathologen, insbesondere aber des Klinikers, ist daher auch eine viel bedeutendere und schwierigere geworden, und nicht wenige derselben suchen sich daher derselben zu entziehen. Machen wir die Runde an den Universitäten, so sehen wir aber überall, wo die Kliniker sich mit regem Eifer der Lösung dieser Aufgabe widmen, die wissenschaftliche Pathologie in allen ihren Zweigen blühen und gedeihen, während da, wo noch die alte, traditionelle symptomatische Medicin an der Spitze steht, ein reges wissenschaftliches Leben nicht gedeihen will, trotz aller Anstrengungen jüngerer Kräfte und des besten Willens der Studirenden, an dem es überhaupt nie fehlt. In diesem grossen Fortschritte ist Deutschland allen

übrigen Ländern vorausgegangen und ist jetzt die schönste Stätte frischer, freier wissenschaftlicher Forschung und Arbeit.

Indem ich diese Auflage, in welcher ich alle neuen Thatsachen beifügte und manche Abschnitte nach neuen Untersuchungen umarbeitete, dem Publicum übergebe, spreche ich den Wunsch aus, dass auch ihr die günstige Aufnahme der früheren Auflagen zu Theil werden und sie ihren Nutzen für die Wissenschaft bringen möge.

Würzburg im October 1864.

Der Verfasser.

Inhaltsverzeichniss.

Seite

Vorrede V
Einleitung 1

Allgemeine pathologische Anatomie 19

I. Die Veränderungen der Blutmenge der Organe und die Blutergüsse 21

A. Hyperämie 21
B. Anämie 22
C. Hämorrhagie 23

II. Die Veränderungen der Bildung u. Rückbildung des Körpers, der Organe und Gewebe 26

1. Die Veränderungen der Bildung des Fötus, die Missbildungen 26
2. Die Veränderungen der Bildung u. Rückbildung der Gewebe und Organe 36

A. Die pathologischen Neubildungen . . 36

I. Organisirte Neubildungen 36

1. Die Neubildung des Bindegewebes 46
Das Fibroid 49
Das Myxom 53
2. Die Neubildung des Fettgewebes 54
Das Lipom 55
3. Die Neubildung des Knorpelgewebes 56
Das Enchondrom . . 59
4. Die Neubildung von Knochengewebe 62

Seite

5. Die Neubildung der Gefässe 65
Das Angiom 68
6. Die Neubildung des Muskelgewebes 70
Das Myom 72
7. Die Neubildung des Nervengewebes 73
Das Neurom 73
8. Die Neubildung von Drüsengewebe 76
9. Die Neubildung von Cutis, Schleimhaut, seröser Haut, Epithelien 78
10. Cysten, Balggeschwülste 81
11. Papillargeschwülste . . 87
12. Sarkoma 89
13. Krebs, Carcinoma . . 92
14. Alveolarkrebs 104
15. Epithelialkrebs 106
16. Kern- und Lymphzellengeschwülste 112
a. Syphilom 112
b. Lepraknoten . . . 114
c. Tuberkel 115
d. Rotzknoten 118
e. Lupusknoten . . . 119
f. Leukämische Knoten 119
g. Typhusknoten . . . 120

II. Unorganisirte Neubildungen 120

III. Die Bildung von Wasser und Luft 121

B. Die pathologische Rückbildung . . 122

1. Altersveränderungen . . 122

Seite

2. Metamorphosen, Degenerationen 123
a. Fettmetamorphose . 123
b. Verkalkung 126
c. Speckige Entartung . 127
d. Colloid-, Schleimmetamorphose 129
e. Pigmentbildung . . . 131
3. Trockner Zerfall . . . 134
4. Brand, Necrosis, Gangraena 135
C. Die Entzündung . . 137

III. Die Veränderungen der physikalischen Eigenschaften der Organe 146
1. Veränderungen der Grösse 146
2. Veränderungen der Consistenz 148
3. Veränderungen der Färbung 148
4. Veränderungen der Form, Lage, Zahl, Zusammenhang 149

IV. Leichenerscheinungen 150

V. Die Parasiten . . . 152

Specielle pathologische Anatomie 157

Pathologische Anatomie der Verdauungsorgane 159

I. *Tubus alimentaris* . 159
1. Mundhöhle und Gaumen 159
Bildungsfehler 159

Seite

Hypertrophie 160
Entzündung 161
Brand 169
Neubildungen 170

2. Die Zunge 172
Bildungsfehler. Hypertrophie 172
Entzündung 172
Neubildungen 173

3. Schlundkopf und Speiseröhre 174
Bildungsfehler 174
Erweiterungen 174
Verengerungen 175
Perforation, Ruptur . . 176
Entzündung 176
Neubildungen 178
Parasiten 180

4. Magen 181
Bildungsfehler 181
Erweiterung 182
Verkleinerung 182
Hyperämie, Hämorrhagie 183
Entzündung 183
Geschwüre 186
Neubildungen 188
Wunden. Rupturen. Perforation 192
Leichenerscheinungen . 192
Mageninhalt, Erbrochenes 193

5. Darmkanal 194
Bildungsfehler 194
Erweiterung 197
Verengerungen 198

Seite

Lageveränderungen . . 198
Hyperämie, Hämorrhagie . 205
Hypertrophie, Atrophie . . 206
Entzündung 206
1. Katarrhalische Entzündung 206
2. Croupöse und diphtheritische Entzündung . 212
3. Entzündung des submucösen Zellgewebes . . 213
4. Entzündung bei miasmatischen Krankheiten 213
A. Dysenterie . . . 213
B. Typhus 216
C. Cholera 220
D. Exantheme . . . 222
Geschwüre 223
Brand, Erweichung . . . 223
Neubildungen 224
Wunden und Perforationen 229
Parasiten 231
Darminhalt, Faeces . . . 234

II. Peritonäum 235
Bildungsfehler 235
Hyperämie 235
Entzündung 236
Neubildungen 239
Parasiten 241
Pneumatose, Hydrops . 243

III. Drüsen des Verdauungsapparates . . . 244

1. Speicheldrüsen . . 234
Entzündung 244
Neubildungen 245
Veränderungen der Ausführungsgänge 246

Seite

2. Pancreas 247
Entzündung 247
Pathologische Neubildungen 248
3. Leber 249
Bildungsfehler 250
Hyperämie 251
Hämorrhagie 252
Entzündung 253
Entartungen 259
Atrophie 263
Hypertrophie 265
Neubildungen 265
Parasiten 267
Die Gallenwege . . . 269
Entzündung 270
Erweiterung 270
Neubildungen 271
Parasiten 272
Gallensteine 272

Pathologische Anatomie der Respirationsorgane 274

1. Nasenhöhle 274
Bildungsfehler 274
Hyperämie, Hämorrhagie 274
Entzündung 274
Geschwüre 276
Neubildungen 276
Parasiten 278

2. Larynx u. Trachea 278
Bildungsfehler 278
Erweiterung, Verengerung 279
Hyperämie, Hämorrhagie 279
Entzündung 279
A. Schleimhaut . . . 279

Seite

B. Submucöses Zellgewebe 282
C. Perichondrium, Knorpel 283
Geschwüre 284
Neubildungen 285

2. Bronchien 286
Erweiterung 286
Entzündung 289
Neubildungen 291
4, Die Lungen 291
Bildungsfehler 291
Hyperämie 291
Hämorrhagie 293
Anämie 294
Hypertrophie, Atrophie . 294
Emphysema 295
Atelectasis 297
Entzündung 298
Metastatische Infarcte . 303
Brand 304
Oedem 305
Neubildungen 306
Parasiten 314
Auswurf 314
5. Pleura 316
Hyperämie, Hämorrhagie 316
Entzündung 316
Neubildungen 319
Hydrops, Pneumatose . 320

Pathologische Anatomie der Circulationsorgane und des Blutes 322

1. Herz 322
Bildungsfehler 322

Seite

Veränderungen der Grösse 324
Hämorrhagie 328
Entzündung 329
Herz-Aneurysma . . . 332
Metastatische Infarcte . 334
Zerreissung 334
Neubildungen 335
Parasiten 337

2. Der Herzbeutel . . 338
Missbildungen 338
Erweiterung 338
Hämorrhagie 338
Entzündung 339
Neubildungen 341
Hydrops 342

3. Arterien 343
Entzündung 343
Erweiterung, Aneurysma 347
Zerreissung, Wunden . 354
Verengerung, Obliteration 356
Gerinnung 358
Neubildungen 359

4. Venen 360
Entzündung 360
Gerinnungen 361
Erweiterung, Phlebectasis 367
Verengerung, Obliteration 370
Neubildungen 371
Parasiten 372

5. Lymphgefässe und Lymphdrüsen . . . 372
A. Gefässe 372
Entzündung 372
Erweiterung 373
Neubildungen 373

Seite

B. Drüsen 373
Hypertrophie. Atrophie . 373
Entzündung 374
Neubildungen 375

6. Blut 377

Pathologische Anatomie der Blutdrüsen 380

1. Milz 380
Hyperämie, Anämie . . 381
Hypertrophie, Atrophie . 381
Veränderungen der Lage 383
Speckige Entartung . . 384
Entzündung, Infarct . . 384
Ruptur 385
Neubildungen, Parasiten 385

2. Schilddrüse 387
Hypertrophie, Colloid . 387
Hyperämie 390
Entzündung 390
Neubildungen 391

3. Thymus 392

4. Nebennieren . . . 393

5. *Glandula pituitaria* 394

6. Steissdrüse 395

Pathologische Anatomie des Nervensystems 396

I. Gehirn 396

1. Hirnhäute 396
Hyperämie 396
Hämorrhagie 397
Anämie 397
Entzündung 397

Seite

Hydrops 401
Neubildungen 404

2. Gehirn 408
Bildungsfehler 408
Hyperämie, Anämie . . 409
Hämorrhagie 409
Hypertrophie 412
Atrophie 413
Entzündung 414
Oedem 417
Erweichung 418
Verhärtung 418
Metastatische Abscesse . 419
Verwundung u. Contusion 419
Neubildungen 420
Parasiten 422

II. Rückenmark 422

1. Rückenmarkshäute. 422
Hyperämie 422
Entzündung 423
Neubildnngen 424
Parasiten 425

2. Rückenmark . . . 425
Bildungsfehler 425
Hypertrophie, Atrophie . 428
Hyperämie, Hämorrhagie 428
Entzündung 429
Erweichung, Verhärtung 430
Wunden, Contusion . . 430
Neubildungen, Parasiten 431

III. Nerven 431
Bildungsfehler 431
Hypertrophie, Atrophie . 432
Hyperämie 432
Entzündung 432

Seite

Fettmetamorphose . . 433
Neubildungen 434

Pathologische Anatomie der Harnorgane 436

1. Nieren 436
Bildungs- und Grössenveränderungen . . . 436
Hyperämie, Hämorrhagie 437
Entzündung 437
Degenerationen . . . 442
Neubildungen 443
Parasiten 446

2. Nierenbecken und Harnleiter 447
Bildungsfehler 447
Erweiterung 447
Hyperämie, Hämorrhagie 448
Entzündung 448
Neubildungen 450

3. Harnblase 450
Bildungsfehler 450
Erweiterung, Vergrösserung 453
Hyperämie, Hämorrhagie 452
Entzündung 454
Lagenveränderung, Verletzung 456
Neubildungen 456

4. Harnröhre 459
Bildungsfehler 459
Entzündung 460
Verengerung, Strictur . 461
Neubildungen 462

Seite

Pathologische Anatomie der Geschlechtsorgane 464

Bildungsfehler 464

I. Männliche Geschlechtsorgane 466

1. Hoden 466
Entzündung 466
Neubildungen 467

2. Scheidenhaut . . . 469

3. Samenbläschen . . 471

4. Prostata 472

5. Penis, Scrotum . . 473

II. Weibliche Geschlechtsorgane 475

1. Eierstock 475
Bildungsfehler 475
Hyperämie, Hämorrhagie 476
Entzündung 476
Neubildungen 478

2. Eileiter 482
Bildungsfehler 482
Hyperämie, Entzündung . 483
Neubildungen 484
Tubarschwangerschaft . 484

3. Uterus 485
Bildungsfehler 485
Lageveränderungen . . 487
Grössenveränderungen . 489
Hyperämie, Hämorrhagie 491
Entzündung 493
Geschwüre 498
Zerreissung 498
Neubildungen 500

Seite

4. Scheide 504
Bildungs-, Grösse-, Lageveränderungen . . . 504
Entzündung, Neubildung 505

5. Vulva 507

6. Brüste 509
Bildungs- u. Grössenveränderungen 509
Hypertrophie u. Atrophie 509
Hämorrhagie 510
Entzündung 510
Neubildungen 511

Pathologische Anatomie der Haut . 515

1. Epidermis, Corium, Unterhautzellgewebe 515
Hypertrophie 515
Atrophie 521
Hyperämie, Hämorrhagie 521
Entzündung 523
Geschwüre 529
Brand 531
Neubildungen 531
Parasiten 535

2. Hautdrüsen, Haare, Nägel 538

Pathologische Anatomie der Bewegungsorgane . . . 542

1. Knochen 542
Hypertrophie 542
Atrophie 545
Hämorrhagie 547

Seite

Entzündung 547
Caries 551
Nekrose 552
Wunden und Brüche . . 557
Rhachitis 559
Osteomalacie 561
Osteosclerosis 562
Neubildungen 562
Parasiten 567

2. Knorpel, Bänder, Synovialhäute 567

Seite

Atrophie der Gelenkknorpel 567
Die Gelenkentzündungen 568

3. Muskeln 574
Atrophie, Hypertrophie . 574
Blutung, Entzündung . . 575
Neubildungen 576
Parasiten 577

4. Schleimbeutel, Schleimscheiden 578

Erklärung der Kupfertafeln . 579

Einleitung.

Die pathologische Anatomie ist die Lehre vom Baue des menschlichen Körpers, seiner Organe und Gewebe während der Lebensabschnitte, in welchen wir ihn krank nennen. So wie das normale Leben nur erkannt werden kann, wenn der Bau des Körpers bekannt ist, so ist auch eine Einsicht in die Lebensverhältnisse des kranken Menschen nur möglich durch Kenntniss der Anatomie desselben. So wie uns Anatomie und Physiologie des gesunden Menschen die Basis zur Regelung der normalen, physischen Erziehung und Anordnung der naturgemässen Diätetik geben, so sind Anatomie und Physiologie des kranken Menschen die unumgänglich nothwendigen Stützen zur Regelung der Prophylaxis, des Verhaltens während der Krankheit und Anordnung der Mittel zur Wiederherstellung normaler Lebensverhältnisse, des Heilens.

Die in diesen einfachen Sätzen gegebene Stellung und Bedeutung der pathologischen Anatomie zur Heilkunst hatte Geltung bei den wirklich grossen Aerzten aller Zeiten, in welchen überhaupt eine pathologische Anatomie existirte; energische Versuche, sie in Wahrheit energisch durchzuführen und so die Medicin selbst zur wahren zu machen, wurden erst in der Neuzeit angestellt und bezeichnen die Richtung derselben. Das Ziel der Wissenschaft wird seine natürlichen Grenzen stets in denen unserer beschränkten

Einsicht in die Geheimnisse des Lebens finden; künstlich und willkürlich wurde es aber zu allen Zeiten verrückt von der grossen Masse ihrer Diener, welche, einer reinen, objectiven organischen Naturanschauung bar, ihre subjectiven Phantasiegebilde an die Stelle des verkannten Objectes schoben. Der Kampf der Wahrheit und Einsicht gegen Wahn und Phantasie ist so alt wie die Medicin selbst, die Parteien stehen heute wie vor tausend Jahren sich gegenüber. Es sei uns hier nur ein kurzer Blick auf dieselben gestattet, um die Bedeutung der pathologischen Anatomie rein und fest darstellen zu können. (Ausführlicher sind diese allgemeinen Grundsätze dargestellt in: Die wissenschaftliche Medicin und ihr Studium von A. Förster. Jena, 1857.)

Der Symptomatiker geht bei der Beobachtung kranker Menschen und seinen Reflexionen über dieselben ungefähr so zu Werke wie der Laie; er fasst bei einem Kranken ausschliesslich die ungewöhnlichen Erscheinungen in's Auge und stellt diese als etwas in sich Abgerundetes und Selbstständiges dem gesunden Körper gegenüber, betrachtet sie als etwas der Gesundheit, dem Leben Fremdes, Feindseliges und nennt den Complex dieser Erscheinungen Krankheit. Da er sieht, dass sich bei vielen Kranken dieselben Erscheinungen in derselben Reihenfolge wiederholen, fasst er die gleichartigen Erscheinungsreihen zusammen und macht sie zu Krankheiten, Krankheitsprocessen. Indem er sich bei dieser naiven und scheinbar natürlichen Auffassung daran gewöhnt, Gesundheit und Krankheit als streng gegenüberstehende Begriffe anzusehen, fängt er ganz unwillkürlich an, beide zu personificiren und stellt der Gesundheit, als einem Wesen, dessen Kennzeichen die gewöhnlichen Körperfunctionen sind, die Krankheit als ein feindliches Wesen gegenüber, dessen Kennzeichen die ungewöhnlichen Erscheinungen sind. Die

Functionen des normalen Körpers werden so die Functionen der Gesundheit, die des kranken zu Functionen der Krankheit oder wohl auch der Naturheilkraft, welche man als drittes Wesen hereinzieht und durch gewisse Kennzeichen charakterisirt; der Körper wird der Tummelplatz dieser drei Gewalten. Für gewöhnlich bewohnt die Gesundheit den Körper, zuweilen aber kommt eine Krankheit und „befällt" denselben; nachdem sie im Körper eingezogen, nimmt sie ihren „Sitz" irgendwo, z. B. im Gehirn, im Darm u. s. w., sie zieht auch wohl umher und befällt ein Organ nach dem anderen, zuweilen ziehen auch zwei Krankheiten zu gleicher Zeit ein, gerathen mit einander in Streit und überwältigen einander, oder sie vertragen sich, erzeugen auch wohl eine dritte. Gegen diesen Eindringling, die Krankheit, rückt nun die Naturheilkraft in's Feld, welche, wie das personificirte Gewissen, stets im Menschen verborgen liegt, um zur passenden Zeit loszubrechen; die Erscheinungen während des Kampfes sind theils Lebensäusserungen der Krankheit, theils der Naturheilkraft. Heilung ist Sieg der letzteren und besteht in Entfernung der Krankheit aus dem Körper, Tod ist Sieg der Krankheit, welche freilich mit dem gemordeten Körper zugleich stirbt.

Dieses, an und für sich völlig unschuldige, gemüthliche System mit seiner reichen, anziehenden Bildersprache wurzelte nach und nach in den Herzen der Laien und Aerzte fest; man glaubte, in ihm wirkliche Wahrheiten zu haben, und so wurde es die Basis der Medicin der grossen Menge.

Zur Charakteristik der einzelnen Krankheiten benutzt der Symptomatiker ausschliesslich deren sogenannte Lebensäusserungen, d. h. die sogenannten Symptome am Lebenden. Jede Reihe von Symptomen, welche erfahrungsmässig zusammenzugehören scheinen, wird eine Krankheitsspecies. Die

Diagnose besteht in der Kunst, die im gegebenen Falle vorliegenden Symptome zusammenzufassen und an einen der festgestellten Symptomencomplexe anzupassen und danach zu taufen. Obgleich man sehr selten Sektionen macht, sieht man doch bei den wenigen stets Veränderungen im Körper; diese werden aber als Nebensache betrachtet, als Folgen der Einwirkung der Krankheit, der Agonie u. s. w., die man doch am Lebenden nicht diagnosticiren könne. Die pathologische Anatomie ist daher ebenso unnütz zur Medicin, wie die Anatomie des normalen Körpers.

Die Therapie des Symptomatikers ist verschieden je nach der Bildungsstufe des Einzelnen; für die Rohesten besteht sie darin, die gegen die Symptomencomplexe erfahrungsmässig erprobten Arzneimittel richtig zu wissen und zu verordnen. Wie die Symptomencomplexe dogmatisch fest stehen als bestimmte specifische Krankheits-Individuen, so stehen auch die gegen sie anwendbaren Mittel als specifische da, der Krankheitsname entspricht dem Mittel, Katarrh ist gleich Salmiak u. s. w. Die Aufgeklärteren halten sich nicht sowohl an die specifischen Symptomencomplexe, Krankheiten, als an gewisse Gruppen von Symptomen (allgemeine Erscheinungen), die sich im Verlaufe der verschiedensten Krankheiten wiederholen können, und die erfahrungsmässig gegen diese heilsamen Mittel.

Diese Ansichten sind bei vielen Aerzten ganz unbewusste und sie denken sich dabei so wenig wie der Laie; bei anderen liegt eine wirkliche Ueberzeugung zu Grunde. Ihre Spekulation ist kurz folgende: Da es den menschlichen Kräften unmöglich ist, das wahre Wesen der Krankheiten zu erforschen, so müssen wir zur Heilung derselben uns lediglich auf die Erfahrung beschränken; da wir wissen, dass gewisse Symptome und Symptomengruppen durch gewisse Arzneien beseitigt und dadurch die Kranken geheilt werden, so besteht die Aufgabe der Medicin darin, durch Erfahrung

festzustellen, welche Symptome durch bestimmte Mittel beseitigt werden. Da wir nun nach tausendjähriger Erfahrung wissen, dass wirklich Krankheiten auf diesem Wege geheilt werden können, so ist uns der richtige Weg gezeigt; es ist also ganz einerlei, ob eine Symptomengruppe, welche wir z. B. *Hydrocephalus acutus* getauft haben, auch wirklich durch Wasserergnss in die Hirnhöhlen bedingt ist, wenn nur die Symptomengruppe durch unsere Mittel beseitigt und der Kranke gesund wird. Anatomie und Physiologie, die normale und pathologische, sind unnützer, gelehrter Ballast, der aus der therapeutischen Galeere geworfen werden muss, deren Flagge, als die höchste Spitze der Medicin, das Recept ist. — So die Praktiker, welche ihr Geschäft mit Bewusstsein treiben. Wäre dem so, wie sie sagen, so würde unsere Medicin zwar zu einem einfachen Handwerke herabsinken, der kranken Menschheit jedoch wäre geholfen. Doch ist dieses Raisonnement nicht richtig, denn so sehr auch der Therapie der Charakter einer empirischen Wissenschaft vindicirt werden muss, so steht doch auf der anderen Seite fest, dass sie auf Anatomie und Physiologie des gesunden und kranken Körpers, als nothwendigem Rückhalt, fussen muss, wenn sie nicht, phantastischer Willkür und blindem Traditionsglauben preisgegeben, der Lüge anheimfallen soll. Der heutige Zustand unserer Therapie zeigt nur zu gut, was die „tausendjährige Erfahrung“ ohne die genannte Basis geleistet hat.

Fragen wir uns nun, wie die Aerzte zu der Ansicht von der Krankheit als einem in den Körper eindringenden Wesen kamen, so können wir den Grund nur darin finden, dass man von der Beobachtung, der ersten sinnlichen Erfahrung, sogleich zur Spekulation, zur Hypothese, schritt; man sah kranke Individuen und dachte sich sogleich die Erkrankung durch Krankheitsindividuen bedingt, und endlich sah man über den letzteren die ersteren gar nicht

mehr. Die Medicin, durch ihr Objekt, den menschlichen Körper, doch so recht zur Naturwissenschaft gewiesen, wurde so durch ihre ersten Sätze eine speculative Wissenschaft und verirrte sich gleich in ihren Grundansichten. So oft auch von einsichtigen Philosophen und Aerzten auf eine naturgemässe, organische Anschauung der Dinge hingewiesen wurde, so oft die Medicin der phantastischen Spekulation entrissen und der exacten Forschung zugewiesen wurde, so ging doch die grosse Masse stets lieber auf dem weichen Pfade des alten Schlendrians. In unserer Zeit sucht man mehr als je vorher die Medicin als Zweig der Naturwissenschaft, der Anthropologie darzustellen und für sie die in den übrigen Zweigen derselben blühende exacte Methode in Anwendung zu bringen. Diese Methode zur herrschenden in der Medicin zu machen, die Geister nach ihr zu discipliniren, ist die Aufgabe unserer Zeit.

Treten wir an das Krankenbett und den Sektionstisch, an die Quellen unserer sinnlichen Anschauungen, so sehen wir, dass die einzelnen ungewöhnlichen Erscheinungen, die man Krankheitserscheinungen nennt, durchaus nichts Selbstständiges oder Fremdartiges haben, dass das Leben des Kranken nach den gewöhnlichen Gesetzen des Lebens abläuft, nur dass die Gesetze unter ungewöhnlichen Bedingungen zur Aeusserung kommen, dass also die sogenannten normalen und krankhaften Erscheinungen unter denselben Naturgesetzen stehen. Wir sehen einen Menschen, der gestern kräftig einherging, ruhig athmete, einen ruhigen Herzschlag, eine warme Haut hatte, heute im Bette schwach darniederliegen, mit rascher Respiration, frequentem Herzschlag, brennender Haut, — wir nennen ihn krank; das rasche Athmen, der frequente Puls, die heisse Haut sind Krankheitserscheinungen, die Gesetze des Athmens, der Circulation und Wärmebildung aber sind unverändert geblieben, sie äussern sich jedoch

unter abnormen Bedingungen und deshalb ist ihr Effekt verändert. Der Kranke stirbt, wir finden eine feste, harte, auf der Schnittfläche körnige Lunge, die Lungenbläschen mit Zellen gefüllt. Haben wir hier etwas Fremdartiges, ist diese Lunge, sind die Zellen ein Krankheitsindividuum? Nein! Die Lunge ist zwar verändert, aber die Veränderung ist nicht das Produkt eines in den Körper eingedrungenen Wesens, die Zellen sind nach den allgemeinen Gesetzen der Ernährung und Zellenbildung entstanden, die sich aber hier unter abnormen Bedingungen äusserten, welche durch irgend einen Anstoss, die sogenannte Krankheitsursache, gesetzt wurden. Wollen wir das Wesen der krankhaften Erscheinungen, die wir am Krankenbette und Sektionstische sehen, ergründen, so müssen wir zu der ersten Ursache zurückgehen, welche den ersten Anstoss gab zur Veränderung der Bedingungen, unter denen die Naturgesetze zur Aeusserung kommen. Kennen wir die Ursache, die Art ihrer Einwirkung und die veränderten Bedingungen, so kennen wir auch die Krankheit. Krankheit ist also, wie aus dem Vorigen hervorgeht, der Zustand des Menschen, in welchem die physiologischen Gesetze sich unter abnormen Bedingungen äussern, Krankheit ist also nichts dem Leben feindlich Gegenüberstehendes, sondern sie ist ein Theil des Lebens selbst, sie ist kein Gegensatz der Gesundheit, denn diese selbst ist kein Begriff von tieferem Inhalte, sondern der Name für den Zustand des Körpers, der den freien Gebrauch der Kräfte gestattet, der ganz gut mit der Krankheit zugleich vorhanden sein kann.

Haben wir so einen allgemeinen Begriff der Krankheit gewonnen, so fragen wir weiter nach dem Begriffe der einzelnen Krankheiten, der Krankheitsprocesse. Eine bestimmte Krankheit, Krankheitsprocess, nennen wir einen krankhaften Zustand dann, wenn wir sehen, dass ihm eine

Ursache zu Grunde liegt, welche unter gleichen Bedingungen bei allen Menschen, wo ihre Einwirkung stattfindet, einen gleichen Ablauf bestimmter Krankheitserscheinungen hervorruft. Das Gleiche, Einheitliche einer Krankheit liegt also nicht in der Natur eines von aussen eingedrungenen Wesens, sondern in der gleichen Krankheitsursache, die immer dieselben Wirkungen hervorbringt. Die Syphilis z. B. ist nach der gewöhnlichen Anschauung eine Krankheit, welche den Menschen befällt, sich in der Haut, den Schleimhäuten, Knochen u. s. w. lokalisirt und Veränderungen hervorruft, welche als ihre äusseren Kennzeichen hingestellt werden. Nach unserer Anschauung gehen wir von der Ursache, dem Chankersekrete, aus; dieses bringt überall, wo es in den Körper aufgenommen wird, eine bestimmte Reihe von Erscheinungen hervor, deshalb nennen wir den dadurch hervorgerufenen Zustand eine Krankheit und den Kranken so lange syphilitisch, als wir noch Wirkungen der ersten Ursache an ihm bemerken; die Krankheit ist also der Zustand selbst, nicht die Ursache desselben; das Chankersekret, von aussen eingebracht, bewirkt die Syphilis, nicht diese den Chanker.

Gehen wir nun auf die früher besprochenen Ansichten zurück, so sehen wir deutlich, dass sich das Wesen der Krankheit nicht einseitig, weder als ein Complex von Funktionsveränderungen, noch als eine Gruppe anatomischer Veränderungen, abgrenzen lässt, sondern dass in den Bereich des Zustandes, welchen wir Krankheit nennen, Alles fällt, was wir als Wirkung der Krankheitsursache ansehen müssen. Die Krankheitsursachen und ihre Wirkungen zu erforschen, ist die Aufgabe der Aetiologie; mit ihr beginnt die Wissenschaft von den Krankheiten, nur auf sie kann eine wissenschaftliche Eintheilung derselben begründet sein.

Die Aufgabe unserer Pathologie wird somit eine ganz andere, es handelt sich nicht mehr um Erkenntniss einer Reihe bestimmter Symptome, sondern um Erkenntniss des Lebens des kranken Individuums in jeder Beziehung; um im concreten Falle eine Diagnose stellen zu können, reicht nicht die rasche Recapitulation dogmatisch festgestellter Symptomencomplexe hin, sondern es gehört dazu der Rückhalt der vollen Kenntniss der normalen und pathologischen Anatomie und Physiologie. Nur auf dieser Basis ist es dann auch möglich, einen Plan zur Heilung zu entwerfen und in strenger Methode die Erfahrung über Indicationen und Heilmittel zu verwerthen.

Die Bedeutung der pathologischen Anatomie und die Mittel, welche sie zur Lösung ihrer Aufgaben hat, lassen sich nun im Folgenden näher umgrenzen. Wenn wir auch annehmen müssen, dass alle Veränderungen, die im Körper durch Einwirkung einer Krankheitsursache vor sich gehen, physikalische oder chemische sein müssen, so sind dieselben doch sehr oft unseren jetzigen Untersuchungsmitteln unzugänglich und unsere Wissenschaft ist auf die Veränderungen beschränkt, welche mit unseren Sinnen wahrnehmbar sind. Diese erste natürliche Schranke der pathologischen Anatomie müssen wir stets vor Augen haben, um nicht in die Ueberhebung zu verfallen, als könnten wir mit Scalpell, Mikroskop und Reagentien das ganze Gebiet der Pathologie ergründen. Das Gebiet der pathologischen Anatomie bleibt dennoch ein sehr ausgedehntes, da in der That in den meisten Fällen sichtbare anatomische Veränderungen wesentliche Theile der Krankheiten sind; ein Blick auf die specielle pathologische Anatomie zeigt uns ihren reichen Inhalt. Aber nicht immer ist die anatomische Veränderung wesentlicher Theil, sie kann auch den übrigen Erscheinungen coordinirt oder subordinirt sein oder ganz fehlen, und oft ist, wenigstens nach dem Stande unserer bisherigen Kenntnisse, das

Verhältniss unklar. Es geht hieraus eine zweite Schranke hervor, deren wir uns bewusst werden müssen, damit wir nicht wähnen, die Kenntniss der anatomischen Veränderung sei identisch mit Kenntniss der Krankheiten. In dem Wesen der Anatomie liegt endlich eine dritte Beschränkung ihres Gebietes, an die wir uns nicht genug erinnern können, wenn wir den Werth und Inhalt derselben nicht überschätzen wollen; die Lehre vom Bau der Organe nämlich ist nur ein Theil unserer Wissenschaft vom Körper, die Lehre vom Werden und vom Leben der Organe, die Physiologie, ist der andere und wichtigste. (Eine Schranke, die man der pathologischen Anatomie ferner vorzuhalten sucht, können wir nicht als solche anerkennen, es ist der Vorwurf: sie zeige uns ja nur die Produkte der Krankheit; der Ausdruck in diesem Sinne gebraucht ist eine leere Phrase, man denkt sich dabei die Krankheit als handelndes Individuum, welches sich im Körper lokalisirt und producirt. Die Sache ist einfach die: die Krankheitsursache setzt abnorme Bedingungen, unter welchen sich dann die physiologischen Gesetze äussern, das Resultat sind oft anatomische Veränderungen, dieselben sind integrirende Theile der Krankheit, aber eben so gut Produkte der Einwirkung der Krankheitsursache als alle übrigen Erscheinungen und in diesem Sinne also diesen gegenüber gleichberechtigt.)

Stellen wir nun der pathologischen Anatomie ihre Aufgabe, so fällt ihr die Darstellung des anatomischen Theils der Krankheiten zu. Betrachten wir die letzteren als ein Stück des Lebens, so liefert uns die pathologische Anatomie die Basis zu dessen Erkenntniss; den veränderten Zustand des Lebens im Ganzen darzustellen hat die pathologische Physiologie oder die Pathologie. Aus dieser Auffassung resultiren wieder die Grundsätze, nach welchen die einzelnen anatomischen Veränderungen zu beurtheilen sind.

Unsere Beobachtungen beginnen am Krankenbette. Hier liegen uns die anatomischen Veränderungen entweder offen vor Augen, oder wir erforschen sie durch die physikalische Exploration, oder wir müssen sie aus den veränderten Funktionen erschliessen. Dass wir die anatomischen Veränderungen am Lebenden überhaupt schon in's Auge fassen, ist nothwendig zur Beurtheilung ihrer Ursachen und Geschichte.

Die anatomischen Veränderungen lernen wir kennen durch die Sektionen; bei diesen haben wir verschiedene Aufgaben: 1) müssen wir den concreten, vorliegenden Fall in's Auge fassen, den anatomischen Befund mit den Erscheinungen am Lebenden zusammenstellen, um für andere ähnliche Fälle Erfahrungen zu sammeln und die Diagnose der einzelnen Krankheiten zu fördern; 2) betrachten wir die vorliegenden Veränderungen im Zusammenhang mit anderen schon beobachteten, welche uns zu derselben Art und Reihe zu gehören scheinen, wir suchen ihnen eine bestimmte Stelle in der Entwicklungsgeschichte einer bestimmten Art von Veränderungen anzuweisen, um dadurch eine vollständige Geschichte der Veränderungen überhaupt zu erlangen und auch die ätiologische Abhängigkeit einer Veränderung von der anderen zu erforschen. Dies ist der eigentlich wissenschaftliche Zweck der Sektionen. Suchen wir so Hand in Hand mit der Physiologie das veränderte Leben selbst zu erforschen und nicht allein dessen anatomische Merkmale (oder in diesem Sinne dessen todte Produkte), so ist uns der geöffnete Leichnam ein Blatt aus der grossen Geschichte des menschlichen Lebens, eine Fundgrube für die Wissenschaft vom menschlichen Körper in Gesundheit und Krankheit, und wenn der Symptomatiker die Kenntniss der Krankheit in äusseren oder inneren Symptomen sucht, so suchen wir sie in einer Geschichte der gesammten Lebenserscheinun-

gen. Aus diesem Zweck folgt, dass wir möglichst viele Sektionen machen und bei der Sektion alle Organe berücksichtigen müssen; es folgt aber auch ferner, dass eine Ansicht der Dinge am Sektionstische nicht hinreicht, sondern eine sorgfältige anatomische, mikroskopische und chemische Untersuchung nothwendig folgen muss. Denn so wie eine wirkliche Physiologie erst möglich wurde, als man durch Anwendung mikroskopischer und chemischer Untersuchung die Entwicklung, den fertigen Bau und den Wechsel der feinsten Theile zu erforschen suchte, so beginnt auch eine im heutigen Sinne wissenschaftliche Pathologie erst mit der Einführung der genannten Hülfsmittel zur Erforschung der Genese der anatomischen und chemischen Veränderungen im kranken Körper. Da unsere Diagnose ihre Stützen in einer möglichst umfassenden Kenntniss des gesunden und kranken Lebens hat, eine solche aber ohne diese Hülfsmittel unmöglich ist, so ist hiermit zugleich ihre Bedeutung für die Medicin gegeben. Hierzu kommt dann noch der unmittelbare Nutzen, welchen uns das Mikroskop und chemische Reagentien am Krankenbett selbst bringen.

Das letzte Hülfsmittel der pathologischen Anatomie ist endlich das Experiment, durch welches wir die Bedingungen zu krankhaften Zuständen willkürlich setzen und dadurch einen freien Spielraum der Beobachtung gewinnen. „Die naturwissenschaftliche Frage ist die logische Hypothese, welche von einem bekannten Gesetze durch Analogie und Induktion weiter schreitet; die Antwort darauf giebt das Experiment, welches in der Frage selbst vorgeschrieben ist. Jede Hypothese ist also das Facit einer Rechnung mit Thatsachen und sie setzt daher eine umfassende Kenntniss der Thatsachen voraus; das Experiment ist das logisch nothwendige und vollkommen bewusste Handeln zu einem bestimmten Zwecke. Jeder Mensch, der die Thatsachen

kennt und richtig zu denken vermag, ist befähigt, die Natur durch das Experiment zur Beantwortung einer Frage zu zwingen, vorausgesetzt, dass er das Material besitzt, das Experiment einrichten zu können. Die Naturforschung setzt also Kenntniss der Thatsachen, logisches Denken und Material voraus, diese drei in methodischer Verknüpfung erzeugen die Naturwissenschaft.“ (Virchow, Archiv Bd. II. S. 7.)

Ihrer Aufgabe gemäss zerfällt die pathologische Anatomie in eine specielle und allgemeine; die erstere behandelt die speciellen anatomischen Veränderungen der einzelnen Organe des Körpers, die zweite sieht von den einzelnen Organen ab und betrachtet die Natur und das Verhalten der Veränderungen im Allgemeinen und in ihrer Erscheinungsweise in den Geweben. Da die Einsicht in die letzteren nur durch mikroskopische Untersuchung möglich ist, so enthält die allgemeine pathologische Anatomie als Hauptsache die allgemeine pathologische Gewebslehre.

Werfen wir endlich noch einen Blick auf die Literatur der pathologischen Anatomie, so finden wir zunächst, dass sie als selbstständige Disciplin ein Kind unseres Jahrhunderts ist, dass ihre Entwicklung aber schon in viel früheren Zeiten beginnt. Nachdem Vesalius das erste Gebäude der menschlichen Anatomie aufgerichtet und Harvey gezeigt hatte, was durch empirische Forschung geleistet werden könne, fingen mit der Blüthe der Anatomie auch die ersten Keime der pathologischen Anatomie hervorzusprossen an. Als Hauptbuch dieser frühesten Periode ist zu nennen: Theoph. Bonnet, ***Sepulchretum anatomicum. Genev.*** 1679. *f.* 2 ***voll.,*** ein grosses Sammelwerk. Im 18. Jahrhundert sind von Bedeutung: Joh. Bapt. Morgagni, ***De sedibus et causis morborum per anatomen indagatis libri quinque. Venet.*** 1761. *f.* 2 ***voll.,*** eine Pathologie in Krank-

heitsgeschichten mit Sektionsberichten, ein Werk, welches eine neue Epoche für die pathologische Anatomie eröffnete und ihren Fortschritt in hohem Grade förderte. Ed. Sandifort, ***Observationes anatomico - pathologicae. Lugd. Batav.*** 1779—1781. 4. 4 ***voll. Museum anatomicum acad. Lugd. Batav.*** 1792—1835. *f.* 5 ***voll.,*** mit werthvollen Kupferstichen. Jos. Lieutaud, ***Historia anatomico - medica. Par.*** 1767. 4. 2 ***voll.*** Matthew Ballie, ***The morbid human anatomy of some of the most important parts of the human body. London*** 1793. 8. Deutsch von Sömmering, Berl. 1794. — ***A series of engravings with explanations. London*** 1799—1802. 4. — Die ersten Compendien von Ludwig, ***Prim. lineae anat.-path. Lips.*** 1795 und Conradi, Handb. der pathol. Anat. Hannover 1796.

Nach diesen Anfängen geht die Entwicklung der pathologischen Anatomie in jedem der drei Länder, England, Frankreich und Deutschland, ihren besonderen Weg. In England finden wir eine ununterbrochene organische Entwicklung der Medicin überhaupt und so auch der pathologischen Anatomie von Harvey an bis auf den heutigen Tag. Die methodische Empirie blieb vorwiegend, die bedeutenderen Aerzte lieferten reiche Beiträge zur pathologischen Anatomie, ihre Specialwerke und ihre Aufsätze in den ***Med.-chir. Transactions, Gazettes, Reviews*** u. s. w. sind reiche Fundgruben für die pathologische Anatomie. Diese höchst wichtigen Arbeiten einzeln aufzuführen, würde hier zu viel Raum erfordern und ich begnüge mich mit Aufzählung einiger der bedeutendsten Namen: J. Hunter, Abernethy, A. Cooper, die J., Ch., B. Bell, Abercrombie, Stokes, Forbes, Hodgson, Bright, Hooper, Hodgkin, Baron, Howship, Hawkins, Craigie, Paget, Bennet, Carswell, Hope, Brodie, Wardrop, Walshe, Thurnam, Lee, Johnson, Budd, Quain, Redfern u. A. Specialwerke

sind: Craigie, *Elements of general and path. anatomy. Edinburgh* 1828. 2. *ed.* 1848, 8., die Bilderwerke von Hope, *Principles and illustrations of morbid anatomy. London* 1834, 8., und Carswell, *Illustrations of the elementary form of disease. London* 1838. *f.* Jones *and* Sieveking, *A Manual of path. Anat. London* 1854. Wilks, *Lectures on path. anatomy. London* 1859.

In Frankreich sehen wir im 19. Jahrh. eine völlige Umwälzung der Medicin zu Gunsten der pathologischen Anatomie. Nach den Anfängen, unter welchen noch Portal, *Anatomie médicale. Paris* 1804, zu nennen wäre, rief Bichat eine neue Richtung, die sogenannte anatomisch-pathologische Schule, hervor. Die bedeutenderen französischen Pathologen betrieben nun den Cultus der pathologischen Anatomie auf das Eifrigste und es erhob sich unter ihren Händen das Gebäude derselben hoch empor. Den Grund legte vor Allen Laennec; an ihn reihen sich die Namen von Broussais, Corvisart, Bayle, Gendrin, Louis, Bouillaud, Billard, Breschet, Dupuytren, Piorry, Cruveilhier, Andral, Lobstein, Grisolles u. A. Specialwerke über pathologische Anatomie haben wir von Cruveilhier, der fast ein halbes Jahrhundert für dieselbe arbeitete: *Essai sur l'anat. path. Paris* 1816. 8. 2 *voll.* — *Anatomie pathologique. Paris* 1835—1842. *f.* 2 *voll.* mit prächtigen Abbildungen. — *Anatomie pathol. générale. Paris* 1849—1862. 4 *voll.* 8. — Lobstein, *Traité d'anat. path. Paris* 1829, 1833. 8. 2 *voll.* (unvollständig) mit Atlas in *f.* (blos 2 Lieferungen). — Andral, *Précis d'anat. path. Paris* 1829. 8. 2 *voll.* — Lebert, *Traité d'anat. path. ou Iconograph. path. Paris* 1855—1861. *f.* 2 *voll.* mit Atlas. — Houel, *Manuel d'anat. path. Paris* 1857.

In Deutschland wurden im Anfange dieses Jahrhunderts mehrere Compendien veröffentlicht: Voigtel, Handb. der

path. An. Halle 1804—1805. 3 Thle. 8. J. F. Meckel, Handb. der path. An. Leipzig 1812—1818. 2 Thle. 8., wichtig durch die den grössten Theil des Buches umfassende Darstellung der angeborenen Bildungsveränderungen. Otto, Handb. der path. An. der Menschen und Thiere. Breslau 1814. 8., Lehrb. der path. An. 1 Bd. Berlin 1830. Die bedeutenden Aerzte und Pathologen waren auch in Deutschland der pathologischen Anatomie förderlich; besonderen Vorschub leisteten ihr die Kliniker Krukenberg und Schönlein. Den hauptsächlichsten Anstoss aber zu einem regeren Leben der pathologischen Anatomie gab in Deutschland Rokitansky in einer Reihe von Specialarbeiten und in seinem Handbuche der path. Anat. Wien 1842—1846. 3 Bde. 3. Aufl. u. d. T. Lehrbuch d. path. Anat. Wien 1855 mit eingedr. Holzschn. In derselben Richtung waren thätig: Skoda, Kolletschka, Bochdalek, Oppolzer, Kiwisch, Dittrich, Bednar, Lambl, Engel: Anleitung zur Beurtheilung des Leichenbefundes. Wien 1846. 8., Specielle path. Anat. Wien 1856. Compendien im Sinne dieser Schule erschienen von Bock, Lehrb. der path. An. 3. Aufl. Leipzig 1852. 8. Wislocki, Compendium der path. An. Wien 1853. 8. Heschl, Comp. der path. An. Wien 1854. Von Bedeutung sind ferner: Albers, Atlas der path. An. mit Erläuterungen. Bonn 1832—1861. Text in 8., Tafeln in fol.; Gluge, Atlas der path. An. Jena 1843—1850. fol.; Hasse, Specielle path. An. 1. Bd. Leipzig 1841; die Arbeiten von J. Müller, Mohr, J. Vogel, R. Froriep, Frerichs, H. Meckel, Bruch, Lebert, Luschka, H. Meyer, Virchow, welcher mit Reinhardt das Archiv für path. Anat. und Physiologie, Berlin 1847 u. w., gründete, und durch seine zahlreichen Untersuchungen und Abhandlungen einen wesentlichen und im letzten Jahrzehend von keinem Zeitgenossen übertroffenen, ausgezeichnet fördernden Einfluss auf die Ent-

wicklung und Richtung der pathologischen Anatomie und der wissenschaftlichen Medicin überhaupt ausübte. Vom Verf. erschienen ausser diesem Lehrbuch: Handbuch der allgem. u. spec. pathol. Anatomie. Leipzig 1854, 55. 2 Bde. 2. Aufl. 1863. Atlas der mikroskop.-patholog. Anat. Leipzig 1854—1859. 36 Tafeln. Die Missbildungen des Menschen, mit 26 Tafeln. Jena 1861.

Einen besonderen Aufschwung nahm in Deutschland die pathologische Gewebelehre; den Grund legte J. Müller in einigen Aufsätzen in seinem Archiv, besonders aber durch sein Werk: Ueber den feineren Bau und die Formen der krankhaften Geschwülste. 1. Liefg. Berlin 1838. fol. 4 Tafeln; ihm folgten: Gluge, Anat.-mikroskop. Unters. 1839 u. 1841 und Atlas der path. An.; — J. Vogel, Erläuterungstafeln zur path. Anat. Leipzig 1843. 4. 26 Taf.; Handwörterbuch der Physiologie. 1 Bd. 1844. Art.: Gewebe in pathologischer Hinsicht. Allgem. pathol. Anat. Leipzig 1845. — Lebert, ***Physiologie pathologique. Paris*** 1845. 2 ***voll.*** mit Atlas. 8. — Abhandlungen aus d. Gebiete d. pract. Chir. u. path. Physiologie. Berlin 1848. — ***Traité d'anat. patholog. Paris*** 1855—1861 mit Atlas. Günsburg, Die pathol. Gewebelehre. Leipzig 1845 u. 1848 mit Taf. Rokitansky, Allgem. path. An. 3. Aufl. mit Holzschn. Engel, Lambl, Heschl in östr. Zeitschriften. Virchow, Reinhardt, Bruch, Henle, Luschka, Ecker, Kölliker, Frerichs, H. Meckel, Wernher, Bruns, Billroth, E. Wagner, Grohe, C. O. Weber, H. Demme, R. Volkmann, Neumann, Recklinghausen, Rindfleisch in deutschen Zeitschriften, Monographieen und anderen Werken. Bruch, Die Diagnose der bösartigen Geschwülste. Mainz 1847 mit 5 Taf. 8. Schuh, Ueber die Erkenntniss der Pseudoplasmen. Wien 1851. 2. Aufl. 1854. Wedl, Grundzüge der pathol. Histologie. Wien 1854 mit Holzschn. Förster, Handbuch

der allgem. pathol. Anat. und Atlas der mikroskop.-pathol. Anat. Leipzig 1854—1859. 36 Taf. Winther, Lehrbuch der allgem. pathol. Anat. 1860.

In Frankreich beschäftigten sich Broca, Robin, Follin, Verneuil u. A. mit mikroskopischen Untersuchungen; in England war man auch hierin sehr thätig und die englischen medicinischen Zeitschriften sind reich an werthvollen Beiträgen von Bennett, Simon, Paget, Redfern, Beale u. A. Von Specialwerken wäre zu nennen Bennett, ***On cancerous and cancroid growths. Edinburgh*** 1849. Paget, ***Surgical pathology. London*** 1853. 2 *ed.* von Turner bearb. 1863.

In Holland erschien: Vrolik, ***Handboek der ziektek. ontleedkunde.*** 2 Bde. 1840 (Missbildungen) und ***Tabulae ad illustr. embryogenesin.*** 1849. Schrant, ***Prijsverhandeling over de goed- en kwaadartige gezwellen. Amsterdam*** 1851. In Zeitschriften Arbeiten von Schröder van der Kolk, Donders, Jansen, Broers, Schrant u. A.

In Italien erschienen neuerdings mehrere für die pathologische Anatomie wichtige Werke von Porta, ferner Sangalli, ***Storia clinica ed anatomica dei Tumori. Pavia*** 1860 mit Taf. Amabile e Virnicchi, ***De' Neoplasmi. Napoli*** 1860.

In Nordamerika erschien: Gross, ***Elements of pathological anat.*** 3 *ed.* ***Philadelphia*** 1857.

Allgemeine

pathologische Anatomie.

I. Die Veränderungen der Blutmenge der Organe und die Blutergüsse.

A. Hyperämie.

Die Hyperämie ist charakterisirt durch vermehrte Blutmenge in den Gefässen eines Organes oder Körpertheiles. Dieser Zustand findet sich vorzugsweise in den Capillaren und kleineren Venen und Arterien. Eine Vermehrung der Blutmenge ist unmöglich ohne Erweiterung des Stromgebietes und so finden wir auch stets die Gefässe erweitert und nicht selten auch verlängert und daher abnorm geschlängelt; die Erweiterung ist bald gleichmässig, bald auf einzelne Stellen beschränkt: spindelförmig, sackartig. Das in den Gefässen befindliche Blut ist meist reicher an Blutkörperchen als gewöhnlich, oft liegen dieselben dicht neben einander, zuweilen sogar so fest zusammengepresst, dass man einzelne Körperchen gar nicht mehr unterscheiden kann, sondern das Gefäss wie mit einer gleichmässigen dunkelrothen Masse erfüllt scheint. (Dieser Zustand charakterisirt die Stase, Blutstockung.) Wir können den übermässigen Blutgehalt nicht durch Messung des Blutes bestimmen, sondern nur durch ungefähre Abschätzung, desshalb muss Jeder am Präparir- und Sektionstische, sowie bei mikroskopischen Untersuchungen sich eine genaue Kenntniss vom normalen Blutgehalt der Organe und dessen Schwankungen verschaffen.

Ein hyperämisches Organ ist dunkler gefärbt, roth (in allen Farben, vom hellsten bis zum dunkelsten Roth), die normale Färbung tritt zurück, wird zuweilen ganz verwischt, es hat meist einen vermehrten Umfang, grössere Schwere und Consistenz, aus der Schnittfläche quillt Blut in grosser Menge hervor; durch Hyperämie der Capillaren entsteht eine gleichmässige Röthe, die einzelnen Capillaren sind mit blossem Auge nicht zu erkennen, kleine Venen und Arterien sehen aus wie mit rother Masse injicirt und bilden ein rothes Netzwerk, dendritenförmige Injectionen in mannichfacher Weise.

Nach den Bedingungen unterscheidet man 1) mechanische Hyperämie, durch verminderten Impuls des Herzens, verminderte Contractilität und Elasticität der Arterien, Hindernisse im Rückflusse des Venenblutes, Eindickung des Blutes und in ihm suspendirte Körper, Contraction und Anämie in einem und daher Hyperämie in dem anderen Theile; 2) Hyperämie durch Reize: Wärme, Kälte, traumatische, chemische Einwirkungen, Miasmen und Contagien. 3) Leichenhyperämieen. S. unten.

Die Hyperämie ist bald rasch vorübergehend, bald lange während, bald bleibend. Sie verläuft ohne weitere Texturveränderungen oder bewirkt solche; hierher gehören: Austritt von Serum durch die ausgedehnten Gefässwandungen; Berstung der Gefässe und Blutaustritt; Ernährungsveränderungen der Gefässwandungen selbst oder der hyperämischen Organe, dieselben haben bald den Charakter der Hypertrophie oder der Atrophie, bald den der Entzündung.

B. Anämie.

Anämie (Oligämie, Spanämie, Ischämie) ist charakterisirt durch abnorm verminderten Blutgehalt der Gefässe eines Organes; die letzteren sind etwas enger als gewöhnlich; das in ihnen enthaltene Blut ist nicht verändert oder

erscheint ungewöhnlich arm an Blutkörperchen, insbesondere an rothen.

Ein anämisches Organ ist blass, entfärbt (da die normale Färbung der Organe eine Mischung vom Roth des Blutes und der Farbe der anderen Gewebstheile ist, so hat die Entziehung des Rothes in den verschiedenen Geweben sehr verschiedene Entfärbung zur Folge), hat weniger Umfang und ist leichter, auf der Schnittfläche quillt gar kein oder nur sehr wenig Blut hervor, die sichtbaren Gefässe sind collabirt und blässer.

Die Verminderung der Blutmenge eines Organs ist bedingt durch die des ganzen Körpers bei grossen Blut- und Säfteverlusten, durch Hindernisse im Zufluss des Blutes oder des Blutlaufs innerhalb der Organe bei Verengerung und Obliteration der Gefässe, Druck auf dieselben, Unthätigkeit des Organes, durch Contraction der Gefässe nach Einwirkung von Reizen.

Anämie kann an und für sich Störungen der Functionen der Organe und krankhafte Erscheinungen am Lebenden bewirken. Langdauernde Anämie hat meist Atrophie und Mangel der Sekretionen zur Folge.

C. Hämorrhagie.

Blutung oder Hämorrhagie tritt dann ein, wenn sich in der Wandung eines Gefässes abnormer Weise eine Oeffnung bildet; dieses kann im Herzen, den Arterien, Venen oder Capillaren stattfinden und man unterscheidet in dieser Hinsicht kardiale, arterielle, venöse und capillare Blutung. Das Blut wird bald frei auf die Oberfläche von Membranen — serösen Häuten, Schleimhäuten — ergossen, bald in das Parenchym der Organe, daselbst dringt es entweder in die Zwischenräume der Gewebe ein und füllt dieselben mehr oder weniger strotzend an: Suffusion, Sugillation, Ecchymose, Infarct, oder es zertrümmert die Gewebs-

theile und es entsteht so ein mit Blut gefüllter Herd: hämorrhagischer Herd. Die Menge des ergossenen Blutes wechselt zwischen einigen Tropfen und einem oder mehreren Pfunden je nach der Grösse des Gefässes, aus welchem die Blutung stattfindet. In frischen Blutergüssen findet man das ergossene Blut — Extravasat — bald flüssig, bald geronnen; im letzteren Falle bildet es bald dunkle Klumpen, bald ist der Faserstoff reichlich ausgeschieden und umgiebt dann die übrige Blutmasse wie eine Kapsel, oder bildet ihr Centrum, oder ist diffus durch dieselbe vertheilt.

Abnorme Oeffnungen oder Berstungen in den Gefässen werden bewirkt: durch traumatische Verletzungen aller Art, — durch Usur der Gefässwände von aussen: Geschwüre, Geschwülste, — durch Degenerationen der Gefässwände: Fettentartung, Verkalkung, Entzündung, — durch übermässig gesteigerten Blutdruck, durch verminderten Luftdruck, — durch Bildungsveränderungen des Blutes, welche meist eine mangelhafte Ernährung und Atrophie der Gefässwände zur Folge haben: Scorbut, Typhus, Leukämie, Hämophilie.

Die anatomischen Veränderungen der Organe durch Hämorrhagieen sind sehr verschieden, je nach der Quelle der Blutung, je nach ihrer Ausdehnung, dem Bau der Organe und etwaigen Complicationen.

Bei sehr kleinen Blutungen findet man das Blut zwischen die Gewebstheile gleichmässig vertheilt; die letzteren sind meist unverändert, selten zertrümmert; man sieht veränderte und unveränderte Blutkörperchen, kleine Partikelchen geronnenen Faserstoffes und rothe Färbung der Gewebe durch ausgetretenes Hämatin. Die Risse in den Capillaren sind nicht zu sehen.

Bei hämorrhagischen Herden findet man in der Mitte des Herdes reines Blut angehäuft; dasselbe bildet meist eine

weiche, dunkle Masse, zuweilen ist es in Serum und Fibringerinnsel getrennt. Nach den Wänden des Herdes zu finden sich zwischen den Blutbestandtheilen einzelne Trümmer der Gewebe, in den Wänden selbst zertrümmerte Gewebstheile mit Blut, allmälig nach aussen in die normale Textur übergehend.

Bei dem hämorrhagisnhen Infarcte findet man in einem Organe eine umschriebene, dunkelrothe, feste, prominirende Stelle; zwischen allen Gewebstheilen, in allen Hohlräumen ist Blut angehäuft, die Gewebe sind roth gefärbt, die Capillaren und kleinen Gefässe sind hyperämisch.

Die Diagnose einer stattgehabten Hämorrhagie ist leicht, sobald die Menge des Blutes bedeutend ist; geringe Blutungen können mit Capillarhyperämie und mit dem Austritt roth gefärbten Serums verwechselt werden, da beide letzteren Zustände ganz das Bild geben können, als sei das Gewebe mit Blut erfüllt. Eine sichere Diagnose ist dann nur durch das Mikroskop möglich; aber auch dieses reicht zuweilen nicht hin, da bei der Präparation der fraglichen Theile künstliche Zerreissungen der Blutgefässe oft nicht zu vermeiden sind.

Der Verlauf der Blutungen und die Veränderungen, welche in dem ergossenen Blute eintreten, sind äusserst mannichfach. Bald sistirt die Blutung nach einmaligem Ergusse, bald dauert sie unaufhaltsam fort, bald wiederholt sie sich in längeren oder kürzeren Pausen.

Zuweilen wird das Blut gleich nach seinem Ergusse nach Aussen entleert. Findet dieses nicht statt, so wird es oft resorbirt, langsam oder schnell, vor oder nach seiner Gerinnung; die Textur der Gewebe kann dabei unverändert bleiben, oder sie wird durch Pigmente verändert oder durch Narbengewebe. Meist wird das Blut blos zum Theil resorbirt; die Veränderungen, welche im bleibenden Blute eintreten, sind folgende: Das Hämatin wird resorbirt oder geh

in Pigment über; die rothen Blutkörperchen werden zu Pigment oder geben ihr Hämatin ab und zerfallen dann in resorptionsfähige Molecüle, die weissen Blutkörperchen zerfallen ebenso oder nach vorhergegangener Fettmetamorphose; der geronnene Faserstoff zerfällt entweder allmälig und kann später auch resorbirt werden oder er wird sehr fest, faserartig. Der ehemalige hämorrhagische Herd stellt sich dann dar 1) als Cyste, welche anfangs mit einem emulsiven Brei gefüllt, später mit Serum und von faserartigem Fibrin oder wirklichem Bindegewebe umgeben ist; 2) als serös infiltrirte Stelle, sog. zellulöse Infiltration, wenn sich ein zartes Maschenwerk aus Bindegewebe und Gefässen gebildet hat, dessen Zwischenräume anfangs mit emulsiver Masse, später mit Serum gefüllt erscheinen; 3) als Narbe, welche öfters gelb pigmentirt erscheint und später auch verkalken kann. In manchen Fällen kann die Blutung in dem Organe Entzündung, Eiterbildung oder Neubildung von Bindegewebe herbeiführen; zuweilen wird durch den Bluterguss plötzlich alle Circulation und Ernährung in dem Organe aufgehoben und es folgt Brand.

II. Die Veränderungen der Bildung und Rückbildung des Körpers, der Organe und Gewebe.

1. Die Veränderungen der Bildung des Fötus, die Missbildungen.

Missbildungen werden bewirkt durch alle krankhaften Processe, welche in der ersten Zeit der Entwicklung des Fötus auftreten, in welcher weder der ganze Körper, noch seine einzelnen Theile ihre reife, bleibende Form angenommen haben, und welche daher die Bildung der ganzen embryonalen Anlage selbst oder der einzelner Theile stören,

umändern oder ihre Umbildung in die reife, bleibende Form mehr oder weniger behindern oder modificiren, so dass der ganze Körper oder einzelne Theile desselben missgestaltet erscheinen. Diese Processe können bedingt sein: durch erbliche Uebertragung, krankhafte Veränderungen der Zeugungsgebilde: Ei und Samen, durch allgemeine oder locale Krankheiten der Mutter, durch äussere mechanische Einwirkungen, lassen sich als Hypertrophie, Atrophie, Entzündung, Hydrops charakterisiren, sind aber meist nur in ihren Folgen: den Veränderungen der Form und Bildung zu erkennen. Der Grad und die Art des letzteren ist sehr verschieden, wie aus der folgenden Uebersicht der einzelnen Missbildungen hervorgeht.

I. Die Entwicklung ist unvollständig.

A) Einfacher Mangel, Verkümmerung und Kleinheit der Theile.

1. Amorphus, Fleischmole, rundliche, aus Zellgewebe, Fett und Knochenstücken bestehende, von Haut bedeckte, geringe Spuren von Knochen, Muskeln, centraler Nervenmasse und Eingeweiden enthaltende, nicht lebensfähige Masse, in welche sich an einer Stelle die Nabelschnur ansetzt.

2. Acormus, Pseudacormus, eine unförmliche, nicht lebensfähige Masse, welche einen rumpflosen Kopf darstellt, an welchem rudimentäre Eingeweide hängen.

3. Acephalus, mangelhafte Bildung der oberen Körperhälfte, bald ist nur das Becken mit einer oder zwei Extremitäten vorhanden, bald ausserdem noch der Bauch, bald auch der Thorax und obere Extremitäten, stets fehlt der Kopf und der Thorax ist stets unvollständig; stets mangelt hier wie bei den vorigen zwei Arten das Herz. Finden sich noch Rudimente des Kopfes, so wird der

Zustand Perocephalus oder Pseudocephalus genannt. Nicht lebensfähig.

Diese 3 Missbildungen, wegen des Mangels des Herzens Acardiaci genannt, finden sich nur bei Zwillingsschwangerschaft in einem Ei und sind dadurch bedingt, dass der eine Fötus keine Gefässe aus der Placenta bekommt, sondern aus der Nabelschnur des anderen, weshalb der Blutlauf in demselben eine verkehrte Richtung einschlagen, den Blutstrom im Herzen stören und Verkümmerung und Schwund desselben bewirken muss, worauf mit der Verödung des Herzens und der von ihm abgehenden Gefässe Verkümmerung und Schwund der oberen oder unteren Körperhälfte eintritt.

4. Mangelhafte Bildung des Schädels und Gehirns.

a) Hemicrania, Hemicephalia, Hydrocephalia, Microcephalia. (S. Hirnkrankheiten.)

b) Cyclopia, Monophthalmus, die vordere Hirnblase bleibt einfach, dem gemäss bildet sich entweder gar kein oder nur ein Opticus und Bulbus; die einfache Orbita liegt in der Mitte des Gesichts unter der Nasenwurzel, sie enthält keinen oder nur einen Bulbus, welcher zuweilen doppelte Cornea, Iris und Pupille zeigt; über der Orbita prominirt meist eine rüsselförmige unvollkommen perforirte Nase, das Siebbein und die Thränenbeine fehlen ganz, Stirnbein und vorderes Keilbein sind, so weit sie die Orbita bilden helfen, verkümmert, ebenso die Oberkiefer. Nicht lebensfähig.

5. Mangelhafte Bildung des Gesichtes.

a) Agnathia, Synotia, Monotia, durch mangelhafte Entwickelung des ersten Visceralbogens werden die Unterkiefer und Zunge gar nicht und der Oberkiefer unvollständig gebildet, daher fehlt der Mund und die untere Gesichtshälfte und die Ohren rücken an deren Stelle oder

verschmelzen unter einander. Nicht selten findet gleichzeitig Cyclopie statt. Nicht lebensfähig.

b) Aprosopus, grosse Defecte der Gesichtsknochen bewirken totale Entstellung des Gesichtes, Verschliessung und Verschmelzung der Höhlen.

6. Mangelhafte Bildung der Wirbelsäule und des Brustkorbes.

a) Amyelie, Hydrorhachis, Spina bifida. (S. Krankh. d. Rückenmarks.)

b) Mangel einzelner Wirbel, Rippen, des Sternum.

7. Mangelhafte Bildung der Extremitäten, Amelus, Peromelus.

a) Mangel aller Extremitäten findet sich ausser bei nicht lebensfähigen Missgeburten, wie Amorphus und Acormus, auch bei Individuen, deren Kopf, Hals und Rumpf vollkommen ausgebildet und welche daher lebensfähig sind; — Mangel beider oberen oder unteren Extremitäten allein kommt ebenfalls ausser bei Acephalen und Molen bei übrigens wohlgebildeten und lebensfähigen Individuen vor; — Mangel einer oberen oder unteren Extremität allein findet sich bald bei übrigens wohlgebildetem Rumpfe, bald und häufiger neben grossen Defecten der Brust- oder Bauchwand, welche die Lebensfähigkeit ausschliessen; — Mangel einzelner oder mehrerer Finger und Zehen findet sich sowohl neben anderen Missbildungen an demselben Körper, als für sich allein.

b) Verkümmerte Bildung aller Extremitäten, kommt in verschiedenen Graden vor, bald für sich allein, bald neben anderen Missbildungen; eigenthümlich ist diejenige Form, bei welcher Ober- und Unterarm- und Fussknochen verkümmert sind und die wohlgebildeten Hände und Füsse daher unmittelbar an Schulter und Hüfte ansitzen, wie die Extremitäten einer Robbe (Phocomele); — einzelne Extremitäten oder Theile derselben können in mannichfacher Weise verkümmern.

c) Syrenenbildung, Sympodie, mangelhafte Bildung des Beckens mit Verkümmerung und Verschmelzung der Knochen oder Weichtheile der unteren Extremitäten, so dass der Rumpf in eine dumpfe Spitze ausläuft, an deren Ende die Füsse ganz fehlen oder ein einfacher Fuss oder zwei an den Fersen verschmolzene Füsse sichtbar sind; — Verschmelzung einzelner Finger oder Zehen.

8. Zwergbildung, Nanosomus, abnorme Kleinheit aller Theile des Körpers, insbesondere des Rumpfes und der Extremitäten.

B. Hemmungsbildungen.

Einfache Persistenz einer frühen embryonalen Bildungsstufe der Theile bis nach der Geburt oder gleichzeitig eine falsche Richtung der Umbildung der ersten Bildungsstufe in die reife, bleibende Form.

1. Spaltbildungen bedingt durch mangelhafte oder fehlende Vereinigung im frühesten Embryonalleben offner Theile.

a) Lippen-, Kiefer- und Gaumenspalte.
b) Halsfisteln.
c) Darmspalte und Divertikel.
d) Blasenspalte, Hypospadie und Epispadie.
e) Schädel- und Wirbelspalte.
f) Brust- und Bauchspalte.
g) Kloakbildung.

2. Atresieen, bedingt durch Geschlossenbleiben in den frühsten Zeiten blind endigender Ostien oder solider Kanäle.

a) Astomie.
b) Astresia ani.
c) Astresia vaginae.
d) Atresia urethrae.

3. Falsche Richtung der Entwicklung.

a) Zwitterbildungen.

b) Duplicität des Uterus und der Vagina.

c) Die meisten Missbildungen der grossen Gefässstämme und des Herzens.

4. Stehenbleiben auf einem gewissen Umfang.

Abnorme Kürze des Darmkanals.

Kleinheit des Herzens.

Kleinheit der Geschlechtsorgane.

Das Speciellere über alle diese Missbildungen findet man bei der Darstellung der anatomischen Veränderungen der einzelnen Organe.

II. Die Entwicklung ist übergross oder überzählig.

A. Uebergrosse Bildung.

1. Riesenbildung, alle Organe des Körpers, insbesondere der Rumpf und die Extremitäten erreichen eine übermässige Grösse, der ganze Körper eine Länge von 7—9 Fuss und mehr.

2. Abnorme Grösse einzelner Theile, angeborene Hypertrophie.

B. Ueberzählige Bildung.

1. Ueberzählige Finger, Zehen, Wirbel, Rippen, Brüste, Zähne, Zungen, Kiefer, Milzen u. s. w.

2. Doppelmissgeburten, Zwillings- und Drillingsmissgeburten, Terata diploa, didyma, disoma, bedingt durch Theilung oder Verdoppelung der ersten Keimanlagen des Körpers.

a) Die Verdoppelung beginnt am Kopfende und schreitet bis zum Schwanzende fort, an welchem die Trennung nie vollständig ist. Duplicitas anterior s. superior. Terata katadidyma.

α) Diprosopus, Verdoppelung des Gesichts in verschiedenen Graden. Die Verdoppelung beginnt in der Mittellinie an Mund- und Nasenhöhle, — dann entsteht in der Mitte ein drittes Auge, — auch dieses verdoppelt sich und es finden sich dann 4 Augen, doppelte Nase und Mund, — dann bilden sich zwischen den inneren Augen auch ein oder zwei Ohren und somit ist die Verdoppelung des Gesichts vollendet. Gleichzeitig gehen auch entsprechende Verdoppelungen am Schädel und Hirn vor sich und es bilden sich Uebergänge zum Dicephalus. Nicht lebensfähig.

β) Dicephalus, *a*) Verdoppelung des ganzen Kopfes, welcher sich die der Hals- und Brustwirbelsäule bis zu einem gewissen Grade anschliesst, Extremitäten einfach (Dic. dibrachius). Lebensfähig. *b*) Verdoppelung des Kopfes und der oberen Hälfte des Rumpfes, nur Bauch, Becken und untere Extremitäten bleiben einfach oder zeigen nur unvollständige Verdoppelungen, deren höchster Grad zur Bildung einer dritten unteren Extremität führt (Dic. tripus). Die oberen Extremitäten sind entweder vollständig verdoppelt (D. tetrabrachius), oder es bildet sich in der Mitte nur eine dritte obere Extremität (D. tribrachius). Lebensfähig.

γ) Ischiopagus, auch Bauch und untere Extremitäten verdoppelt, die Individuen sind mit den Becken unter einander so verschmolzen, dass die Köpfe sich polar entgegenstehen und die Extremitäten im rechten Winkel abstehen. Meist sind die Eingeweide der Bauch- und Beckenhöhle in ihren unteren Enden so unter einander verschmolzen, dass das Leben nicht lange bestehen kann.

δ) Pygopagus, alle Theile verdoppelt, nur das Kreuzbein und der Mastdarm verschmolzen, mit welchen also die sich mit dem Rücken zugekehrten lebensfähigen Individuen unter einander verbunden sind. Eine Abart dieser Form ist der

Sacral-Parasit, welcher dann entsteht, wenn das

eine Individuum verkümmert und als Mole oder Acephalus am Kreuzbein des anderen, zur vollen Entwicklung gekommenen, hängt, wobei es bald von dessen Haut umgeben, bald frei ist.

b) Die Verdoppelung beginnt am Schwanzende und schreitet nach dem Kopfende fort, an welchem sie aber nie vollständig wird. Duplicitas posterior s. inferior. Terata anadidyma.

α) Dipygus: untere Extremitäten, Becken und Genitalien verdoppelt, Rumpf und obere Körperhälfte einfach. Lebensfähig.

β) Synkephalus, Kephalothoracopagus, Janiceps, die grösstentheils verdoppelten Individuen hängen durch die nicht getrennten Köpfe, Hals und Brust zusammen, sie stehen sich mit den Vorderseiten des Körpers gegenüber und bei vollständig symmetrischer halber Verdoppelung des Kopfes werden zwei Gesichter gebildet, die seitlich nach entgegengesetzter Richtung hinsehen. In der Mehrzahl der Fälle findet sich nur ein Gesicht vollkommen ausgebildet, während das entgegengesetzte verkümmert erscheint, ja in manchen Fällen fehlt es ganz und man sieht kaum noch ein Paar verschmolzene rudimentäre Ohren. Zuweilen sind beide Gesichter symmetrisch verkümmert und sind dann meist cyclopisch. Alle nicht lebensfähig.

γ) Kraniopagus, die verdoppelten Individuen hängen nur am Schädeldach unter einander zusammen, der Zusammenhang findet statt an der Stirn, dem Hinterhaupt oder der Scheitelgegend, wobei sich die Individuen symmetrisch oder asymmetrisch entgegenstehen. Als parasitische Abart kommt der Fall vor, in welchem von dem einen Individuum nur der Kopf entwickelt ist. Auch gehört vielleicht die bis jetzt nur einmal gesehene Missbildung, bei welcher ein rudimentärer Fötus in die Schädelhöhle eines anderen Fötus eingeschlossen war (Encranius), hierher.

Diese Missbildungen sind dann lebensfähig, wenn die Gehirne getrennt oder nur wenig unter einander verwachsen sind.

c) Die Verdoppelung geht gleichzeitig von oben und unten vor sich. Duplicitas paralella. Terata ana-kata-didyma. Die verdoppelten Individuen stehen sich meist mit der Vorderseite des Körpers gegenüber und hängen durch Thorax und Bauch zusammen, *α*) bald sind die beiden Thoraces so verschmolzen, dass sich ein vorderes und hinteres Sternum gebildet hat, die oben frei oder verschmolzen sind, — Sternopagus, — *β*) bald ist jeder Thorax vollständig ausgebildet, die Sterna stehen sich gegenüber und hängen nur durch den Processus xiphoideus zusammen, — Xiphopagus. — Die Eingeweide der Brust- und Bauchhöhle sind stets verdoppelt, aber die Herzen und insbesondere die Lebern sind oft verwachsen. Meist lebensfähig. Abarten sind:

der epigastrische Parasit, welcher dann entsteht, wenn das eine Individuum in der Bildung zurückbleibt und als Acormus, Acephalus oder ziemlich vollständig ausgebildetes, aber verkümmertes Individuum, ohne selbstständige Digestion, Respiration und Circulation, am Epigastrium des anderen hängt; —

der Foetus in foetu in den Bauchdecken oder in der Bauchhöhle, dann entstehend, wenn der eine Fötus in einer so frühen Zeit verkümmert, dass er von den sich schliessenden Bauchplatten des anderen eingeschlossen wird. Der eingeschlossene Fötus besteht meist nur aus einigen verkümmerten Extremitäten und Eingeweiden, und ist durch neugebildetes Bindegewebe eingekapselt.

γ) Zuweilen hängen bei den Missbildungen dieser Ordnung die verdoppelten Individuen nicht allein durch Thorax und Bauch zusammen, sondern auch durch Hals uud die Kiefer, — Synapheokephalus, Prosopothoraco-

pagus. Auch hier bleibt in manchen Fällen das eine Individuum sehr frühzeitig in der Entwicklung zurück und findet sich dann als parasitisches Anhängsel am Gaumen oder an den Wangen des reifen Individuums, — Epignathus.

d) Rhachipagus, die vollständig verdoppelten Individuen hängen durch die unter einander vereinigten Wirbelsäulen zusammen.

e) Drillingsmissbildungen durch Verdreifachung der primären Anlage des Körpers, welche aber meist nur einzelne Theile, z. B. den Kopf, betrifft.

III. Missbildungen durch Veränderung der Lage der Theile.

1. Situs transversus. Seitliche Umkehrung zeigt im höchsten Grade Rechtslage aller im Naturzustand links liegenden Eingeweide und umgekehrt; die Lageveränderung erstreckt sich auf das Herz, die Lungen, Leber, Milz, Magen und den Tractus intestinorum und stellt sich nicht etwa als blose mechanische Verschiebung der Organe nach der anderen Seite dar, sondern die Organe sind auch ihrer neuen Lage angemessen umgebildet: so findet sich im Herzen das Lungenvenenatrium und die Aortakammer rechts und das Hohlvenenatrium und die Lungenkammer links, an der Leber ist der linke Lappen der grössere und dem gewöhnlich rechts liegenden vollkommen conform gebildet u. s. w. Die Functionen der Organe werden durch diese Lageveränderung nicht gestört. (S. Herz, Lungen, Eingeweide.) Zuweilen betrifft die Umkehrung nur einzelne Organe. — Umkehrung der Lage von oben nach unten zeigt sich als Lagerung einzelner Theile der Brusthöhle in der Bauchhöhle oder umgekehrt.

2. Vorfälle und Hernien. Ectopia cordis, Pneu-

mocele, Hernia diaphragmatis, Bauchbruch, Nabelschnurbruch, Leistenbruch, Hirnbruch. (S. spec. Theil.)

IV. Missbildungen durch Veränderung der Form der Theile

ohne anderweitige Texturveränderung finden sich sehr häufig und sind bei Beschreibung der anatomischen Veränderungen der einzelnen Organe berücksichtigt worden.

Ausführliche Darstellung der Missbildungen etc. s. in Die Missbildungen des Menschen, systematisch dargestellt von A. Förster, nebst einem Atlas von 26 Tafeln. Jena 1861.

2. Die Veränderungen der Bildung und Rückbildung der Gewebe und Organe.

A. Die pathologischen Neubildungen.

I. Organisirte Neubildungen.

Unter einer organisirten Neubildung, Neoplasma, Pseudoplasma, versteht man jedes Gewebe, welches ursprünglich kein integrirender Theil eines normalen Gewebes oder Organes, sondern das Product eines pathologischen Vorganges ist. Das neugebildete Gewebe schliesst sich entweder in Form und Anordnung an das normale seines Mutterbodens an und bewirkt so nur eine Vergrösserung des Organes, in welchem es sich bildet (Hypertrophie und Hyperplasie); — oder es entfernt sich in Form und Anordnung von den Geweben des Organes und erhält daher den Charakter eines in dem Organe wuchernden fremden Gebildes (Heteroplasie). Ein derartiges bleibend und selbstständig wachsendes und als gesonderte Masse hervortretendes Gebilde nennt man Geschwulst, Tumor.

Die durch Hypertrophie und Hyperplasie gebildeten Gewebe gleichen vollständig den entsprechenden normalen

und es können sich so neu bilden: Zellengewebe, Bindesubstanzen, Muskel-, Nerven-, Drüsengewebe und Gefässe. Die durch Heteroplasie gebildeten Gewebe zerfallen in zwei Klassen, die der ersten wiederholen ebenfalls die genannten Grundgewebe des normalen Körpers, aber in abnormer Masse und Anordnung; die der zweiten aber stellen Gebilde dar, welche in dieser Weise, in dieser Masse und Anordnung ihrer histologischen Elemente keinem der Grundgewebe des Körpers angehören oder gleichen. Mag die Neubildung aber als Ganzes einem Complexe normaler Gewebe ähnlich sein oder weit von einem solchen abweichen, so sind doch ihre letzten, feinsten histologischen Elemente: Zellen, Fasern, Grundsubstanzen u. s. w. dem allgemeinen Wesen nach den letzten Elementen normaler Gewebe analog gebaut und nach denselben Gesetzen gebildet als diese, so dass zwischen der physiologischen und pathologischen Bildung und Entwicklung der Elementartheile vollkommne Harmonie herrscht.

So wie die erste Bildung der normalen Gewebe von der Eizelle ausgeht und aus fortwährenden Theilungen derselben und ihrer Derivate hervorgeht, so geht die erste Bildung der pathologischen Gewebe von den normalen Zellen aus und ihre Elemente gehen aus Theilung und Proliferation derselben hervor. So wie in dem Ei durch die Befruchtung der Anstoss gegeben wird zu einer Reihe von Bildungsvorgängen, deren Resultat im letzten Ende der Aufbau des Körpers, seiner Organe und Gewebe ist, so wird in einer physiologischen Zelle durch den krankhaften Reiz der Anstoss gegeben zu einer Reihe von Bildungsvorgängen, deren Resultat das ist, was wir als neues Gebilde, Neubildung, Geschwulst vor uns sehen. Die in der Zelle durch die Reizung hervorgerufenen Vorgänge sind denen, welche in der Eizelle durch die Befruchtung hervorgerufen werden, im Wesen gleich, ebenso haben die in

Folge dieser Vorgänge neugebildeten Zellen wesentlich die Eigenschaften der physiologischen.

Jede normale Zelle kann der Ausgangspunkt einer Neubildung werden, doch stehen die Zellen des Bindegewebes hierin allen übrigen voran. Das Bindegewebe ist gleichmässig durch den ganzen Körper verbreitet, bildet das Stroma aller Parenchyme und Membranen, verbindet alle Organe und Strata des Körpers unter einander und bildet in seinen Modificationen als Knochen und Knorpel das Skelet. Es giebt daher keine Stelle des Körpers, an welcher der die Neubildung hervorrufende Reiz nicht eine Bindegewebezelle treffen könnte. Ausser diesen Zellen kann die Neubildung aber auch von Drüsenzellen und Epithelialzellen ausgehen, doch findet hier ein wesentlicher Unterschied statt, indem von den Bindegewebszellen jede der verschiedenen Arten der Neubildungen ausgehen kann, von Drüsen- und Epithelialzellen aber nur einzelne, bestimmte Arten. Auch die Blutkörperchen können möglicherweise proliferiren, doch hat man hierüber noch keine ausreichenden Beobachtungen. Von den specifischen Nervenzellen der Ganglien und des centralen Nervensystems ist unbekannt, ob sie proliferiren und Neubildungen produciren können. Von den Nervenzellen des Retina liegen einzelne Beobachtungen über endogene Kernproliferation in denselben vor. Ausser den Zellen können auch die Kerne der Capillarwände, des Neurilems, Sarkolems, der glatten Muskelfasern Ausgangspunkte von Neubildungen sein. — Die Grundsubstanzen, Fasern und Membranen nehmen an der Neubildung nur unter dem Einfluss ihrer Zellen Theil, sind aber keiner selbstständigen activen Wucherung fähig.

Sobald der Reiz eine Zelle betroffen hat, schwillt sie durch Aufnahme neuen Stoffes an und als erstes Phänomen der Vermehrung tritt Theilung des Kernes ein. Der weitere

Vorgang kann ein doppelter sein: 1) um den getheilten Kern schnürt sich auch die Zelle ein, die so neu gebildeten Zellen theilen sich wieder u. s. w.; 2) die Theilung des Kernes in der Zelle wiederholt sich an den neugebildeten Kernen und die Zelle wird allmälig zu einer eine reiche Kernbrut enthaltenden Mutterzelle; zur Bildung von Zellen kommt es in diesem Falle entweder nicht, oder es bilden sich aus den Kernen endogene Zellen, welche später frei werden können. Im ersten Augenblick sind die auf diese Weise entstandenen Kerne und Zellen aller Neubildungen einander gleich und erst später tritt die specifische Differenzirung der Elemente ein und die Neubildung erhält ihren besonderen Charakter.

Neubildung einer Zelle kommt also 1) dadurch zu Stande, dass sich eine präexistirende Zelle eines normalen Gewebes theilt. Die Theilung beginnt mit der des Kernkörperchens, dieser folgt eine Abschnürung des Kernes in zwei Theile, und um die getheilten Kerne schnürt sich dann auch die Zelle ab. Zuweilen theilen sich auch Kerne und Zellen in 3 oder 4 Abschnitte. 2) durch endogene Zellenbildung, der seltenere Vorgang; dieselbe beginnt mit Vermehrung der Kerne innerhalb der Mutterzelle durch Theilung; wie sich dann die Zellen bilden, ist noch nicht vollständig erkannt; es ist möglich: *a)* eine Abtheilung des Inhaltes durch eine Art Furchung, so dass also für jeden Kern eine Inhaltsportion sich absondert und später mit einer Zellmembran umgiebt, oder *b*) eine Ausscheidung der Zellmembran vom Kern aus. 3) Ausserdem wird noch eine dritte Art von Neubildung von Zellen angenommen (Virchow), nämlich in sogenannten Bruträumen innerhalb einer Zelle, doch lassen derartige Befunde auch noch andere Deutungen zu. (S. u.)

Die Zelle ist ein rundes oder ovales Bläschen mit einem Kerne, der gewöhnlich an der Zellenwand, seltner an

einer anderen Stelle im Zelleninhalte liegt; der Inhalt ist eine homogene, durchsichtige, zähflüssige Masse, in welcher auch kleine Molecüle, Körnchen auftreten können, durch welche die Zelle trübe und undurchsichtig wird; die Membran ist sehr zart und stellt sich nur als eine Contour dar. (Zuweilen ist die Membran so zart, dass sie leicht übersehen wird oder sie kann selbst fehlen, so dass die Zelle nur aus einem Kerne und einer denselben umgebenden Masse besteht.) Anfangs ist die Zelle klein, der Inhalt gering, so dass die Zellmembran dem Kerne sehr nahe anliegt; allmälig vermehrt sich der Inhalt und die Zelle wächst, indem die Membran sich mehr und mehr vom Kerne entfernt. Das Wachsthum durch Aufnahme neuer Inhaltsmasse hat für bestimmte Zellen bestimmte Grenzen. Selten wächst die Membran einseitig und erhält eine so bedeutende Dicke, dass sie sich mit zwei Contouren darstellt. Membran, Inhalt und die Körnchen darin sind in Essigsäure und Alkalien löslich, in Wasser unlöslich; der Kern bleibt in Essigsäure unverändert oder zieht sich etwas zusammen, ebenso das Kernkörperchen. Nach Zusatz von Wasser wird der Inhalt verdünnt, die Körnchen gerathen in Bewegung, endlich platzt die ausgedehnte Membran, zuweilen bleibt aber der Inhalt als compacte Masse, nur die äussersten Schichten vermischen sich mit dem eingedrungenen Wasser, durch welches die Zellenmembran, vom Inhalt entfernt, abgehoben wird. Zuweilen bilden sich im Inhalte durchsichtige Partieen, welche als runde, hyaline Kugeln austreten und frei herumschwimmen; sie haben keine Membran und verschwinden in Wasser und Essigsäure.

Aeltere Zellen haben eine festere Membran, sie löst sich viel langsamer in Essigsäure, lässt nur langsam und wenig Wasser durch; bei noch älteren Zellen verschwindet zuweilen die Trennung zwischen Membran und Inhalt, beide

bilden eine solide Masse, welche gegen Reagentien wenig empfindlich ist und keine endosmotischen Phänomene zeigt. In diesen soliden Zellen verschwindet meist der Kern.

Die Grösse der Zellen ist ausserordentlich verschieden; stets hält sie sich innerhalb der mikroskopischen Grenzen, $\frac{1}{100}$ — $\frac{1}{400}$‴ Dchm. Die Zellen wachsen durch Stoffaufnahme von aussen. Ihre Gestalt ist ebenfalls mannichfach; sie sind rund, oval, cylinderförmig, platt, eckig, fadenförmig u. s. w. Zellen in einem reichlichen, flüssigen Blasteme sind meist rund; solche, die zusammengedrängt liegen, werden platt und eckig, durch gegenseitigen Druck und durch einseitiges Wachsen nach freien Lücken bekommen viele Zellen lange Fortsätze, Spitzen; dieselben werden nach Zusatz von Wasser oft wieder rund.

Die neugebildeten Zellen haben das Vermögen, von sich aus Massen auszuscheiden, welche sich entweder als bleibende Intercellularsubstanz verhalten oder membranenartige Lagen um die Zellen bilden. Im letzteren Falle erscheint dann die Zelle von einer zweiten Membran oder Kapsel umgeben, welche bald sehr zart, bald dick und doppeltcontourirt erscheint (I. 5. a. 6); ganz regelmässig findet sich dieser Vorgang an Knorpelzellen, demnächst am häufigsten bei den Zellen des Alveolarcancroides, seltner bei gewöhnlichen Krebs- oder Cancroidzellen. Zuweilen wiederholt sich diese Ausscheidung von Membranen mehrmals und es erscheint dann eine Membran in die andere eingeschachtelt (I. 6). Auch die Kerne in den Zellen haben das Vermögen, Stoffe und Membranen von sich auszuscheiden; man sieht zuweilen um die Kerne einen schmalen oder breiten Saum einer hellen, vom übrigen Zelleninhalt wesentlich verschiedenen Substanz (I. 8. b), in anderen Fällen ist diese helle, homogene Substanz von einer zarten oder dickeren Membran umgeben und der Kern liegt also innerhalb einer Blase mit hellem Inhalte, welche wieder vom Inhalt und von

der Membran der Zelle umgeben ist (I. 8. c). Auch Zellen, welche von Kapseln umgeben sind, können eine solche helle Substanz um sich ausscheiden, die Zelle erscheint dann von einer hellen Kugel umgeben und diese wieder von der Kapsel (I. 8. f). Sowohl solche von hellen Blasen umgebenen Kerne, als Zellen, können sich durch Theilung vermehren; die Blasen umschliessen dann eine Brut von Kernen oder von Zellen (I. 1. a. 8. e). Derartige Gebilde können auch eine von der angegebenen verschiedene Deutung erhalten, indem man Kapseln mit einer oder vielen Zellen für Mutterzellen, also die Kapsel für die Membran der primären Zelle, innerhalb welcher sich die übrigen neu gebildet haben, und in Zellen liegende Kapseln mit Kernbrut für Bruträume (Virchow), in deren Inhalt sich die Kerne primär neu gebildet haben, erklärt. Diese letztere Deutung liegt sehr nahe, weil sich nicht selten in Zellen kugelige Blasen mit hellem homogenen Inhalt finden, welche jenen, die sich um Kerne und Zellen als secundäre Ausscheidung bilden, sehr ähnlich sind, aber keinen Kern enthalten (I. 8. a); diese Blasen aber bleiben stets steril, sie stellen eine eigenthümliche Umbildung des Kernes selbst dar, welcher unter Aufnahme einer hellen, homogenen Substanz zu einer Kugel anschwillt, die allmälig den Zelleninhalt verdrängt. Diese sterilen Blasen (Hohlräume, Physaliden) erreichen zuweilen eine bedeutende Grösse und ihre Wand kann sehr dick werden. Ganz ähnlich helle Kugeln (I. 5. b), aber ohne Membran, können sich auch im Zelleninhalt bilden und sind oft sehr schwer von wirklichen Blasen zu unterscheiden. Alle hier erwähnten secundär ausgeschiedenen homogenen Substanzen sind gegen Essigsäure meist resistent und scheinen eine dem Schleime nahe stehende Zusammensetzung zu haben. (S. Colloidmetamorphose.) Die Fähigkeit, secundäre Membranen um sich auszuscheiden, scheint übrigens nicht allein einzelnen Zellen

oder Kernen zuzukommen, sondern es sprechen manche Beobachtungen dafür, dass auch ganze Haufen von Zellen, welche sich durch Theilung gebildet haben, nachträglich eine Substanz um sich ausscheiden können, welche zu einer Membran consolidirt; Aehnliches scheint auch um einen Haufen innerhalb einer Zelle gebildeter Kerne geschehen zu können.

Alle bisher angeführten secundären Membranen, Blasen oder Kapseln sind bald sehr zart, bald dicker und scheinen in manchen Fällen ganz die Eigenschaften der homogenen Membranen der normalen Drüsenbläschen annehmen zu können. (S. Cancroid und Drüsenneubildung.) Es ist übrigens oft unmöglich, zu entscheiden, ob man dann, wenn man eine oder mehrere Zellen mit Membranen umgeben sieht, endogen gebildete oder frei gebildete und secundär mit einer Membran umhüllte Zellen vor sich hat und es kann dann nur die Erfahrung über die Entwicklungsweise der Membranen entscheiden. Ferner ist es zuweilen sehr schwer, zu entscheiden, ob ein Haufen dicht an einander gedrängter Zellen von einer gemeinschaftlichen Membran umgeben ist oder nicht, und man kann in diesem Punkte nicht vorsichtig genug sein.

Kerne bilden sich stets nur durch Theilung präexistirender Kerne; eine Bildung derselben aus Elementarkörnchen, die sich allmälig vergrössern oder zu Conglomeraten zusammenlegen und dann zu Kernen werden, kommt nicht vor, und ebensowenig eine Zellenbildung um solche freie oder nackte Kerne.

Eine kleinere oder grössere Anzahl durch Theilung entstandener Zellen oder Kerne bilden also den Grundstock jeder Neubildung. Wie sich aus diesem die letztere selbst bis zu ihrer vollen Blüthe entwickelt, wird bei den einzelnen Arten angegeben werden.

Bei Bestimmung der Arten der Neubildung darf nur

der anatomische und histologische Standpunkt maassgebend sein. Bei den einfachen Formen der Neubildungen hat es keine Schwierigkeit, den Charakter des neugebildeten Gewebes zu bestimmen; grössere Schwierigkeit macht die Eintheilung der Geschwülste, indem dieselben oft einen sehr complicirten Bau haben und zu ihrer Bestimmung die Kenntniss ihrer vollständigen Entwicklungsgeschichte nothwendig ist, weil man sonst Gefahr läuft, nach einer nur vorübergehenden Phase der Gechwulst ihre Charaktere zu entwerfen. Eine Anzahl von Geschwülsten besteht aus einer luxuriirenden Anhäufung physiologischer Gewebe und bei ihnen bezeichnet der Name zugleich die Zusammensetzung; hierher gehören: die Bindegewebegeschwulst, Fibroma, Knorpelgeschwulst, Chondroma, Enchondroma, Knochengeschwulst, Osteoma, Fettgewebegeschwulst, Lipoma, Muskelfasergeschwulst, Myoma, Myosarkoma, Nervengeschwulst, Neuroma, Gefässgeschwulst, Angioma, Drüsengeschwulst, Adenoma. Andere Geschwülste wiederholen nicht sowohl physiologische Gewebe, als mehr zusammengesetzte Gebilde, wie Papillen, geschlossene Bälge; hierher gehören: die Papillargeschwulst, Papilloma, die Balggeschwulst, Kystoma. Eine dritte Reihe von Geschwülsten ist wesentlich charakterisirt durch die fortwährende Bildung von Zellen und Kernen; hierher gehören: die Faserzellengeschwulst, Sarkoma, Epithelialzellengeschwulst, Epithelioma, Krebszellengeschwulst, Carcinoma, Eiterzellengeschwulst, Pyoma, und endlich die vorzugsweise aus Lymphzellen und Kernen bestehenden Tuberkel, syphilitischen und lymphatischen Geschwülste.

Als zweites Eintheilungsprincip hat man von jeher das Verhalten der Geschwulst zum Organismus im Ganzen angenommen; man theilte hiernach die Geschwülste in zwei

Klassen: 1) in lokale, welche, aus lokalen Ursachen hervorgegangen, auf ihre Bildungsstätte beschränkt bleiben, sich nicht im ganzen Körper verbreiten, daher auch durch Exstirpation u. s. w. radical heilbar sein und also einen gutartigen Charakter haben sollen; 2) in allgemeine, welche das secundäre Produkt einer primären Säftekrankheit sein, daher in vielen Organen zugleich oder nach einander auftreten, durch örtliche Mittel unheilbar sein und also einen bösartigen Charakter haben sollen. Dieses Eintheilungsprincip ist aber desshalb wissenschaftlich nicht haltbar, weil der lokale, gutartige und allgemeine, bösartige Charakter an keine bestimmte Textur constant und ausschliesslich gebunden ist, sondern fast jede Geschwulst bald local sein und bleiben, bald allgemein werden kann. Nur so viel lässt sich feststellen, dass eine Geschwulst im obigen Sinne desto bösartiger ist, je mehr sie durch schrankenlose und üppige Zellenbildung charakterisirt ist, weil dieselben meist weich, saftig sind und ihre Elemente leicht in die Säftemasse aufgenommen werden und so eine specifische Infection derselben bewirken können, während eine solche Infection bei den Geschwülsten, welche aus festen Geweben mit reichlicher, derber Grundsubstanz bestehen, nur selten zu Stande kommen kann.

Die Neubildungen enthalten stets Blutgefässe, welche mit denen des Mutterbodens zusammenhängen, und werden also in das allgemeine Ernährungssystem des Körpers eingeschoben; Lymphgefässe sind in ihnen überall verbreitet, wo sich Bindegewebe findet. Nerven enthalten die Geschwülste in der Regel nicht; wie weit der Mangel derselben Einfluss auf die Eigenschaft des ungeregelten und schrankenlosen Wachsthums hat, muss noch dahin gestellt bleiben, bis wir genau wissen, wie weit die Nerven regulirend auf die Ernährung einwirken.

1. Die Neubildung des Bindegewebes.

Das neugebildete Bindegewebe besteht wie das normale aus Zellen und Intercellular- oder Grundsubstanz. Die Zellen sind vorwiegend spindel- oder sternförmig, haben lange, hohle Ausläufer, welche unter einander anastomosiren und daher ein zusammenhängendes Faserwerk oder Kanalsystem bilden; der Körper der Zelle ist meist klein, die Membran liegt eng um den ovalen oder rundlichen Kern und schwindet nach Zusatz von Essigsäure nicht. (Von einzelnen Beobachtern wird die Existenz einer Membran um die Bindegewebszellen geleugnet.) Im Bindegewebe mit fester, leimgebender Grundsubstanz kann man die Zellen nur dann sehen, wenn man die an und für sich undurchsichtige Grundsubstanz durch Essigsäure aufhellt; nur in jungem Bindegewebe mit weicher, schleimiger, durchsichtiger Grundsubstanz sind die Zellen ohne Weiteres leicht sichtbar; im letzteren finden sich auch runde Zellen ohne Ausläufer. Die Zellen lagern parallel nach einer Richtung oder sind netzartig angeordnet (II. 1).

Die Grundsubstanz ist im ausgebildeten Bindegewebe leimgebend, fest und urspriinglich homogen, meist gruppirt sich aber die Substanz der Richtung der Zellenzüge entsprechend zu faserartigen Zügen, spaltet sich endlich selbst in einzelne Bündel und diese wieder in feinere oder gröbere Fibrillen. Liegen die Zellen parallel nach einer Richtung hin angeordnet, so geht auch die Faserzerklüftung in derselben Richtung; bilden die Zellen ein areolares Netzwerk, so geschieht dasselbe mit den Faserzügen. Im unausgebildeten Bindegewebe ist die Grundsubstanz meist reich an Schleim oder rein schleimig; auch im ausgebildeten findet sich zuweilen eine schleimige parenchymatöse Flüssigkeit in geringer Menge.

Der gröberen Anordnung nach zerfällt das Binde-

gewebe in compactes und lockeres; das erstere bildet derbe, weisse, schwer zu zerschneidende und zu zerzupfende Massen mit parallelen oder häufiger areolär dicht verfilzten Faserzügen; das letztere bildet ein weitmaschiges, leicht in Fasern zerreissbares Netzwerk: Zellgewebe im gewöhnlichen Sinne des Wortes.

Die Neubildung des Bindegewebes geht stets vom normalen Bindegewebe aus oder von dem demselben nahe stehenden Knorpel- und Knochengewebe.

Die einfachste Form der Neubildung aus normalem Bindegewebe ist die der continuirlichen Hypertrophie und Hyperplasie; dies lbe geht so vor sich, dass sich die Bindegewebszellen durch Theilung vermehren und jede der auf diese Weise neu gebildeten Zellen eine entsprechende Menge von Grundsubstanz um sich ausscheidet; es erfolgt aus diesem Vorgang eine Verlängerung und Verdickung der normalen Bindegewebszüge, welche aber ihre allgemeine Anordnung beibehalten.

In anderen Fällen bildet sich durch rapide Theilung der normalen Bindegewebszellen ein Herd neugebildeter spindel- und sternförmiger Zellen, welche anfangs dicht an einander gedrängt liegen und nicht durch Grundsubstanz getrennt sind. Liegen die Zellen ihrer Längsrichtung nach neben einander, so verlaufen auch ihre Ausläufer in dieser Richtung und es erhalten daher die Zellenzüge schon jetzt ein faserartiges Ansehen und es hat oft täuschend das Aussehen, als ob die Zellenausläufer selbst zu Fibrillen würden (II. 1. a); dem ist aber nicht so, sondern es wird nun erst die Grundsubstanz als weiche, homogene Masse von den Zellen ausgeschieden, die Zellen treten aus einander und das junge Bindegewebe besteht nun aus einer durchsichtigen Masse mit regelmässig vertheilten Zellen. Die letzteren sind anfangs gross, haben einen reichlichen homogenen oder feingranulirten Inhalt und einen grossen ovalen oder runden

Kern mit deutlichem Kernkörperchen; später werden sie kleiner, ihre Membran wird derber und schärfer contourirt und sie nehmen endlich die oben beschriebene reife Form an. Die Grundsubstanz wird allmählig fester und meist faserartig gefaltet oder zerklüftet; Fasern und Fibrillen gehen also nicht direkt aus Umbildung der Zellen hervor, sondern aus der von letzteren ausgeschiedenen Substanz. Dieser Vorgang ist derselbe, mögen die Zellen parallel oder areolär angeordnet sein (II. 1), nur ist im letzteren Falle die junge Grundsubstanz meist reichlicher entwickelt und vorwiegend schleimig. Das aus rein schleimiger Grundsubstanz und runden, spindel- und sternförmigen Zellen bestehende Gewebe trennt Virchow als Schleimgewebe vom Bindegewebe.

Geht die Neubildung des Bindegewebes vom Knorpelgewebe aus, so bildet sich ein Herd von spindel- und sternförmigen Zellen durch rapide Theilungen der Knorpelzellen innerhalb ihrer Kapsel; indem sich die Knorpelzelle fortwährend theilt, verlieren ihre Abkömmlinge immer mehr den Charakter von Knorpelzellen, werden zu indifferenten, rundlichen und eckigen Zellen und nehmen zuletzt die Gestalt der Bindegewebszellen an, welche dann auch Grundsubstanz um sich ausscheiden. Ausserdem sprechen einige Thatsachen dafür, dass auch ein direkter Uebergang jungen Knorpelgewebes in Bindegewebe stattfinden kann, indem die Grundsubstanz ihre Natur verändert und leimgebend wird und die Knorpelzellen den Charakter von Bindegewebszellen annehmen. Ein solcher Uebergang kann auch vom Knochengewebe zum Bindegewebe stattfinden; derselbe wird hauptsächlich durch Resorption der Knochensalze vermittelt, stellt aber mehr eine Rückbildung des Knochengewebes, als eine Neubildung von Bindegewebe dar.

Das neugebildete Bindegewebe enthält stets eine grössere oder geringere Menge Gefässe und ist daher des Wachs-

thums und derselben pathologischen Veränderungen fähig wie das normale Bindegewebe. Das Wachsthum geht durch continuirliche Vermehrung der Zellen und Anbildung neuer Grundsubstanz durch dieselben vor sich. Die Veränderungen, welche im neugebildeten Bindegewebe eintreten können, sind: Entzündung, Hämorrhagie, Fettmetamorphose, Verkalkung, ausserdem kann dasselbe der Ausgangspunkt anderer Neubildungen werden, als da sind: Knochengewebe, Knorpelgewebe, Carcinom, Tuberkel u. a. m.

Neugebildetes Bindegewebe kommt vor als Hypertrophie, Verdickung und Verhärtung des normalen Bindegewebes in allen seinen Formen und Lokalitäten, bildet das Narbengewebe der meisten Organe, Pseudomembranen, Adhäsionen, knotige, ästige Massen auf Membranen und in Parenchymen, bedingt die Einkapselung fremder Körper und anderer Neubildungen und tritt endlich in Gestalt von Geschwülsten auf.

a) Die Bindegewebsgeschwulst, Fibrom, Inom oder Fibroid.

(Leimgebende fibroide Geschwülste Rokit., ***Tumor fibrosus, desmoides*** J. Müller, Fasergeschwulst Lebert u. a. m., Desmoid, Chondroid, Steatom, Skirrh u. s. w. der alten Pathologen.)

Das Fibrom ist eine auf der höchsten Stufe ihrer Entwicklung ganz aus reifem Bindegewebe bestehende Geschwulst.

Das ausgebildete Fibrom stellt sich als eine grössere oder kleinere, runde, ovale, knollige oder drusige Masse dar; dieselbe ist bald scharf umschrieben und durch lockeres Zellgewebe abgekapselt, bald mit den umgebenden Theilen mehr oder weniger fest verwachsen oder diffus in dieselben übergehend. Seine Consistenz ist meist fest, knorpelartig; der Durchschnitt mit dem Messer ist schwer auszu-

führen, das Gewebe knirscht; die Fläche jedes durch die Geschwulst geführten Schnittes ist glatt, glänzend, weissgraulich, gelblich, grauröthlich (bald wie durchschnittene Sehnen, bald wie Knorpel), meist sieht man die Faserbündel und ihre secundäre Anordnung mit blossem Auge leicht, zuweilen treten gar keine Fasern hervor. Die Geschwulst stellt sich auf der Schnittfläche bald als ganz gleichmässige Masse dar, bald besteht sie aus einer grösseren oder geringeren Anzahl von Knoten, welche durch Bindegewebe eng oder locker unter einander verbunden und von concentrischen Bindegewebszügen umkreist und zusammengehalten werden. Manche Geschwülste bestehen aus einem sehr lockeren Bindegewebe und werden daher von den gewöhnlichen compacten Fibromen als Zellgewebsgeschwülste getrennt. Die Schnittfläche wird nur durch wenig wasserhelle Flüssigkeit befeuchtet und auch durch Druck auf die Geschwulst kann man nicht mehr hervorbringen; zuweilen ist diese Flüssigkeit etwas schleimig. Das Fibrom enthält in seinem Inneren Capillaren, welche in kleine Arterien und Venen übergehen.

Die mikroskopische Untersuchung ergiebt als Bestandtheile neugebildetes Bindegewebe, mit grosser Mannichfaltigkeit der Anordnung der Zellen, der Faserung und secundären Anordnung der Faserbündel. Zerzupft man kleine Stückchen, so gelingt es zuweilen, spindelförmige Zellen frei herauszubekommen, hie und da sieht man auch wohl freie Kerne aus zerrissenen Zellen.

Die Fibrome, als compacte und lockere, lassen sich von anderen Geschwülsten meist leicht unterscheiden, nur mit den Myomen, die aus glattem Muskelgewebe bestehen, können sie leicht verwechselt und die Diagnose kann in manchen Fällen nur mit Hülfe des Mikroskopes gemacht werden. Uebrigens giebt es zwischen den Fibromen und Myomen auch Uebergänge, indem es Geschwülste giebt, welche aus

beiden Elementen zusammengesetzt sind, wobei sie sich bald an Menge gleich stehen, bald das eine überwiegend ist. Solche gemischte Geschwülste finden sich nur auf einem solchen Mutterboden, auf welchem Bindegewebe und glatte Muskelfasern gleichzeitig vorkommen, wie im Uterus, dem Tractus intestinalis, der Haut, während reine Fibrome meist auch von reinem Bindegewebe ausgehen, obgleich sie sich zuweilen auch auf dem Mutterboden der gemischten Geschwülste entwickeln können. Früher vereinigte man Myome und Fibrome unter dem gemeinschaftlichen Namen Fibroid.

Ausser durch glattes Muskelgewebe kann das Fibrom seinen reinen Charakter verlieren: durch Fettgewebe, das sich insbesondere in lockeren Zellgewebsgeschwülsten gern neben dem Bindegewebe bildet, — durch partielle Verkalkung oder wirkliche Verknöcherung, — durch massenhafte Gefässneubildung, welche den Charakter einer Gefässgeschwulst hervorruft, — durch Pigmentbildung, welche meist von den Zellen ausgeht und eine braune oder schwärzliche Färbung des Fibroides bewirkt, — durch Bildung cystenartiger Räume oder wirklicher Cysten mit serösem oder schleimigem Inhalt in dem Fibrom.

Fibrome finden sich in Knochen, im Periost, in Fascien, in subcutanen und submucösen Zellgewebe (Mund-, Rachenhöhle, Oesophagus, Larynx), in Nerven, im Uterus, in der Cutis, Dura mater, den serösen Häuten und fast in allen parenchymatösen Organen. Die Zellgewebegeschwülste finden sich am häufigsten im subcutanen Zellgewebe, selten im Uterus und in der Mamma.

Ihre Einwirkung auf den Mutterboden ist verschieden; meist wachsen sie durch fortwährende selbstständige Vermehrung ihrer eignen Elemente, bleiben scharf umschrieben und verdrängen die sie umgebenden Theile oder machen sie durch Druck atrophisch; zuweilen aber greift die Neubildung

des Bindegewebes an den Grenzen auch auf die umgebenden Theile selbst über und bewirkt eine völlige Zerstörung der letzteren. In den mit Schleimhäuten ausgekleideten Organen wachsen die Fibrome meist nach der Höhle zu und bilden so die hauptsächlichste Grundlage der meisten sogenannten Polypen dieser Organe.

In der Haut bilden die Fibrome häufig die Grundlage molluskenartiger Geschwülste. Auf Schleimhäuten und insbesondere auf serösen Häuten treten sie auch in Form papillarer oder zottiger Wucherungen auf, welche sich vor den eigentlichen Papillargeschwülsten dadurch auszeichnen, dass sie rein aus Bindegewebe bestehen, während letztere einen zusammengesetzten Bau haben.

Sie kommen einfach oder seltener in grösserer Anzahl vor; ihre Grösse wechselt von der einer Erbse bis zu der eines Manneskopfes und darüber. Sie finden sich in jedem Alter; meist ist die Ursache ihres Entstehens unbekannt, selten lässt sich eine Verletzung (Schlag, Stoss, Druck) als ursächliches Moment nachweisen; manche Formen sind erblich.

Sie wachsen langsam, entziehen dem Körper daher wenig Blut zu ihrer Ernährung und stören die Gesundheit nur durch ihre Schwere, durch Destruction und Verdrängung normaler Organe, durch Druck auf Gefässe und Nerven u. s. w. Sie können auf einer gewissen Höhe der Ausbildung viele Jahre unverändert bleiben, zuweilen tritt Verkalkung, selten Verknöcherung in ihnen auf; selten werden sie durch Entzündung, Vereiterung oder Verjauchung zerstört, wobei sie den Habitus eines erweichten und im Zerfall begriffenen Markschwammes annehmen können; diese Vorgänge können dann Kachexie und Tod bewirken. Spontane Resorption von Fibromen ist noch nicht beobachtet worden. Die Exstirpation führt meist völlige Heilung herbei; nur selten kehrt ein Fibrom an der Operationsstelle

wieder, doch kommt auch in einzelnen Fällen secundäre Verbreitung auf die Lungen und Pleura vor, wie Paget und Laurence beobachteten.

b) Die Schleimgewebegeschwulst, Schleimgeschwulst, Myxoma, Collonema.

Diese Geschwulstform ist ausgezeichnet durch ihre weiche gallertartige oder schleimige Beschaffenheit, sie gleicht auf der Schnittfläche dem Glaskörper des Auges, der gallertigen Sulze des Nabelstrangs oder ödematösem atrophischem Fettgewebe. Zuweilen erscheint sie auch derber, ist von zarten und derben fibrösen Strängen durchzogen und umgeben oder zeigt Uebergänge in lockeres Zellgewebe.

Sie besteht im reinen Zustande nur aus Schleimgewebe; in einer mucinreichen, homogenen, durchscheinenden Intercellularsubstanz lagern sparsame oder zahlreiche runde, spindel- oder sternförmige Zellen. Meist durchziehen die Masse zarte, aus fibrillärem Bindegewebe bestehende Züge und Capillaren. Sehr häufig gehen die Zellen hie und da durch Aufnahme von Fett in Fettzellen über und es bilden sich so Uebergänge von Myxom zum Lipom (Myxoma lipomatodes).

Die Geschwulst geht am häufigsten vom Zell- oder Fettgewebe und von der Neuroglie des Nervensystems aus, findet sich im subcutanen und intermusculären Zellgewebe, in der Haut, den Knochen, dem Gehirne, den Hirnhäuten, Nerven, zuweilen auch in der Mamma, den Hoden, der Lunge. Sie tritt meist einfach auf, kann einen beträchtlichen Umfang erreichen, die Haut perforiren und ulceriren. In einzelnen Fällen erscheint sie vielfach verbreitet, und zwar nicht allein an einem Organe, sondern an verschiedenen.

Elastisches Gewebe kommt als Neubildung nur in neugebildetem Bindegewebe vor. Ausserdem wird zuweilen Hyperplasie des normalen elastischen Gewebes beobachtet. Ueber die Entwicklung des elastischen Gewebes stehen sich noch zwei Ansichten gegenüber: nach der einen gehen die elastischen Fasern aus den Zellen, nach der anderen aus der Grundsubstanz des Bindegewebes hervor. Weitere Beobachtungen sind zur Entscheidung dieser Streitfrage noch nothwendig.

2. Die Neubildung des Fettgewebes.

Die Neubildung von Fettgewebe, welches dem physiologischen vollkommen gleich ist, ist häufig, meist an Stellen, welche schon Fettgewebe enthalten. Wir finden es als Vermehrung, Hypertrophie, des physiologischen oder in Form isolirter Massen, als Geschwülste.

Das neugebildete Fettgewebe ist wie das normale nur eine Modification des Bindegewebes: es ist ein Bindegewebe, dessen Zellen grösstentheils durch Aufnahme von Fett in grosse, runde, kugelförmige Zellen umgewandelt sind. Die Neubildung geht nur von Bindegewebe aus; an der betreffenden Stelle schwellen die Bindegewebszellen an, es häufen sich Fettkugeln in ihnen an, die früher oder später zusammenfliessen; dieser Vorgang wiederholt sich so lange, bis die ehemalige spindel- oder sternförmige Zelle in eine Fettzelle umgewandelt ist, eine solche ist kugelig, die Membran liegt dem fettigen Inhalt meist sehr eng an, der Kern ist nur schwer sichtbar, aber stets vorhanden (II. 4).

Ausserdem kommt auch eine Vermehrung normaler Fettzellen durch Theilung vor, ein Vorgang, welcher besonders da beobachtet wird, wo eine Neubildung von Fett im Stroma parenchymatöser Organe vor sich geht.

Die Fettgeschwulst, Lipoma.

Die aus Fettgewebe zusammengesetzten Geschwülste nennt man Lipome; sie bestehen aus einem Gerüst von Bindegewebe mit eingelegten Fettzellen, sind meist von einer Bindegewebshülle umgeben, bilden rundliche, ovale, aus kleinen oder grossen Fettläppchen zusammengesetzte Massen von verschiedener Grösse (haselnuss- bis manneskopfgross, zuweilen 10 — 20 Pfund schwer). Ihre Begrenzung ist theils unbestimmt, theils sind sie scharf von den umgebenden Theilen gesondert.

Die Lipome sitzen meist im *Paniculus adiposus,* besonders an Stellen, wo er sehr entwickelt ist: am Hinteren, Oberschenkel, Rücken, an der Schulter; ausserdem im submucösen und subserösen Zellgewebe, an Synovialsäcken, ferner kommen sie auch in parenchymatösen Organen: Leber, Nieren u. s. w., an den Hirnhäuten, dem Endocardium vor.

Ausser den reinen Lipomen kommen auch gemischte vor, solche, welche sehr reich an Bindegewebe sind (Steatom, Lip. fibrosum), solche, in denen sich die Gefässe ungewöhnlich stark entwickeln (L. telangiectodes), solche, in denen Verkalkungen auftreten.

Die Lipome der Haut sind einzeln oder zahlreich an vielen Stellen vorhanden, kommen in jedem Alter, beim Weibe häufiger als beim Manne vor. Die Ursache ihrer Entstehung ist meist unbekannt, zuweilen soll, wie bei anderen Neubildungen, ein Stoss, Schlag auf eine Stelle der Haut ihre Bildung daselbst veranlasst haben. Sie wachsen langsam, ohne Nachtheil für die Gesundheit, schaden selten durch Druck, Zerrung benachbarter Gewebe. Zuweilen entzünden und verschwären sie, bringen dadurch den Kranken herunter und eine langwierige Eiterung kann wohl auch

tödten. Spontane Heilung kommt nicht vor, die Extirpation heilt gründlich, Recidive sind selten.

3. Die Neubildung von Knorpelgewebe.

Das neugebildete Knorpelgewebe besteht wie das normale aus Zellen und Grundsubstanz. Die Zellen (II. 2) sind meistens rundlich oder oval, seltner eckig, spindelförmig oder sternförmig; sie haben sehr scharfe, feste Contouren, einen matt glänzenden Inhalt und einen runden Kern mit Kernkörperchen; häufig finden sich im Inhalt 1—2 kleine oder grosse Fetttropfen. In Essigsäure bleiben sie unverändert oder schrumpfen etwas ein. Die Knorpelzellen sind ferner dadurch ausgezeichnet, dass sie meist bald nach ihrer Entstehung eine zweite Membran oder Kapsel um sich ausscheiden; dieselbe ist zuweilen zart, liegt der eigentlichen Zellenmembran eng an und ist daher nur schwer zu erkennen; in anderen Fällen erreicht sie eine beträchtliche Dicke und hebt sich deutlicher von der Zelle ab. Zuweilen werden eine Anzahl solcher secundärer Membranen nach einander ausgeschieden und die Zelle erscheint dann von einer dicken Lage concentrisch geschichteter Lamellen umhüllt. In manchen Fällen scheint die Kapsel früher oder später mit der Grundsubstanz verschmelzen zu können. Vermehren sich die Knorpelzellen durch Theilung, so wird die daraus hervorgegangene Brut von der Kapsel umschlossen, sie gewinnt dann das Ansehen einer Tochterzellen enthaltenden Mutterzelle, deren Bedeutung sie aber in der That nicht hat (s. o.). Uebrigens kann sich die Kapsel um die abgetheilten Zellen ebenfalls abschnüren, worauf jede der neugebildeten Zellen sogleich von einer Kapsel umgeben erscheint.

Die Grundsubstanz besteht im gewöhnlichen Knorpel aus chondringebender Substanz; sie ist meist homogen fest, halbdurchsichtig, so dass man auf feinen Schnittchen

die Zellen in ihr deutlich erkennen kann; gegen Essigsäure ist sie unempfindlich; zuweilen erscheinen in ihr sehr feine staubartige Fettkörnchen oder sie erhält eine Neigung, in starre gestreckte Fasern zu zerklüften; selten findet sich als Neubildung ein dem normalen Netzknorpel analoges Gewebe, bei welchem die Grundsubstanz aus einem dichten Netzwerk starrer, dunkler, dem elastischen Gewebe ähnlicher Fasern besteht; — zuweilen ist die Grundsubstanz leimgebend und gleicht der des Bindegewebes, während die Zellen ganz den Charakter der Knorpelzellen haben; — endlich kann sie in manchen Fällen auch schleimig sein.

Die Entwicklung des neugebildeten Knorpelgewebes geht am häufigsten vom Bindegewebe aus, ausserdem noch vom Knorpel- und Knochengewebe. Die Neubildung vom Bindegewebe aus geht meist in folgender Weise vor sich: durch continuirliche Theilung der Bindegewebszellen entstehen Lager oder Herde von Zellen, welche anfangs indifferenter Natur sind, dann allmälig den Charakter von Knorpelzellen annehmen; die Herde entsprechen anfangs der Gestalt nach den Bindegewebszellen, fliessen aber später zusammen. Die Zellen liegen anfangs dicht an einander gedrängt und es existirt noch keine Zwischensubstanz; dieselbe wird nun allmälig von den Zellen ausgeschieden, um jede Zelle bildet sich ein breiter heller Saum von homogener Knorpelmasse, dieselbe fliesst dann zu einer gleichmässigen Masse zusammen, in welche die Zellen in gewissen Entfernungen eingelagert sind. Je älter der Knorpel wird, desto mehr Grundsubstanz wird von den Zellen ausgeschieden und desto weiter stehen daher die Zellen von einander ab. In anderen Fällen scheint ein direkter Uebergang von Bindegewebe in Knorpelgewebe stattzufinden, indem die Bindegewebszellen sich in Knorpelzellen umbilden und die Grundsubstanz chemisch und morphologisch in Knorpelsubstanz übergeht oder unverändert bleibt.

Die Neubildung des Knorpelgewebes an normalen Knorpeln wird durch Vermehrung der Knorpelzellen durch Theilung vermittelt, wodurch eine geringere oder grössere Menge neuer Knorpelzellen gebildet sind, welche eine entsprechende Menge von Grundsubstanz ausscheiden. Die Neubildung von Knorpelgewebe in Knochengewebe ist bisher nur von C. O. Weber beobachtet; hier bilden die Knochenzellen den Ausgangspunkt der Neubildung, indem sie sich durch Theilung vermehren und ihre Brut sich in Knorpelzellen umwandelt, während ringsum die Knochengrundsubstanz schwindet und der Knorpelsubstanz Platz macht.

Das Wachsthum des Knorpelgewebes geht in doppelter Weise vor sich: erstlich durch Vermehrung der Zellen durch Theilung und Anbildung neuer Grundsubstanz um die neuen Zellen; zweitens durch Uebergang von Bindegewebe in Knorpelgewebe an der Peripherie der Knorpelmasse, welche stets in derselben Weise von Bindegewebe begränzt wird, wie die normalen Knorpel vom Perichondrium.

Das neugebildete Knorpelgewebe kann durch verschiedene Metamorphosen Veränderungen eingehen: 1) Es kann verkalken; die Kalksalze lagern sich meist zuerst in die dicken Kapseln der Knorpelzellen ab, dann in die Intercellularsubstanz, die eigentlichen Knorpelzellen im Inneren der Kapseln bleiben frei; der Knorpel nimmt eine stein- oder knochenähnliche Beschaffenheit an. 2) Verknöcherung ist im Verhältniss zur Verkalkung selten und geht in doppelter Weise vor sich: einmal schliesst sie sich an die Verkalkung an, indem nach Imprägnation der Grundsubstanz und der mit ihr verflossenen Kapseln mit Kalksalzen die Knorpelzellen sternförmig werden und die Beschaffenheit von Knochenzellen annehmen; — zweitens indem an einer bestimmten Stelle die Knorpelzellen sich durch Theilung sehr vielfach vermehren, die hieraus hervorgehende Brut neuer Zellen allmälig den Charakter von Bindegewebszellen

annimmt, welche neue Grundsubstanz um sich ausscheiden, worauf sich dann unter Ablagerung von Kalksalzen dieses junge Bindegewebe allmälig in Knochengewebe umwandelt. 3) Erweichung des Knorpelgewebes ist meist bedingt durch Umwandlung der Grundsubstanz in eine schleimige Masse, wobei die Zellen entweder direct durch Fettmetamorphose zerfallen oder erst später, nachdem sie sich durch Theilung vermehrt haben. Zuweilen beruht die Erweichung vorzugsweise auf Vermehrung der Zellen, welche auf Kosten der Grundsubstanz vor sich geht, deren Lücken sich mit der weichen Zellenbrut füllen; in manchen Fällen geht gleichzeitig in der Grundsubstanz ein faseriger Zerfall vor sich, welcher ebenfalls mit zur Erweichung beiträgt.

Neubildung von Knorpelgewebe findet sich in folgender Weise: 1) als Ecchondrose, Knorpelauswuchs normaler Knorpel, z. B. an den Rippen, am Kehlkopf, an den Zwischenwirbelknorpeln, Gelenkknorpeln; 2) als Knorpelwucherung in normalen oder neugebildeten Zotten der Synovialhäute, gestielte oder freie Knorpelkörper in Gelenken; 3) als Ueberzug neugeformter Gelenkflächen, -Köpfe und -Pfannen; 4) als Callusmasse bei Heilung von Knochenwunden; 5) als Knorpelgeschwulst, Chondroma, welche sich unabhängig von normalen Knorpeln bildet.

Die Knorpelgeschwulst, Chondroma, Enchondroma, stellt sich dar als umschriebene, in verschiedene Organe des Körpers eingelagerte Knorpelmasse; dieselbe ist in der Regel von einer Zellgewebshülle umgeben und hat eine glatte, abgerundete Oberfläche; nur selten geht sie peripherisch diffus in die umgebenden Theile über. Die Geschwulst besteht entweder aus einem einfachen rundlichen oder ovalen Knoten oder sie hat einen knollig-lappigen Bau und zerfällt in eine grössere oder kleinere Zahl rundlicher Lappen, Knollen und Körner, welche unter sich

durch ein, das Ganze gleichmässig durchziehendes, Bindegewebsstroma zusammengehalten werden. Das Bindegewebe, welches zugleich die ernährenden Gefässe führt, umhüllt aber nicht allein die einzelnen Lappen, sondern es geht auch mit sparsamen oder zahlreichen Fortsätzen in das Parenchym derselben selbst ein, so dass auf der Schnittfläche die Knorpelsubstanz stets mit Faserzügen durchzogen erscheint. Dieses Bindegewebe ist bald derb und faserig, bald weich, zart, zellenreich und nur wenig gefasert; findet es sich in letzter Beschaffenheit in grosser Menge und ist zugleich die Knorpelsubstanz selbst weich, so wird der Charakter der Knorpeltextur auf der Schnittfläche verwischt und die Masse bekommt ein halb faseriges halb knorpeliges Ansehen; in anderen Fällen haben aber die Chondrome eine glatte, blaulich-weisse, fast rein knorpelige Schnittfläche. Uebrigens kann das Knorpelgewebe selbst in ihnen alle die oben angegebenen Verschiedenheiten zeigen und es findet grosse Abwechslung der Textur statt, sowohl in verschiedenen Exemplaren, als in einer einzigen Geschwulst. Als besondere Form stellt Virchow neuerdings das Osteoidchondrom auf, welches die Textur des osteoiden Gewebes hat, wie es sich im sog. Hautknorpel, Callus u.s.w. findet und wohl auch dem Bindegewebe zugerechnet wird. Eine Varietät bildet das cystoide Enchondrom, welches dadurch charakterisirt ist, dass sich in der Knorpelmasse durch schleimige Erweichung und Zellenwucherung eine Menge cystenartiger Räume und in einzelnen Fällen durch weitere Bildungsvorgänge auch wohl wirkliche Cysten bilden.

Manche Chondrome enthalten auch Schleimgewebe, welches in grösserer oder geringerer Menge mit dem Knorpelgewebe gemischt ist; diese gemischten Chondrome kommen besonders häufig an der Parotis vor.

Knorpelgeschwülste kommen überall vor, wo Binde-

gewebe vorkommt, sie bilden sich am häufigsten im Knochen vom Endost oder Periost aus (zuweilen auch vom eigentlichen Knochengewebe aus, s. o.), ferner kommen sie vor: im Zellgewebe zwischen Muskeln, Eingeweiden u. s. w., im fibrösen Stroma der meisten drüsigen Organe: Parotis, Hoden, Mamma, Ovarium, Lunge; endlich finden sie sich auch nicht selten im fibrösen Stroma anderer Neubildungen, so insbesondere in Cystoidgeschwülsten, in Carcinomen und Sarcomen.

Die Ursachen ihrer ersten Entstehung sind meist unbekannt; in der Regel bildet sich nur eine derartige Geschwulst, zuweilen aber zeigen sie sich auch in grösserer Zahl, so besonders in den Phalangen der Finger und Zehen der Kinder. Das Chondrom entwickelt sich und wächst auf die oben im Allgemeinen für das Knorpelgewebe beschriebene Weise. Das Wachsthum geht meist langsam vor sich, die umgebenden Organe werden durch die umschriebene Geschwulst in der Regel verdrängt und wohl auch atrophirt; nur selten greift die knorpelige Entartung diffus auf die umgebenden Theile über und vernichtet dieselben dadurch.

Als Metamorphosen kommen in den Chondromen im Verlauf ihres Wachsthums Verkalkung, Verknöcherung und Erweichung vor, welche sich in der Regel nur an einzelnen Stellen, nicht gleichmässig an der ganzen Geschwulst zeigen. Eine spontane Heilung durch Schwund und Resorption ist noch nicht beobachtet worden.

Secundäre Verbreitung auf Lymphdrüsen und andere Organe kommt gewöhnlich nicht vor, doch wurde dieselbe in einzelnen Fällen beobachtet. Durch Exstirpation sind die Chondrome meist gründlich heilbar, doch kamen in einzelnen Fällen sehr hartnäckige locale Recidive vor. Chondrome, welche unter der Haut liegen, können dieselbe durchbrechen uud dann ulceriren und verjauchen. Die

übrigen Verhältnisse des Verlaufes werden sich aus der Betrachtung der Chondrome der einzelnen Organe ergeben.

4. Neubildung von Knochengewebe.

Das neugebildete Knochengewebe hat wesentlich denselben Bau als das normale; die eigentliche Knochensubstanz besteht aus Zellen und Grundsubstanz, wird durchsetzt von Kanälen und Räumen, welche Gefässe, Bindegewebe und Fettzellen enthalten und wird umgeben von einem membranösen Bindegewebsüberzug, Periost.

Die Zellen der Knochensubstanz sind stets sternförmig; von dem rundlichen, ovalen oder länglichen Zellenkörper aus gehen nach allen Seiten hin hohle Ausläufer in grösserer oder geringerer Anzahl; die Ausläufer benachbarter Zellen hängen unter einander zusammen; die Zellenmembran ist zart, in Säuren unveränderlich; der Zelleninhalt ist homogen, wenig durchsichtig, der Kern ist daher wenig sichtbar; derselbe liegt an der Wand der Zelle an und zeichnet sich oft durch seinen Glanz aus. Selten sieht man in einer Zelle zwei Kerne.

Die Grundsubstanz besteht aus homogener oder faseriger, leimgebender Masse, welche mit Salzen (vorzugsweise kohlensaurem und phosphorsaurem Kalke) so imprägnirt ist, dass sie steinhart und nur durch Sägen und Schleifen in kleinere, zur feineren Untersuchung geeignete Stückchen zerlegbar wird. Die Zellen sind in ihr bald unregelmässig vertheilt, bald folgen sie einer regelmässigen Richtung, welche in der Regel von einer regelmässigen Anordnung der Gefäss- und Markkanäle abhängt. Letztere findet sich im neugebildeten Knochengewebe übrigens nur selten, so dass oft gerade die Unregelmässigkeit dieser Anordnung den neugebildeten vom normalen Knochen unterscheidet.

Der neugebildete Knochen ist bald compact, bald ma-

schig, die Schnittfläche bald elfenbeinartig glatt und fest, bald in äusserst verschiedenen Graden porös oder maschig.

Die Neubildung des Knochengewebes geht vorzugsweise von Bindegewebe aus; die eigentliche Knochensubstanz selbst ist keiner Proliferation fähig, so lange die Grundsubstanz mit Kalksalzen imprägnirt und erstarrt ist; das Knorpelgewebe dient nur selten als Ausgangspunkt der Knochenbildung.

Aus Bindegewebe bildet sich Knochengewebe in doppelter Weise: einmal kann ersteres in letzteres direkt übergehen, indem die Bindegewebszellen sich vergrössern, mehr Ausläufer bekommen und die Grundsubstanz mit Kalksalzen imprägnirt wird (II. 3); zweitens so, dass zunächst die Bindegewebszellen sich durch Theilung vermehren und ein Stratum junger, eng an einander lagernder spindel- und sternförmiger Zellen gebildet wird, jede dieser Zellen dann eine anfangs homogene und glänzende Substanz um sich ausscheidet, welche später mit der der nächstliegenden Zellen zusammenfliesst und so die Grundsubstanz bildet, in welcher sich dann die Salze ablagern. Bindegewebszellen, umgeben von einem Hofe eben ausgeschiedener, künftiger Grundsubstanz können leicht mit Knorpelzellen mit dicker, glänzender Kapsel verwechselt werden. Die Kalksalze lagern sich erst in Form feinster, staubartiger Körnchen ab, später werden diese grösser, eckig, glänzend und fliessen endlich zu einer homogenen Masse zusammen. Behandelt man fertigen Knochen mit starken Säuren, so schwinden die Salze und es bleiben die Grundsubstanz und die Zellen zurück, welche dann meist das Ansehen von homogenem oder schwach faserigem Bindegewebe haben. Während auf die beschriebene Weise die eigentliche Knochensubstanz gebildet wird, wird ein anderer Theil der Bindegewebszellen zur Bildung der Gefässe und des Markgewebes verbraucht; letzteres besteht anfangs aus jungen spindelförmigen oder

kugeligen Zellen, aus welchen theils einfaches Bindegewebe, theils Fettgewebe hervorgeht, die Gefässe haben anfangs den Charakter von Capillaren und entstehen stets im Zusammenhang mit schon präexistirenden Gefässen.

Aus Knorpelgewebe entwickelt sich Knochengewebe in der oben bei Besprechung der Verknöcherung des ersteren angegebenen Weise; das durch direkte Umbildung von Knorpelsubstanz in Knochensubstanz gebildete Knochengewebe ist stets auf kleine Strecken beschränkt und unvollkommen, da sich keine Gefässe und Markräume mit bilden; entsteht aber durch Theilung und Vermehrung der Knorpelzellen ein Brutherd junger Zellen, so wird nur ein Theil desselben zur Bildung von Knochenzellen verbraucht, während aus dem anderen Gefässe Binde- und Fettgewebe hervorgehen und so ein des Wachsthums fähiger Knochen gebildet wird.

Das Wachsthum des neugebildeten Knochens geht stets von dem Bindegewebe aus, welches ihn umgiebt und seine Maschenräume ausfüllt, indem sich von demselben aus neue Knochensubstanz anbildet, welche Schicht für Schicht sich dem schon gebildeten Knochen anschliesst. Wachsthum des Knochens von sich aus durch Vermehrung seiner Zellen und Grundsubstanz kommt nicht vor.

Der neugebildete Knochen ist aller derjenigen Veränderungen fähig, welche an den normalen Knochen vorkommen: er kann peripherisch wachsen, sclerosiren, durch Atrophie erweichen, porös werden und selbst schwinden, durch Entzündung, Caries, Nekrose u. s. w. verändert werden.

Neubildung von Knochengewebe findet sich 1) am häufigsten an den normalen Knochen selbst, als Hyperostose, Sclerose, Knochengeschwulst, Osteom: Osteophyt und Exostose, als Regeneration bei Fracturen, Wunden, Resectionen, Amputationen, Nekrose (s. Knochenkrankheiten); 2) kommt

dieselbe vor als Verknöcherung von Sehnen, Bändern, fibrösen Membranen, ferner von Knorpel: Kehlkopf, Rippen; 3) als Verknöcherung neugebildeten Binde- und Knorpelgewebes in fibrösen Indurationen, Fibroiden, Enchondromen, Fasergerüst der Carcinome und Sarkome, Cystenwandungen u. s. w.; 4) als selbstständige Knochenbildung im Bindegewebe der Organe, vorzugsweise aber im Stroma cystoider Geschwülste, insbesondere des Ovarium.

Als Knochengeschwulst, Osteoma, kommt neugebildetes Knochengewebe nur an den Knochen selbst vor und gehört deren Darstellung daher zu den Knochenkrankheiten.

5. Neubildung von Gefässen.

Neugebildete Gefässe haben meist den Bau der Capillaren, seltner der kleinen Venen und Arterien, während eine Neubildung grösserer Gefässe fast nie vorkommt. Neubildung von Lymphgefässen ist bisher nur äusserst selten beobachtet worden. Neugebildete Capillaren zeichnen sich vor den normalen oft nur durch ihre Weite aus, welche die normale um das 3—4fache und mehr übertrifft, ihre Wand ist homogen und enthält ovale Kerne, welche in gewissen Entfernungen von einander stehen; zuweilen sind neugebildete Capillaren reicher an solchen Kernen als normale. Neugebildete kleine Venen und Arterien haben wesentlich denselben Bau wie die entsprechenden normalen Gefässe.

Das in den neugebildeten Gefässen befindliche Blut unterscheidet sich daraus nicht von dem Blut anderer Gefässe; dasselbe ist kein Produkt einer Neubildung, sondern tritt in die neugebildeten Gefässe von den normalen aus ein. Eine Neubildung von Blutkörperchen in oder aus den Zellen der Wandung neugebildeter Gefässe wird allerdings von einigen Autoren behauptet, ist aber höchst zweifelhaft.

Die Neubildung der Gefässe geht von den normalen

Gefässen und dem Bindegewebe aus und gestaltet sich in verschiedener Weise. 1) Die einfachste Form ist die, dass die normalen Gefässe sich in hohem Grade verlängern, dabei vielfache auf- und absteigende Schlingen bilden, deren Zweige durch Anastomosen unter einander in Verbindung treten, so dass nach und nach die Zahl der Gefässe sehr beträchtlich vermehrt wird. 2) Von den unveränderten oder erweiterten und verlängerten Capillaren aus gehen hohle einseitige spitze oder kolbige Auswüchse, Sprossen, ab, welche, mit ihren Spitzen unter einander verwachsend, neue Capillaren bilden. 3) In dem die Capillaren umgebenden Bindegewebe entsteht eine vielfache Vermehrung der Zellen durch Theilung, ein Theil der so gebildeten spindelförmigen Zellen umgiebt das Gefäss in einfachen oder mehrfachen Lagen, von diesen gehen dann aus Zellenzügen bestehende Ausläufer ab, welche nach aussen spitz zugehen und mit den Zellenzügen der Umgebung in Verbindung treten. Allmälig werden diese Ausläufer vom Gefäss aus hohl, es treten Blutkörperchen in sie ein, ihre Spitzen vereinigen sich unter einander direkt oder vermittelst der Bindegewebszellenzüge (II. 5) und indem das Blut auch in diese Fortsetzungen eindringt, entsteht ein System neuer Gefässe, deren Wandungen auf der ersten Stufe ihrer Bildung aus einer mehr oder weniger dicken Lage, der Längsrichtung nach eng an einander gepresster, spindelförmiger Zellen bestehen und von denen aus immer neue Ausläufer und Gefässe abgehen können. Später können aus diesen Zellenlagen allmälig die Texturen der Capillaren, Venen und Arterien hervorgehen, zuweilen aber behalten neugebildete Gefässe diese primäre zellige Textur für immer. Während diese Bildung neuer Gefässe aus anfangs soliden, später hohlen Bindegewebszellenzügen vor sich geht, scheint aber auch noch zuweilen eine zweite Art der Bildung stattfinden zu können, und zwar so, dass

sich die einzelnen Bindegewebszellen und ihre Ausläufer, durch welche sie unter einander zusammenhängen, erweitern und in Kanäle umwandeln, in welche von den präexistirenden Gefässen aus Blutkörperchen eindringen. Die so entstandenen Gefässe haben die Textur der Capillaren, aber indem sich an ihre Wandungen Bindegewebszellen anlegen, können sie allmälig auch zusammengesetztere Textur erhalten. — 4) In manchen Fällen können sich auch aus den Bindegewebszellen in den beschriebenen Weisen Gefässe in grösserer Anzahl bilden, welche, ohne noch Blut zu enthalten, längere Zeit bestehen, sich vermehren, kleine, aus blutleeren Schläuchen bestehende Geschwülste bilden und erst später mit umgebenden Gefässen in Verbindung tretend blutführend werden.

Die Neubildung von Gefässen findet sich: 1) bei den meisten Hypertrophieen und Hyperplasieen, indem die Vergrösserung und Vermehrung der übrigen Gewebe eines Organes gewöhnlich eine entsprechende Vergrösserung und Vermehrung der ernährenden Gefässe, insbesondere der Capillaren nach sich zieht; die Form der Neubildung ist hier gewöhnlich die der successiven Erweiterung und Verlängerung der Capillaren. 2) Hieran schliesst sich die die Neubildungen im engeren Sinne, insbesondere die Geschwülste, begleitende Neubildung von Gefässen, indem bei der grössten Zahl der organisirten Neubildungen und Geschwülste mit der Wucherung und Bildung der übrigen Elemente: Zellen, Fasern u. s. w. eine entsprechende Bildung ernährender Gefässe Hand in Hand geht. Die Gefässe haben hier theils die Textur colossal weiter Capillaren, oder kleiner Venen und Arterien, theils sind ihre Wandungen bleibend zellig in der oben beschriebenen Weise; es kommen hier alle erwähnten Formen der Gefässbildung vor und nicht selten schliesst sich eine an die andere an, indem der Process mit einfacher Verlängerung der Capillaren beginnt,

dann einseitige Sprossen und Ausläufer entstehen und endlich die Bindegewebszellen sich betheiligen. 3) Aus Neubildung von Gefässen geht endlich hervor:

Die Gefässgeschwulst, Angioma.

Unter diesem Namen kann man alle diejenigen Geschwülste zusammenfassen, welche ausschliesslich oder vorwiegend aus Gefässen zusammengesetzt sind. Diese Geschwülste zeichnen sich vor allen anderen dadurch aus, dass sie eine blutrothe Farbe haben und auf der Schnittfläche Blut in grosser Menge hervorquillt; untersucht man dieselben freilich nach dem Tode oder nach der Exstirpation, so sind sie oft blutleer und dann nicht ohne Weiteres in ihrem Wesen zu erkennen, indem sie nun eine blasse, grauröthliche Schnittfläche und eine derbe oder lockere faserige Textur zeigen. Sie sind bald scharf umschrieben, bald diffus in den Organen verbreitet und haben eine sehr verschiedene Grösse; die kleinsten sind $\frac{1}{4}-\frac{1}{2}$ Linie dick, die grössten mehrere Zoll; selten erreichen sie einen noch bedeutenderen Umfang, in welchem Falle sie mehr flächenhaft diffus ausgebreitet sind.

Der Textur nach kann man zwei Formen unterscheiden: 1) Angiome, welche aus einem Convolut weiter, vielfach geschlängelter, unter einander anastomosirender Gefässe bestehen; die Gefässe sind bald vorwiegend capillar, venös oder arteriell, bald aus allen Formen gemischt, bald sind ihre Wandungen vorwiegend zellig (s. o.). Derartige Geschwülste entstehen theils durch continuirliche Erweiterung, Verlängerung und Sprossenbildung präexistirender Gefässe (Telangiectasie, Aneurysma anastomoticum und cirsoideum), theils durch primäre Neubildung von Gefässen im Bindegewebe in der oben angegebenen Weise.

2) Angiome, welche aus einem aus Bindegewebe und glatten Muskelfasern bestehenden Maschenwerke bestehen

dessen Räume mit Epithel ausgekleidet sind, Blut enthalten und nur in der Peripherie mit eigentlichen Gefässen zusammenhängen (cavernöse Tumoren). Dieser Zusammenhang findet in doppelter Weise statt; bei einer Art dieser Geschwülste nämlich anastomosiren die Maschenräume in der ganzen Peripherie mit den umgebenden Gefässhöhlen und ihre Wände gehen in die Gefässwände über, bei einer anderen Art aber anastomosiren die Maschenräume nur an einer Seite der Geschwulst mit einem einzigen Gefässe und zwar in der Regel einer etwas grösseren Vene. Die erste Art dieser cavernösen Geschwülste geht, wie sich deutlich nachweisen lässt, aus allmäliger Erweiterung, Verlängerung und Anastomosirung präexistirender Gefässe und zwar meist kleiner Venen hervor; die zweite Art aber ist wohl meist Neubildung aus Bindegewebszellen, und erst nachdem das Maschenwerk sich gebildet und eine Zeit lang als blutleeres Gebilde bestanden hat, tritt die Communication mit einer Vene ein, von welcher aus das Blut in die Maschenräume eindringt.

Gefässgeschwülste kommen überall vor, wo Bindegewebe und Gefässe vorkommen, und entwickeln sich zuweilen schon während des fötalen Lebens (Naevus vasculosus); sie finden sich hauptsächlich in der Haut, dem Zellgewebe, in der Leber, ferner in anderen Drüsen, dem Gehirn und seinen Häuten, den Muskeln, Knochen, Nerven. In manchen Fällen bilden sie sich auch in anderen Geschwülsten, z. B. in Lipomen, Fibromen, Schleimhautpolypen. Sie wachsen meist sehr langsam durch fortwährende Erweiterung, Verlängerung und Sprossenbildung ihrer Gefässe und fortschreitende Neubildung in der Peripherie, verdrängen und atrophiren die umgebenden Theile oder zerstören sie durch Eindringen der Neubildung zwischen sie; an freie Flächen gelangt können sie oberflächlich ulceriren, gangränesciren, es können die Gefässwände erodirt werden oder bersten und

es kann Blutung erfolgen, endlich kann durch Gerinnung des Blutes in den Gefässen oder Maschenräumen eine partielle oder allgemeine Verödung der Geschwulst zu Stande kommen.

Ausser den cavernösen Blutgefässgeschwülsten hat man auch in einzelnen Fällen cavernöse Lymphgefässgeschwülste beobachtet; dieselben werden besonders in der Zunge und Lippe gefunden und bestehen aus cavernösen, Lymphzellen haltigen Räumen, die aus Proliferation von Bindegewebszellen hervorgehen.

6. Neubildung von Muskelgewebe.

Neubildung quergestreifter Muskelbündel wurde bisher nur in einigen Fällen beobachtet. Rokitansky sah eine gänseeigrosse Geschwulst in der Albuginea eines Hodens, welche aus Bindegewebe und quergestreiften Muskelfasern bestand; letztere waren blass und pigmentlos und denen des Herzens am ähnlichsten. Virchow sah quergestreifte Muskeln im Stroma eines grossen Cystoides des Ovarium; die Primitivbündel waren sehr zart, wie bei jungen Embryonen. Billroth sah diese Neubildung im Stroma eines gänseeigrossen Hodencystoides; die Muskelprimitivbündel waren auch hier zart, ihre Entwicklung aus langgestreckten Zellen mit ovalen Kernen liess sich leicht verfolgen und verhielt sich wesentlich so wie beim Embryo; es bilden sich zuerst blasse spindelförmige und bandartige Zellen, deren Inhalt allmälig die Beschaffenheit quergestreifter Muskelsubstanz annimmt, während Zellmembran und Kerne als Hülle, Sarkolema, bleiben. Senftleben sah ebenfalls in einem Hodencystoid Muskelfasern, doch in geringerer Menge. Benjamin sah Muskelmasse im Stroma eines Keloides und Lambl in dem eines Carcinomes. Ausserdem wurde quergestreifte Muskelmasse von Billroth in einem Sarkom der Mamma und von

Wallmann in einer angeborenen Rachengeschwulst beobachtet. Virchow gab solchen Muskelgeschwülsten den Namen: Myosarkoma.

Bei Hypertrophie der Muskeln findet in der Regel keine Neubildung von Primitivbündeln Statt, sondern die präexistirenden Bündel vergrössern sich durch Vermehrung oder vielleicht auch gleichzeitige Verdickung ihrer Fibrillen; die Verdickung der Primitivbündel kann in Fällen starker Hypertrophie das Doppelte und Dreifache des normalen Umfanges betragen. Ob nicht aber in einzelnen Fällen auch Neubildung von Primitivbündeln vorkommen kann, ist noch nicht ausgemacht; so sah Weber in einem Falle von Makroglossie neben den ausgebildeten Muskeln solche, die sich genau so verhielten wie die Muskeln fünfmonatlicher Embryonen und die er daher als neugebildete betrachtete.

Neubildung glatter Muskelfasern ist viel häufiger; sie findet sich zunächst bei Hypertrophie des normalen glatten Muskelgewebes an allen Stellen, wo dasselbe vorkommt, insbesondere aber im Tractus intestinalis, im Uterus und in der Harnblase. Diese Hypertrophie wird allerdings in manchen Fällen nur durch Vergrösserung der Muskelzellen bedingt, welche das Doppelte und mehr des normalen Umfangs erreichen kann; in anderen Fällen aber steht die Verdickung der Muskellage, z. B. des Magens, durchaus nicht im Verhältniss zu der Vergrösserung der einzelnen Zellen und es muss hier nothwendig eine Neubildung von Muskelzellen stattfinden; dieselbe scheint nur durch Theilung normaler Muskelzellen zu Stande zu kommen; bei der Untersuchung solcher Stellen sieht man Zellen mit getheilten Kernen, die allmälig weiter aus einander rücken und um welche sich die Zellen später abschnüren, primitive Neubildung von Muskelzellen aber etwa aus Bindegewebszellen lässt sich nicht nachweisen, doch muss dieser

Gegenstand bei der grossen Schwierigkeit solcher Untersuchungen noch weiter verfolgt werden.

Ausser in dieser Form findet sich neugebildetes Muskelgewebe auch noch in Form einer Geschwulst:

Die glatte Muskelfasergeschwulst, Myoma,

findet sich nur in Organen, welche glatte Muskelfasern enthalten, so im Uterus, in der Muscularis des Oesophagus, Magens und Darmkanals und der Haut. Die Geschwulst ist in der Regel scharf umschrieben, rundlich, ziemlich hart; ihre Grösse ist sehr verschieden, die kleinsten haben kaum 1 — 2 Linien im Durchmesser, die grössten mehrere Zoll, ja einen Fuss und mehr. Ihre Schnittfläche ist glatt, grauröthlich, fleischig, homogen oder mit deutlich faseriger Textur, im letzteren Falle ganz in derselben Weise wie bei der Bindegewebsgeschwulst oder dem Fibrom, mit welchem das Myom bisher zusammengeworfen wurde und der grossen äusseren Aehnlichkeit beider wegen wohl auch künftig von den Praktikern zusammengestellt werden wird. Dieses wird ferner auch desshalb nicht zu vermeiden sein, weil manche Geschwülste einen gemischten Charakter haben und aus Bindegewebe und glatten Muskelfasern zugleich zusammengesetzt sind, wobei beide Elemente in gleicher Menge vorhanden sind oder das eine über das andere vorwiegt.

Das Myom ist stets eine lokale Geschwulst, es findet sich meist in einfacher Zahl, zuweilen aber auch auf demselben Mutterboden (z. B. dem Uterus) mehrfach. Die erste Entwicklung beruht höchst wahrscheinlich auf Proliferation der normalen Muskelzellen durch Theilung; ebenso geschieht das Wachsthum durch Vermehrung der einmal gebildeten Muskelzellen durch Theilung, die Muskelzellen bilden faserartige Züge und Bündel, welche sich in verschiedenen Winkeln durchkreuzen und ein dichtes Geflecht bilden. Dabei findet sich stets etwas Bindegewebe, welches

die Muskelzellenzüge begleitet oder selbstständige Züge und Bündel bildet, welche jene durchsetzen. Ebenso werden die Faserlagen durch reichliche Gefässe begleitet. Indem die Geschwulst durch Vermehrung ihrer eignen Elemente wächst, drängt sie die umgebenden Theile aus einander, welche, meist ebenfalls aus glattem Muskelgewebe und Bindegewebe bestehend, eine Schale um dieselbe bilden. Selten erfolgt ein Durchbruch nach aussen und hierauf Verschwärung und Verjauchung. Nicht selten tritt Verkalkung ein, welche sich, von kleinen Punkten aus beginnend, allmälig über das ganze Myom erstrecken und dasselbe in eine steinige oder knochenartige Masse verwandeln kann. In einzelnen Fällen zeigt sich auch Fettmetamorphose, die zuweilen einen so hohen Grad erreichen kann, dass die Muskelmasse breiig-körnig zerfällt. Secundäre Verbreitung auf Lymphdrüsen oder andere Organe ist vom Myom noch nicht beobachtet worden.

7. Neubildung von Nervengewebe.

Neubildung von Nervengewebe findet sich zunächst als Regeneration zerstörter Nervensubstanz. Wird ein Nerv senkrecht durchschnitten und bleiben die Enden in enger Berührung, so tritt eine unmittelbare Verwachsung der durchschnittenen Primitivröhren ein, Zellscheide und Achsencylinder vereinigen sich rasch, das Mark zerfällt an der Stelle zuerst und regenerirt sich erst später; eine Zeit lang sieht man an der geheilten Stelle in den Primitivröhren eine Einschnürung (Bruch, Schiff).

Wird ein Stück der Nerven ausgeschnitten, so ist der Heilungsvorgang ein complicirter und in allen seinen Phasen noch nicht vollständig erkannt; die Lücke zwischen den durchschnittenen Nervenenden füllt sich wieder mit Nervenfäden von demselben Bau als die normalen, welche die

Verbindung vermitteln und den Nerven wieder vollständig functionsfähig machen. Diese Nervenfäden bilden sich als Fortsetzungen der Nervenenden und nicht als primäre Neubildungen aus Blastem oder Zellen in der Lücke; darüber sind alle neueren Beobachter einig, die Art und Weise ihrer Bildung wird aber verschieden beschrieben. Nach Waller und Bruch degeneriren nach der Resection eines Nerven im peripherischen Theil alle Primitivfäden vollständig und es regenerirt sich dann der Nerv ebenfalls ganz vollständig vom centralen Theil aus; nach Bruch geschieht das so: die Kerne der Zellscheiden vermehren sich durch Theilung, um dieselben bilden sich zarte Hüllen, welche unter einander in Verbindung treten, so dass blasse varicöse kernhaltige Fäden entstehen; in diesen bildet sich dann Achsencylinder und Mark und der Primitivfaden ist fertig; auf diese Weise bilden sich also vom centralen Ende aus im ganzen peripherischen Theile des Nerven allmälig alle Nervenfäden neu. Nach Lent degeneriren die Primitivfäden im peripherischen Theile nicht vollständig, sondern es bleibt die Zellscheide, und in dieser bildet sich Achsencylinder und Mark später wieder. Nach Schiff bleibt ausser der Zellscheide auch der Achsencylinder und nur das Mark degenerirt durch Fettmetamorphose, bei der Regeneration braucht sich also auch nur dieses neu zu bilden und die Lücke muss mit neuen Primitivfäden ausgefüllt werden; diese wachsen von beiden Enden aus nach der Mitte zu und vereinigen sich hier; es bilden sich dann erst blasse, cylindrische Streifen, in diesen gestaltet sich zuerst der Achsencylinder und die Zellscheide und erst später das Mark, worauf die Primitivfäden doppeltcontourirt erscheinen. Hjelt verfolgte die Neubildung der Nervenfasern aus ovalen und spindelförmigen Kernen und Zellen, welche aus Proliferation derselben Elemente des Neurilems der Nervenenden hervorgehen.

Werden Ganglien einfach durchschnitten, so heilt die Wunde ohne Narbenbildung durch direkte Vereinigung (Schiff); werden Ganglien theilweise oder vollständig ausgeschnitten, so tritt nach Schrader keine Regeneration ein. Valentin und Walter sahen in der Narbenmasse einzelne Ganglienzellen.

Wird centrale Nervenmasse durchschnitten oder ausgeschnitten, so erfolgt zuweilen ebenfalls Heilung durch direkte Vereinigung und Regeneration (Schiff), doch ist der Modus derselben noch nicht erkannt.

Ferner kommt die Neubildung von Nervengewebe auch in Form von Geschwülsten vor.

Die Nervengeschwulst, Neuroma.

Mit dem Namen Neurom bezeichnete man bisher vorzugsweise die im Verlauf der Nerven vorkommenden Geschwülste mit fibrösem Bau; nachdem aber erkannt worden, dass Nervenmasse als Geschwulst vorkommt, muss man diesen Namen auf die eigentlichen Nervengeschwülste beschränken und die im Verlauf der Nerven vorkommenden Geschwülste nach ihrem Bau als Fibrome u. s. w. bezeichnen, oder erstere als eigentliche Neurome (Virchow) von letzteren als Pseudoneuromen unterscheiden.

Nervengeschwülste aus Primitivfäden bestehend finden sich 1) in den Verlauf von Nerven eingeschaltet, als rundliche, feste, anscheinend fibröse Massen, welche aus einem Filz von Primitivfäden bestehen, die mit denen des Nervenstammes in Verbindung stehen. Wie sich diese Fäden bilden, ist noch nicht erkannt (Führer, Virchow). 2) am Ende durchschnittener Nerven in Amputationsstümpfen als kolbige, fibröse Knoten, welche, abgesehen vom Bindegewebe, grösstentheils aus einem Filz von Primitivfäden bestehen, die mit denen des Nervenstammes in Verbindung stehen (Wedl, Virchow). In beiden Fällen sind die Primitiv-

fäden bald markhaltig, breit und doppelt contourirt, bald marklos und zart.

Neubildung von medullarer Nervenmasse wurde in vier Fällen in Cystoiden des Ovarium gefunden (Rokitansky, Gray, Friedreich, Virchow), in einem Falle in einem Cystoid des Hodens (Verneuil) und in einem Falle in einem fötalen, mit dem Medullarkanal zusammenhängenden, Cystosarkom der Sakralgegend (Virchow). Die neugebildete Nervenmasse bestand vorwiegend aus grauer Substanz, war von Bindegewebe umgeben und stand nicht im Zusammenhang mit den normalen Nervencentren.

Endlich sahen Virchow und später auch Rokitansky kleine Höcker von grauer Nervensubstanz an der Wand der Hirnhöhlen aufsitzend, welche als Neubildungen zu betrachten sind.

8. Neubildung von Drüsengewebe.

Drüsengeschwulst, Adenoma, Adenoid.

Neubildung von Drüsengewebe kommt vor als Hypertrophie und Hyperplasie normaler Drüsen und als selbstständige Production im Bindegewebe; das neugebildete Drüsengewebe stellt sich daher bald als Vergrösserungsmasse normaler Drüsen dar, bald als an diesen oder entfernt von diesen sitzende Geschwülste.

Die einfachste Form ist die Hypertrophie normaler Drüsen, welche partiell oder allgemein ist und sich durch Vergrösserung der Drüsenelemente: Schläuche, Bläschen, Zellen u. s. w., charakterisirt.

Die Hyperplasie ist schon complicirter, die Drüsenelemente vermehren sich und zwar in derselben Weise, in welcher sie sich beim normalen Wachsthum im kindlichen Alter vermehren durch Sprossen- und Knospenbildung,

Theilung u. s. w. Betrifft diese Veränderung die ganze Drüse, so wird sie bedeutend vergrössert, verliert nach und nach ihr gewöhnliches Ansehen und bekommt das einer fremdartigen Geschwulst. Entwickelt sich die hyperplastische Neubildung aber nur an einem Lappen oder Läppchen, so werden diese in eine Geschwulst umgewandelt, welche sich allmälig von der normalen Drüse abhebt und isolirt.

Hypertrophie und Hyperplasie kommen vor an der Mamma, den Hoden, der Schilddrüse, der Prostata, den Drüsen der Haut und Schleimhäute. (S. specielle pathologische Anatomie.)

Selbstständige Neubildung von Drüsengewebe oder Geschwulst im Bindegewebe unabhängig von normalen Drüsen kommt nie in der Weise vor, dass etwa eine Drüse mit demselben Bau und den Functionen als eine normale gebildet würde, sondern nur als Production von Schläuchen und Bläschen, welche denselben Elementen normaler traubiger Drüsen analog oder ähnlich sind. Diese Schläuche oder Bläschen bestehen aus platten oder cylindrischen Zellen, welche genau so angeordnet sind als Drüsenzellen und um welche sich bald eine homogene Grundmembran zieht, bald nicht; sie vereinigen sich zu kleineren oder grösseren Gruppen, aber Ausführungsgänge werden nicht gebildet. Geschwülste, welche aus solchem drüsenartigen Gewebe bestehen, können zuweilen einen bedeutenden Umfang erreichen und finden sich im Bindegewebe in der Nähe normaler Drüsen, z. B. der Mamma, Schilddrüse, oder entfernt von denselben. Die Schläuche und Bläschen entwickeln sich aus den Bindegewebszellen. Durch Vermehrung der letzteren mittelst Theilung wird eine rundliche Gruppe dicht an einander gedrängter kleiner rundlicher und eckiger Zellen gebildet; dieselben vermehren sich weiter durch Theilung, die äusseren ordnen sich allmälig zu einer regelmässigen Schicht kurzer oder langer cylindrischer Zellen, die inneren werden

polygonal. Zuweilen bleibt die rundliche Zellenmasse solid, in anderen Fällen entwickelt sich in den inneren Zellen eine schleimige oder seröse Flüssigkeit und es entsteht ein mit dieser gefülltes Lumen. Endlich scheiden die äusseren Zellenlagen zuweilen auch noch eine homogene Membran aus, welche dann den ganzen Acinus als Hülle umgiebt. Die anfangs runden Acini können dann durch Knospenbildung weiter wachsen und in unregelmässig traubige Körper übergehen. In manchen Fällen bildet sich im Inneren eine solche Menge schleimiger oder seröser Flüssigkeit, dass der Acinus zu einer Cyste wird (II. 7).

Die aus Hyperplasie normaler Drüsen und aus primitiver Neubildung hervorgehenden Drüsengeschwülste sind meist scharf umschrieben, haben bald ein durch und durch gleichmässiges, fleischig-drüsiges Parenchym, bald sind sie mit zahlreichen oder sparsamen, kleinen oder grossen Cysten durchsetzt (sog. Cystosarkome); ihre nähere Beschreibung folgt bei den einzelnen Organen im speciellen Theile.

Endlich ist noch zu erwähnen, dass in Balggeschwülsten mit cutisähnlich gebauter Wand Talgdrüsen und Schweissdrüsen gebildet werden, welche den normalen vollkommen gleich sind und erstere auch ein dem normalen vollkommen gleiches Sekret liefern (s. Cysten).

9. Die Neubildung von Cutis, Schleim- und seröser Haut und deren Anhängen.

Die Neubildung eines der Cutis vollkommen analogen Gebildes findet in manchen Balggeschwülsten statt, deren Wand entweder ganz aus neugebildeter Cutis besteht oder nur zum Theil. Diese Cutis hat denselben Bau wie die normale, nur sind die Papillen unregelmässiger oder fehlen ganz, und es fehlen meist, aber nicht immer, die Nerven; ein fibröses Corium, Epidermis, Haarbälge mit Haaren, Talg- und Schweissdrüsen sind vorhanden. Die

Haare sind kleiu, blass, kaum sichtbar, oder gross, dunkel, zuweilen sind die meisten abgestossen und bilden dicke Knäuel oder Zöpfe; ihre Entwicklung ist ähnlich der der normalen Haare. In ihren Ausführungsgang münden 1 oder 2 Talgdrüsen ein, die meist prall mit Talg gefüllt sind. Die Schweissdrüsen sind sparsam vertheilt, fehlen zuweilen ganz, ihr Bau gleicht ganz dem der normalen.

Substanzverluste der Cutis, welche bis auf das subcutane Zellgewebe reichen, werden nicht durch Neubildung von Cutis ersetzt, es entsteht eine fibröse, feste Narbe, welche allerdings einen ganz dünnen Ueberzug von Epidermis erhält, der aber alle übrigen Attribute der Cutis fehlen; Ablösung der Epidermis aber und Zerstörung der oberflächlichen Schicht des Corium heilt oft durch vollständigen Ersatz des Verlornen; die Ausführungsgänge der Drüsen bilden sich dabei neu und treten mit den Resten der alten in Verbindung; in anderen Fällen werden sie nicht wieder ersetzt.

Neubildung von Epidermis kommt nur in den oben genannten Cysten vor. Hypertrophie des Epithelialüberzuges der Haut- und Schleimhäute findet sich häufig. (S. Hautkrankheiten und Papillargeschwülste.)

Zuweilen findet sich Neubildung von mit Pflasterepithelium versehenen fibrösen Membranen; aus ihnen bestehen die meisten Balggeschwülste mit flüssigem Inhalt; ferner die Pseudomembranen auf serösen Häuten, welche eine Art Neubildung der letzteren darstellen.

Neubildung von Flimmerepithelium findet sich auf der Oberfläche von Ohrpolypen und in manchen Cysten. Substanzverluste der serösen Häute führen meist zu Verwachsung derselben unter sich oder mit anderen Organen, selten zu Regeneration. Als Neubildung seröser Bälge kann die Bildung neuer Schleimbeutel unter der Haut,

und von Synovialkapseln nach ungeheilten Luxationen und Pseudankylosen angesehen werden.

Neubildung von Haaren kommt, ausser in den oben genannten Balggeschwülsten, nur noch auf Schleimhäuten vor: man will sie auf der Schleimhaut der Conjunctiva, Harnblase, des Darmkanals, der Scheide gesehen haben.

Neubildung von Nägeln kommt, ausser als überzählige Nagelbildung an Fingern und Zehen, nicht vor.

Neugebildete Schleimhäute hat man noch nicht beobachtet; ihre Substanzverluste heilen nur unvollkommen, wenn sie das ganze Gewebe bis zum submucösen Zellgewebe betreffen; an ihrer Stelle findet man dann fibröse Narben mit spärlichem Epithelienüberzug. Verlust des Epithelienüberzuges allein wird meist wieder ersetzt. Die Wände alter Abscesse, Cavernen, Fistelgänge sind zuweilen anscheinend mit einer Schleimhaut überzogen, doch findet man nie eine wirkliche Membran (sogenannte pyogene Membran), sondern die Wände sind mit Zellen überzogen, die meist von der Form der Eiterzellen sind, seltener pflasterepithelienähnlich, rasch abgestossen werden und sich mit dem Inhalte des Abscesses mischen, während immer neue Generationen folgen.

Neubildung von Zähnen kommt in Balggeschwülsten des Ovariums vor; sie bilden sich stets, analog den Zähnen der Kiefer, aus Zahnsäckchen; diese sitzen entweder in der fibrösen Wand der Cysten oder in Alveolen von Knochenfragmenten, die ebenfalls Neubildungen sind. Man findet sie festsitzend oder frei in den Cysten liegend, sie gleichen ganz den normalen Zähnen, bald denen der ersten, bald denen der zweiten Dentition. Ihre Zahl ist meist gering, 1—10, zuweilen sind sie zahlreicher, in einem Fall hat man 300 gezählt. Die Wände dieser Cysten sind stets cutisartig organisirt und behaart.

10. Die Cysten oder Balggeschwülste, Kystoma.

Die Cyste ist eine zusammengesetzte Neubildung, sie besteht aus einem fibrösen, mit Epithel ausgekleideten Sacke oder Balge und einem homogenen oder zelligen Inhalte, welcher selbstständiges Glied des Bildungsprocesses der Cyste ist, und hat als Ganzes gleiche Fähigkeit der Entwicklung und des Wachsthums wie alle anderen Geschwülste. Durch die angegebenen Eigenschaften unterscheidet sich die Cyste scharf von fibrösen, epithellosen Kapseln um Exsudate, Blutklumpen, Parasiten, Neubildungen und fremde Körper und cystenartigen Räumen, die durch Erguss von Schleim, Serum in den Maschenräumen des Bindegewebes in allen Organen und Geschwülsten entstehen können.

Die Bildungsweise der Cysten verhält sich im Allgemeinen so:

1) Cystenbildung durch Ausdehnung physiologischer Hohlräume. *a*) Geschlossene Hohlräume: Graaf'sche Follikel, Schilddrüsenblasen, Schleimbälge der Uterusschleimhaut; die Cystenbildung ist bedingt durch Bildung einer serösen, schleimigen oder colloiden Masse in den Hohlräumen, welche dadurch allmälig ausgedehnt werden, während ihre Wandungen sich verdicken und allmälig den Charakter einer serösen Haut annehmen. *b*) Offene Hohlräume, drüsige Acini und ihre kleinsten bis grössten Ausführungsgänge, Talg- und Schleimdrüsen, Milchdrüsen, Harnkanälchen, Lebergänge, Milchgänge, Tuben. Die Cystenbildung ist zunächst bedingt durch Behinderung des Abflusses des normalen oder veränderten Sekretes, welches, sich anhäufend, die Acini oder Gänge ausdehnt; diese schliessen sich allmälig ab, ihre Wandungen werden dicker und der Inhalt bildet sich um. *c*) Grosse Behälter, Gallenblase, Nierenbecken, Pro-

cessus vermiformis, Uterus werden durch ähnliche Vorgänge zuweilen in cystenartige Körper umgewandelt, die aber nur ausnahmsweise den specifischen Charakter wirklicher Cysten annehmen.

2) Cystenbildung durch primäre Neubildung. *a*) Die Neubildung geht von den Bindegewebszellen aus, durch lebhafte Vermehrung derselben mittelst Theilung entstehen rundliche Haufen kleiner Zellen, welche sich fortwährend durch Theilung vermehren; die inneren Zellen blähen sich allmälig durch Aufnahme serösen, schleimigen oder colloiden Inhaltes auf und fliessen endlich zu einer homogenen Inhaltmasse zusammen; die äussersten Lagen werden zu Epithel und Bindegewebe; *b*) die Neubildung der Cyste geht von neugebildeten drüsenartigen Körpern aus (s. im achten Abschnitte). *c*) An einer Stelle, an welcher die normalen Gewebe durch Exsudate oder Extravasate zertrümmert sind und eine Lücke entsteht, bildet sich allmälig aus dem umgebenden Bindegewebe ein fibröser Balg mit Epithel, an die Stelle des Exsudates oder Blutes tritt durch allmälige Umbildung und Stoffwechsel, vermittelt durch das Blut der Capillaren des Balges, ein seröser Inhalt.

Der Bau der Cysten, mögen sie auf die eine oder die andere Weise entstanden sein, verhält sich im Allgemeinen so:

1) Seröse, Schleim- und Colloidcysten. Das Serum gleicht in seinen chemischen und physikalischen Eigenschaften ganz den serösen Exsudaten; Schleim und Colloid bilden zähe, fadenziehende oder gallertige, farblose, gelbliche oder grünliche Massen. Die Wandung besteht aus einem geschlossenen Sack von Bindegewebe mit Gefässen, welcher nach aussen mit den umgebenden Geweben durch Zellgewebe verbunden, nach innen stets mit einer Lage Epithel ausgekleidet ist. Das Epithel bildet meist nur eine

einfache Lage, ist meist platt, zuweilen cylindrisch und in manchen Fällen auch mit Flimmerhaaren versehen.

2) Cysten mit zelligem Inhalt, Dermoidcysten. Der Inhalt besteht der Hauptsache nach aus pflasterepithelienartigen Zellen oder Schüppchen, daneben aus Fettkörnchen, Cholestearinkrystallen und Detritus von Zellen. Die Wandung ist allgemein oder partiell cutisähnlich gebaut. Die einfachste Form ist die, in welcher ein glattes oder Papillen ausschickendes Corium und eine typisch geordnete, in Rete Malpighi und Hornschicht zerfallende Epidermis gebildet wird. Daran schliesst sich die Form, in welcher ausserdem auch Haare mit Talgdrüsen und selbst Schweissdrüsen gebildet werden. In manchen Fällen findet das Letztere nur an einzelnen Stellen der Wand statt, während die übrige Wand die einfachste Form der dermoiden Textur zeigt; diese Stellen prominiren dann meist und sind gewöhnlich mit langen Haaren dicht besetzt. Zuweilen bilden sich endlich auch noch in den Wänden solcher Cysten Knochen und Zähne. (S. o.) Der Inhalt ist das Product der Wandung der fertigen Cyste: abgestossene Epithelien, Fett aus Talg- und Schweissdrüsen, Fett aus durch Fettmetamorphose zu Grunde gegangenen Zellen; er bildet bald eine ungeordnete, breiige, weissgelbliche Masse, bald geschichtete Massen von durchgängig weicher Consistenz oder nach der Peripherie zu härter und hornartig werdend.

Die zunächst an der Wandung liegenden Zellen sind wohlgebildet und haben Kerne, die übrigen verlieren ihre Zellennatur, werden zu Hornschüppchen, zerfallen in kleine und kleinste Fragmente oder gehen durch Fettmetamorphose zu Grunde. Oft sind die Zellen sehr dünn und durchscheinend, liegen so sehr eng an einander gepresst, dass ihre in einander fliessenden Contouren das Ansehen eines zierlichen, polyedrischen Maschenwerks darbieten (II. 10), zu-

weilen lagern noch zwischen den Zellen kleine Fettkügelchen und bezeichnen dann die Contouren der anscheinenden Maschen, endlich ist nicht selten der Inhalt der Schüppchen selbst fettig, sie bekommen dadurch einen lebhaften Glanz, zuweilen sind diesen Massen zahlreiche Cholestearinkrystalle beigemischt. Der groben Beschaffenheit des Inhaltes nach kann man folgende Formen unterscheiden: *a*) Atheromatöse Cysten, der Inhalt ist grützbreiartig, diese Cysten finden sich meist in der Haut. *b*) Cholesteatom-Cysten, der Inhalt besteht aus einer weissen, aussen stearin- oder perlmuttertig glänzenden Masse, welcher Glanz allein durch die regelmässig geschichteten zarten, kernlosen Hornschüppchen bewirkt wird (II. 10). *c*) Fettcysten, der Inhalt besteht aus einer gelben, butterartigen, meist mit Haaren gemischten Masse und ist durch grosse Mengen von Talg aus den Talgdrüsen des Balges charakterisirt. *d*) Oelcysten, der Inhalt besteht aus einer öligen Flüssigkeit, in welcher nur wenig Talgzellen und Epithelien schwimmen; das Oel ist ebenfalls Product der Talgdrüsen.

Hinsichtlich ihrer Zahl kommen die Cysten vor als einfache, oder mehrfache, oder zusammengesetzte. Man findet bald nur eine Cyste bei einem Individuum, bald mehrere derselben an verschiedenen Stellen, bald viele an einer Stelle. Im letzteren Falle entstehen kleine oder grössere Massen, welche aus einem Convolut von Cysten bestehen und zusammengesetzte Cysten oder Cystoide genannt werden; dieselben kommen entweder nur an solchen Lokalitäten vor, an welchen die Zahl der präexistirenden Hohlräume, aus deren Ausdehnung sie hervorgehen, eine beträchtliche ist, oder sie entstehen durch selbstständige vielfache Neubildung.

Die fertige Cyste zeigt folgende weiteren Entwicklungsvorgänge:

1) Wachsthum der Cysten. Die serösen, schlei-

migen und colloiden Cysten wachsen durch Bildung neuen Stoffes, während die Wandungen ebenfalls an Masse zunehmen, die zellhaltigen Cysten durch allmäliges Abstossen einer Lage von Zellen nach der anderen von der Innenseite des Balges und Fettproduction aus den etwaigen Drüsen desselben. Bildung grosser Cysten aus kleinen kommt ferner durch Zusammenfliessen einer Anzahl kleiner Cysten zu Stande.

2) Vermehrung der Cysten kommt nur in sehr beschränkter Weise vor, indem die grosse Mehrzahl der Cysten als einfache bleiben oder gleich bei ihrem Entstehen als zusammengesetzte auftreten. Eine wirkliche Vermehrung derselben kommt nur in der Weise vor, dass neben einfachen oder zusammengesetzten schon bestehenden Cysten in demselben Stroma und auf dieselbe Weise, wie diese ersten entstanden sind, allmälig neue entstehen und, sich zu den früheren gesellend, eine zusammengesetzte Cystengeschwulst bilden. Eine solche zeigt dann folgende Eigenthümlichkeiten: *a*) Die sehr nahe an einander liegenden Cysten platten sich gegenseitig ab, werden eckig; schneidet man eine solche Cystenmasse durch, so hat man ein polyedrische Maschen bildendes, fibröses Fachwerk vor sich; isolirte Cysten sieht man nur an der Peripherie. *b*) Die Wände einzelner oder vieler gegen einander gepresster Cysten schwinden allmälig und die Räume communiciren unter einander, mehrere Cysten fliessen dann wohl auch zu einer grösseren zusammen. *c*) Diejenigen Cysten, welche an der Peripherie liegen, sind meist die grössten, da sich ihr Wachsthum frei entwickeln kann. *d*) Einzelne oder ganze Gruppen von Cysten bewirken zuweilen Raumverminderung einer nebenliegenden grösseren, indem sie, die Wandung der letzteren vor sich her schiebend, in deren Höhlung einen Vorsprung bilden und dieselbe allmälig wohl ganz ausfüllen. Zuweilen erscheinen diese einragenden Cysten breit oder schmal ge-

stielt und es hat den Anschein, als ob sie aus der Wand der grossen Cyste hervorgewachsen seien. Dieser wird noch täuschender, wenn die vorgeschobene Wand der grossen Cyste allmälig dünner wird und die anderen nun frei herein zu ragen scheinen. Indem nun alle diese Verhältniese in einem Cystoid gleichzeitig auftreten, wird der Anblick von dessen Oberfläche und Schnittfläche äusserst mannichfaltig.

Die Cysten einer solchen zusammengesetzten Geschwulst sind bald von einer Natur, seröse, colloide oder zellhaltige, bald finden sich gleichzeitig solche von verschiedener Natur.

3) Excrescenzen und hornartige Bildungen kommen zuweilen auf der Innenwand von Cysten in gleicher Weise vor wie auf der Haut. Die Excrescenzen haben ganz den Charakter der Papillargeschwülste: von der Innenwand erheben sich fadige oder kolbige, meist verästelte fibröse Papillen mit Capillarschlingen und Epithelialüberzug. Sie wachsen zuweilen in solcher Weise, dass sie die Höhle der Cyste ganz ausfüllen. In den Cysten der Haut stellen sie das sogenannte Condyloma subcutaneum dar. Hornartige Auswüchse finden sich nur in Cysten der Haut, stellen partielle Hypertrophie der Papillen und ihres Epithelialüberzuges dar, perforiren allmälig wachsend wohl auch die Cystenwand und die Haut und kommen als Haut-hörner zu Tage. (S. Hautkrankheiten.)

4) Verkreidung der Cystenwand, zuweilen auch des zelligen Inhaltes tritt manchmal als spontane oder durch vorhergehende Entzündung des Balges bedingte Rückbildung ein. Der Balg wird dann zuweilen zu einer Art Knochenkapsel.

5) Entzündung und Hämorrhagie können in allen Arten der Cysten vorkommen, der Inhalt wird durch Exsudate und Extravasate verändert, hauptsächlich durch Eiter- und Pigmentbildung, wodurch er zu einer emulsiven

oder rothen, braunen, schwarzen Flüssigkeit wird; die Wandung wird zuweilen durch neugebildetes Bindegewebe beträchtlich verdickt. Zuweilen erfolgt Vereiterung oder Verjauchung der ganzen Cyste.

Combination von Cysten mit anderen Neubildungen kommt vor: Cysto-Fibroid, -Sarcom und -Carcinom; bei keiner dieser Bildungen ist die Combination eine durch constante Bedingungen hervorgerufene und wesentlich den Charakter der Geschwulst bedingende, weshalb sie auch nicht als Species aufgestellt werden können. Secundäre Verbreitung der Cysten auf Lymphdrüsen und andere Organe kommt nicht vor.

11. Die Papillargeschwülste, Papilloma.

Die Papillargeschwülste gehen meist von der äusseren Haut oder von Schleimhäuten, seltener von serösen Häuten aus und bestehen aus sparsamen oder zahlreichen, in Gruppen stehenden und durch ihre Grösse ausgezeichneten Papillen; diese letzteren sind zusammengesetzt aus einem Stamm von Bindegewebe, in welchem ein oder mehrere Capillargefässe auf- und absteigen, und einer Decke von Pflaster- oder Cylinderepithelium, welches wie das der normalen Papillen angeordnet ist. Der Bindegewebsstamm geht in der Regel continuirlich in das Corium der Haut oder Schleimhaut, die Epithelialdecke in die Decke derselben über und hat daher auch gewöhnlich denselben Charakter wie diese. Die Papillen entwickeln sich theils aus hypertrophischem Wachsthum der normalen Papillen, theils als selbstständige, aus dem Mutterboden hervorwuchernde Neubildung, sie sind oft so gross, dass sie mit blossen Augen zu erkennen sind und bilden in Gruppen zusammengestellt grosse oder kleine prominirende Geschwülste mit sehr verschiedenem Bau. Man kann unterscheiden:

1) Einfache Papillargeschwülste, charakterisirt dadurch, dass die Papillen aus dem übrigens unveränderten Mutterboden aufsteigen, keine Destruction desselben bewirken und nur nach aussen zu wuchern. Dieselben zerfallen wieder in drei Abtheilungen:

a) Körnige oder compacte einfache P., welche aussen glatt und dick sind und in einer Anzahl starrer borstenartiger Spitzen oder fester Körner bestehen, die mannichfach gruppirt sind; hierher gehören die gewöhnlichen papillaren Warzen der Haut, die Condylome der Haut und Schleimhäute; bei den ersteren sind die Papillen einfach, spitz oder kolbig und mit einem sehr dicken Pflasterepithelium bedeckt, in welchem vorzugsweise die Hornschicht massenhaft entwickelt ist, — bei den zweiten sind die Papillen baumartig verästelt und haben eine zarte Pflasterepithelialdecke mit besonders dünner Hornschicht (II. 6).

b) Hornige P., auf der Oberfläche der Papillen bilden sich enorme Massen von geschichtetem hornigen Epithel, welche derbe Spitzen, Stacheln oder den Hörnern der Thiere ähnliche Körper bilden; hierher gehören das Cornu cutaneum und entsprechende Gebilde.

c) Zottige oder weiche einfache P., einfache Zottengeschwülste, dieselben sind sammtartig weich, der aus Pflaster- oder Cylinderepithelien bestehende Ueberzug der Papillen ist leicht als rahmiger Saft abstreifbar; die Papillen sind sehr lang und zart, einfach oder verästelt. Diese Geschwülste kommen nur auf Schleimhäuten und serösen Häuten vor und bilden schmal oder breit gestielte pilz- oder polypenartige Massen, sie finden sich in der Harnblase, dem Darmkanal und Magen, der Vagina, Pia mater.

2) Zusammengesetzte oder destruirende Papillome sind Geschwülste, welche aus einem alveolaren fibrösen Balkenwerke bestehen, von dessen Balken nach

allen Seiten Papillen ausgehen. Dieselben stellen sich bald als compacte körnige, bald als weiche, zottige Geschwülste dar, welche auf den Mutterboden, von dem sie ausgehen (Haut, Schleimhäute), destruirend einwirken und sich weit ausdehnen können. Sie gehen durch manche Formen in das papillare Cancroid über. (S. u.)

3) Ulcerirende Papillargeschwülste haben gewöhnlich einen compacten körnigen Bau und eine dicke, hornige Decke, gehen aber leicht in oberflächliche Ulceration über, wodurch an ihrer Oberfläche beständig eine stinkende Feuchtigkeit abgesondert wird und die Epithelien als Borken abgestossen werden. Eine tiefere Destruction des Mutterbodens wird durch dieselben aber nicht bewirkt. Sie finden sich vorzugsweise im Gesicht, an den Lippen und werden oft für Epithelialkrebs gehalten.

In manchen Fällen gehen diese Geschwülste eine Combination mit Epithelioma oder Carcinoma ein; dieselbe geht auf doppeltem Wege vor sich: 1) indem in der Basis der Papillargeschwülste Knötchen von Carcinom oder Epithelialkrebs gebildet werden, die sich dann selbstständig weiter entwickeln; 2) indem im Inneren des Papillarstammes sich Krebszellenmassen entwickeln.

12. Faserzellengeschwulst, Sarkoma.

Das Sarkom ist charakterisirt durch schrankenlose Bildung spindelförmiger und sternförmiger Zellen mit mehr oder weniger ausgebildetem Bindegewebe und Gefässen, welche als Stroma dienen.

Die Zellen sind bald einfache, spindelförmige oder sternförmige mit wenigen oder zahlreichen Ausläufern, bald Mutterzellen mit 2, 4, 8, 12 und mehr Kernen und feinkörnigem eiweissartigem Inhalt (I. 11). Ausser diesen Elementen finden sich kleinere rundliche und ovale Zellen, welche als die jüngsten anzusehen sind, wie sie durch Thei-

lung der älteren gebildet werden, — grössere, rundliche oder eckige Zellen, welche sich mehr vom Typus der Faserzelle entfernen und, wenn sie in grossen Massen gebildet werden, den Uebergang zum Carcinom vermitteln, — freie ovale und längliche Kerne, welche aus zerfallnen Zellen oder Mutterzellen stammen.

Spindelförmige und sternförmige Zellen bilden stets das Hauptelement. Ausser ihrer Form ist aber zweitens auch ihre Anordnung charakteristisch, indem sie stets ihrer Längsrichtung nach neben einander liegen und faserartige Strata oder Züge bilden.

Den specielleren histologischen Verhältnissen nach kann man folgende Formen unterscheiden: 1) Zellige Sarkome, bestehen vorzugsweise aus Zellen, dieselben sind gross, dicht an einander gedrängt, in faserartigen Lagen, zwischen ihnen eine grössere oder geringere Menge der erwähnten grossen kernhaltigen Mutterzellen. Durch die Zellenmassen zieht sich ein zartes, diffuses Bindegewebsstroma mit reichlichen Gefässen. Diese Sarkome bilden oft sehr umfangreiche Geschwülste, haben eine weiche, fleischigdrüsige Textur, eine braune, grau-rothe oder zuweilen auch weisse, hirnmarkähnliche Schnittfläche. In manchen Fällen verschmelzen die Membranen und der Inhalt der dicht aneinander gedrängten Zellen unter einander in geringem oder höherem Grade, an feinen Schnittchen sieht man dann nur Kerne in regelmässigen Zügen in eine feinkörnige Grundsubstanz eingelagert und beim Zerzupfen lassen sich nur wenige Zellen noch vollständig isoliren (Faser-Kern-Geschwulst, Bennett). In manchen Fällen sind die grossen kernhaltigen Mutterzellen sehr vorwiegend und bilden bei der mikroskopischen Untersuchung einen guten Anhaltepunkt (Mark-Geschwulst, Myeloid Tumour, Paget, wegen der Aehnlichkeit der grossen Mutterzellen mit eben solchen Zellen im embryonalen Knochenmark).

In anderen Fällen entwickeln sich ausser den spindelförmigen Zellen so viel unbestimmt gestaltete, welche ferner auch die regelmässige, faserartige Anordnung verlassen, dass hierdurch ein Uebergang zur carcinomatösen Textur gebildet wird.

2) Faserig-zellige Sarkome. Während bei den zelligen Sarkomen fortwährend fast nur Zellen producirt werden und Bindegewebe nur in sehr untergeordneter Weise, geht bei den faserig-zelligen Sarkomen ein Theil der embryonalen Elemente des Bindegewebes wirklich in die reifere Form über, indem von den Zellen leimgebende Grundsubstanzen ausgeschieden sind. Die Geschwülste werden daher fester, erhalten auf der Schnittfläche ein mehr faserartiges Gefüge und nähern sich so in ihrer feinen und groben Textur den Fibromen, zwischen welchen und den faserig-zelligen Sarkomen es auch Uebergänge giebt.

Der Mutterboden der Sarkome, von welchem aus sie sich entwickeln, ist das Bindegewebe, dessen Zellen durch Vermehrung mittelst Theilung die primitiven Herde der Neubildung bilden. Am häufigsten finden sich Sarkome im Zellgewebe unter der Haut und zwischen den Muskeln, dann im interstitiellen Bindegewebe der Muskeln, im Periost und Endost der Knochen, im submucösen Zellgewebe, im fibrösen Stroma der meisten Drüsen, des Hirns, in den Hirnhäuten.

Die Sarkome bilden bald scharf umschriebene Geschwülste, bald gehen sie an ihrer Peripherie diffus in die umgebenden Theile über, indem sich ihre Elemente zwischen dieselben eindrängen und sie allmälig vernichten. So können sie durch Vermehrung ihrer eignen Elemente und ihr peripherisches Umsichgreifen einen bedeutenden Umfang erreichen und den Mutterboden durch Druck und Degeneration ausgedehnt zerstören. Gelangen sie an freie Flächen,

so können sie ulceriren und verjauchen, während in der Tiefe immer neue Zellenmassen wuchern.

Die Sarkome kommen meist als einfache, rein lokale Geschwülste vor und verharren in der Mehrzahl derselben als solche für immer, in ihrem weiteren Verlaufe tritt zuweilen Fettmetamorphose der Zellen und daher Zerfall ein; selten tritt Verknöcherung des fibrösen Stroma ein und es können sich ziemlich umfangreiche Knochenmassen bilden, gegen welche die weiche sarkomatöse Masse zurücktritt. In manchen Fällen tritt Pigmentbildung in den Zellen ein und die Sarkome erhalten eine braune oder schwärzliche Farbe.

Während meist die Sarkome lokal sind und bleiben, tritt in manchen Fällen auch secundäre allgemeine Verbreitung ein, zunächst sarkomatöse Entartung der nächsten Lymphdrüsen, dann Bildung von Sarkomknoten in den Lungen, dem Zellgewebe und in anderen Organen. Durch die Exstirpation sind die Sarkome, so lange sie rein lokal sind, heilbar; oft tritt aber auch bei diesen hartnäckig lokales Recidiv ein; ist einmal allgemeine Infection erfolgt, so bleibt die Exstirpation fruchtlos.

13. Der gewöhnliche Krebs, Carcinoma, Cancer.

Das Carcinom ist charakterisirt durch unbegränzte Wucherung indifferenter, d. h. an keine typische Form, Grösse und Anordnung gebundener Zellen, welche von einem, meist gefässreichen, fibrösen Stroma oder Gerüst getragen werden.

Die Zellen der Carcinome oder die Krebszellen haben keinen specifischen Charakter, durch welchen man sie stets mit absoluter Sicherheit erkennen könnte, sondern das Charakteristische für sie ist das, dass sie in Form, Grösse und Anordnung an keinen bestimmten Typus gebuuden sind. Hält man diesen Satz bei der histologischen Bestimmung

der Geschwülste fest, so wird man stets sicher gehen, während alle Versuche, Krebszellen an ihrer Gestalt, Grösse u. s. w. erkennen zu wollen, zu grobem Irrthum führen.

Das gewöhnliche Carcinom bildet Geschwülste von allen Formen und Grössen, welche bald als umschriebene Knoten, bald als diffuse Massen in und zwischen den Geweben und Organen liegen. Die Knoten haben bald eine Zellgewebshülle und liegen dann zwischen den aus einander gedrängten Organen, bald gehen sie ohne bestimmte Grenze in die umgebenden Gewebe über und sitzen dann an der Stelle der geschwundenen oder noch in sie eingeschlossenen Organe. Ihre Farbe ist weiss- oder grauroth, bräunlich, gelblich, ihre Consistenz meist die eines festen Hirns, doch wechselt sie zwischen der eines Knorpels und eines weichen Hirns. Die Schnittfläche ist in den harten Krebsen glatt, faserig, durch Druck erhält man einen in Form von dicken Tropfen oder wurstförmigen Klümpchen hervortretenden Saft, in den weichen Krebsen hirnähnlich, wird sogleich von einem rahmigen Saft überströmt. Ausserdem kommen auch weiche und harte saftlose Carcinome vor, in denen die intercellulare Flüssigkeit und der Zelleninhalt selbst reich an Schleim sind

Die mikroskopische Untersuchung der grossen Mehrzahl der Carcinome ergiebt Folgendes: An feinen Schnittchen sieht man Massen von Zellen und Kernen (Krebssaft) in den Maschenräumen eines aus Bindegewebe und Capillargefässen bestehenden Gerüstes.

Das faserige Gerüst, Stroma, besteht aus Bindegewebe, welches bald völlig ausgebildet, bald von Faserzellen zusammengesetzt ist. Fasern, die für Krebs charakteristisch sind, giebt es nicht. Im Bindegewebe verlaufen die Gefässe, Capillaren von meist beträchtlichem Durchmesser; sie bilden ein weit- oder engmaschiges Netzwerk,

welches in dem Bindegewebsstroma die Geschwulst durchzieht, mit den Arterien und Venen der Umgebung in Verbindung steht und von beiden aus injicirt werden kann. Ausserdem finden sich auch Lymphgefässe im Stroma. Die Anordnung der Fasern ist meist alveolar, die Fasern und Faserbündel bilden ein Maschenwerk mit engen oder weiten, vielgestaltigen Maschenräumen; diese Räume sind meist mikroskopisch, nur selten werden sie makroskopisch, zuweilen so gross, dass der Saft in cystenartigen Räumen enthalten zu sein scheint *(Canc. pultacé Cruv.)*. Zuweilen ist das faserige Netzwerk so eng, dass die Maschenräume als solche verschwinden und der Saft ungeordnet zwischen den Fasern liegt, zuweilen aber ist es so schwach angedeutet, dass der Krebs nur aus Zellen zu bestehen scheint.

Der Krebssaft besteht aus einer flüssigen, klaren oder durch feine Molecüle getrübten eiweisshaltigen, seltner schleimigen oder gallertigen Intercellularsubstanz und Zellen, Kernen und Körnchen.

Die Intercellularsubstanz ist nicht constant vorhanden, denn in manchen Fällen liegen die Zellen unmittelbar dicht an einander. Die Zellen haben, wie oben erwähnt, keine bestimmte Form und Grösse, sie sind rund, oval, eckig, geschwänzt, bald kugelig, bald kissenartig, bald platt. In manchen Carcinomen sind alle Zellen rund oder oval; es sind das meist solche, welche üppig wachsen und sehr weich sind, in anderen finden sich viele eckige und geschwänzte, es sind das meist langsamer wachsende festere, in welchen die Zellen durch gegenseitigen Druck und einseitiges Auswachsen nach freien, nicht gedrückten Stellen hin die erwähnte Form annehmen. In vielen Fällen sind alle Formen zugleich vorhanden (I. 1). Die Grösse der Zellen hängt ab von der Grösse ihrer Kerne und der Menge ihres Inhaltes, sie ist sehr schwankend und lässt sich durchaus nicht auf einen bestimmten Durchmesser re-

duciren, die kleinsten haben $\frac{1}{300}-\frac{1}{200}'''$ Durchm., grössere $\frac{1}{200}-\frac{1}{150}-\frac{1}{100}'''$, die grössten $\frac{1}{80}-\frac{1}{50}'''$, einzelne können selbst $\frac{1}{25}'''$ erreichen. Die Kerne haben eine ebenso schwankende Grösse, ihre Durchmesser wechseln zuweilen zwischen $\frac{1}{300}$ und $\frac{1}{50}'''$; in der Mehrzahl der Fälle sind die Kerne ansehnlich gross und zeichnen sich dadurch sofort von den Kernen der Epithelien, Faserzellen, Eiterzellen u. s. w. aus, doch kann man sich darauf nicht verlassen und gerade in recht üppig wuchernden, enorm grossen und zahlreich über den ganzen Körper verbreiteten Carcinomen sind oft die Kerne und mit ihnen die Zellen sehr klein. Die Kerne sind rund oder oval und enthalten 1—2 oder mehr Kernkörperchen, deren Grösse genau im Verhältniss zu der des Kernes steht und zwischen $\frac{1}{600}$ und $\frac{1}{160}'''$ schwankt; die grossen Kernkörperchen sind ausgezeichnet durch ihre scharfen Contouren, ihre kugelige Gestalt und den hellen, durchaus homogenen, meist matt glänzenden Inhalt.

Der Inhalt der Zellen ist meist homogen, undurchsichtig oder nur halbdurchsichtig und besteht aus eiweissartiger Flüssigkeit, welcher aber nicht selten eine schleimartige, durch Essigsäure in Form von Körnchen coagulirende Substanz beigemischt ist. Durch Wasser wird der Inhalt meist heller, aber zugleich granulös, durch Essigsäure werden Zellenmembran und Inhalt hell. Die Menge des Inhaltes ist zuweilen äusserst gering, so dass die Zellmembran nur sehr wenig vom Kern entfernt erscheint, in anderen Fällen ist sie grösser und die Membran ist ungefähr so weit vom Kern entfernt, als dessen halber Durchmesser beträgt; zuweilen ist sie noch beträchtlicher.

Ausser den einfachen Zellen mit einem Kern sieht man im Krebssafte auch Zellen mit 2, 3, 6, 8 und mehr Kernen, welche durch Theilung des primär einfachen Kernes entstehen; ferner sieht man auch freie Kerne, sparsam oder in grosser Menge; diese stammen aus Zellen, deren Mem-

bran geborsten ist, können sich aber als freie durch Theilung weiter vermehren und so einen grossen Theil des Krebssaftes bilden, ohne dass je aus ihnen Zellen hervorgehen. Zuweilen sieht man auch Zellen, welche mit einer zweiten Membran umgeben sind, oder es sind 2—4 und mehr Zellen von einer solchen Membran umgeben (I. 1. a), welche theils die Bedeutung einer Mutterzelle hat, theils als Produkt secundärer Ausscheidungen von den Zellen anzusehen ist. Ferner finden sich Zellen, deren Kerne mit solchen Kapseln umgeben und solche, in denen die Kerne zu grossen Blasen mit hellem Inhalt aufgebläht sind. Als Elemente, aus welchen man die Art und Weise der Vermehrung der Zellen erkennen kann, sieht man in Theilung begriffene Zellen.

Den Verschiedenheiten der feineren Textur und dem äusseren Ansehen nach kann man folgende Formen des Carcinomes unterscheiden:

1) Der Scirrhus, Faserkrebs, ***Carcinoma fibrosum,*** ist charakterisirt durch die vorwiegende Entwicklung des Fasergerüstes, bildet harte, unregelmässig knotige höckerige Geschwülste oder diffuse, in die Organe eingesprengte Massen, knirscht beim Durchschneiden, die Schnittfläche hat ein fibröses oder speckiges Ansehen, der Saft quillt als kleine Tropfen oder Cylinder hervor. Man findet ihn in der Mamma, dem Magen und Darme, Uterus, Netz u. s. w.

2) Der Markschwamm, Zellenkrebs, ***Carcinoma medullare, Encephaloid,*** ist charakterisirt durch den Reichthum an Zellen; er bildet saftige und weiche, runde, glatte oder gelappte, blumenkohlartige Geschwülste von grauer, gelblicher oder röthlicher Farbe, seine Schnittfläche ist oft hirnartig, füllt sich rasch mit Saft, der auf Druck in zahlreichen Tröpfchen überall hervorquillt. Der Markschwamm entsteht gleich ursprünglich als solcher oder hat Anfangs

mehr die Beschaffenheit des Faserkrebses und wird erst später durch reichlichere Zellenbildung zum Markschwamm.

3) ***Carcinoma telangiectodes***, Krebse mit sehr zahlreichen, aussergewöhnlich weiten und zuweilen wie in Telangiectasieen angeordneten Capillaren, meist mit gleichzeitiger starker Erweiterung der Venen und wohl auch Arterien der Umgebung. Diese Krebse haben eine dunkelrothe Farbe, aus der Schnittfläche strömt Blut in grosser Menge. Andere Krebse haben ebenfalls eine rothe Färbung, sind aber nicht aussergewöhnlich gefässreich, sondern mit extravasirtem Blute gefärbt; diese könnte man zur Unterscheidung von den vorigen ***Carcinoma haematodes*** nennen. Beide Varietäten stellen den sogenannten Blutschwamm, ***Fungus haematodes,*** dar.

4) ***Carcinoma melanodes***, Carcinome, in deren Zellen und Intercellularsubstanz gelbe, braune oder schwarze Pigmentkörnchen in grosser Menge oder sparsam angehäuft sind, so dass die Oberfläche und Schnittfläche ganz oder partiell braun oder schwarz gefärbt wird. Die Carcinome bilden mit den melanotischen Fibroiden und Sarkomen die sogenannten melanotischen Geschwülste (I. 5).

5) Zottenkrebse sind charakterisirt durch Entwicklung zahlreicher Papillen mit oder ohne Epithelialüberzug vom alveolaren Maschengerüst aus, so dass das Carcinom den Habitus einer Zottengeschwulst bekommt; sie haben übrigens den Habitus weicher, saftiger Markschwämme.

Die Carcinome entwickeln sich, wie die meisten anderen Geschwülste, spontan, d. h. unter uns unbekannten Bedingungen; in wenigen Fällen geben traumatische Einwirkungen den Anstoss zur Bildung derselben, andere Bedingungen, wie Kummer, dürftiges Leben u. s. w., sind ungewiss. Sie kommen in jedem Alter vor, doch vorzugsweise im reifen Mannesalter; in manchen Fällen sind sie angeboren und dann zuweilen von dem Vater ererbt; mit

Unrecht nehmen viele Autoren in jedem Falle erbliche Uebertragung an, wenn sich bei einem Individuum, dessen Eltern an Krebs litten, im späteren Alter ebenfalls Krebs entwickelt; wollte man auf diese Weise bei allen Krankheiten verfahren, so würde man jede als angeerbt ansehen müssen. Sie werden häufiger bei Frauen als Männern gefunden. Sie entstehen primär fast in allen Organen des Körpers, am häufigsten hat der Krebs seinen Sitz in der Mamma und dem Uterus, dann folgen die Leber, Gehirn, Lymphdrüsen, Bulbus, Knochen, Magen, in dritter Reihe Haut, Hoden, Nieren, Oesophagus, Darmkanal, Peritonäum; seltnere Lokalitäten sind: Speicheldrüsen, Schilddrüse, Blase, Zunge, Ovarien, Lungen, Rückenmark.

Das primäre Carninom ist einfach, auf ein Organ als eine Geschwulst beschränkt oder es ist vielfach, wenn in einem Organ oder in verschiedenen Organen mehrfache Geschwülste zugleich entstehen. Nachdem primäre einfache oder vielfache Carcinome im Körper eine Zeit lang bestanden haben, entwickeln sich zuweilen (nicht constant) secundäre Carcinome in anderen Lokalitäten. S. unten.

Die Entwicklung des Carcinoms in ihren ersten Anfängen kommt selten zur Beobachtung. In der grossen Mehrzahl der Fälle entwickelt sich das Carcinom im Bindegewebe durch Proliferation der Bindegewebszellen. Meist stellt sich der Vorgang in folgender Weise dar (s. I. 2): Eine Bindegewebszelle vergrössert sich, ihr Kern theilt sich ein- oder mehrfach, die Zelle schnürt sich dann um die Kerne ab und man sieht 2, 3, 4 und mehr eng an einander gedrängte kleine Zellen, welche zusammen noch die Form einer colossalen Bindegewebszelle haben, während die einzelnen Zellen klein und rund sind; diese Zellen theilen sich dann weiter und es entstehen grosse aus 6, 8, 12 Zellen bestehende Herde, welche immer noch ihrer Gestalt nach an die Bindegewebszelle erinnern und daher leicht für eine

colossale Bindegewebsmutterzelle mit Tochterzellen gehalten werden können; endlich werden durch fortwährende Vermehrung der Zellen mittelst Theilung die Herde grösser, rund, oval und verlieren die Spindelgestalt. In anderen Fällen bildet sich nicht aus jeder Zelle ein solcher Brutherd, sondern die aus der Theilung hervorgegangenen Zellen liegen verwirrt durch einander und verlieren allmälig ihre Spindelgestalt und nehmen die Form der Krebszellen an. Endlich bilden sich zuweilen die Krebszellen auch endogen innerhalb einer Bindegewebszelle, welche dadurch zu einer colossalen Mutterzelle umgewandelt wird. Das Gerüst besteht anfangs aus dem Bindegewebe des Mutterbodens selbst, später geht von diesem aus eine Neubildung von Bindegewebe und Gefässen vor sich. Ausserdem können sich Krebszellen auch durch Proliferation von Drüsenzellen entwickeln, doch geschieht dies nur sehr selten.

Das Wachsthum einer so entstandenen kleinen Krebsmasse geht nun in verschiedener Weise vor sich: 1) das Carcinom bildet ein Knötchen, welches gleichsam als fremder Körper durch eine Bindegewebshülle von den umgebenden Theilen abgegrenzt wird. Dieses Knötchen wächst durch Anbildung neuer Theile in seinem Innern, drängt an Umfang zunehmend die benachbarten Organe aus einander, drückt sie platt oder macht sie schwinden, die Bindegewebshülle nimmt wie die Gefässe in ihr und der Umgebung verhältnissmässig ebenso an Masse zu. Der Gang der Anbildung neuer Theile in dem Knoten ist verschieden: *a*) Gerüst und Saft entwickeln sich in gleichem oder fast gleichem Verhältniss. *b*) Die Zellenbildung geht langsam und in geringer Menge vor sich, während die Masse des Gerüstes relativ oder absolut überwiegt. Das Carcinom wächst (als Scirrhus) langsam, bleibt unverändert oder zu irgend einer Zeit wird die Zellenbildung überwiegend (der Scirrhus wird zum Markschwamm). *c*) Die Kern- und Zellenbildung ist

vorwiegend, das Wachsthum geht rasch vor sich, der Umfang wird bedeutend (Markschwamm).

2) Das Carcinom wird gegen die benachbarten Theile nicht abgegrenzt, es wächst zum Theil wie das vorige, zum Theil dadurch, dass die Zellenbildung continuirlich in den umgebenden Theilen fortschreitet. Auf diese Weise kann allmälig eine grosse Zahl normaler Gewebe entarten und in die Krebsmasse aufgenommen werden und in dieser Art des Fortschreitens beruht meist der destructive Charakter des Carcinoms.

In jeder Weise des Wachsthums kann das Carcinom einen sehr grossen Umfang erreichen. Seine weitere Verbreitung verhält sich ebenfalls verschieden:

1) Manche Carcinome verbreiten sich nur durch die beschriebene Weise des Wachsthums in der Peripherie, das primäre Carcinom ist ein einfaches und bleibt ein solches bis zum Tod des Kranken. Dergleichen Carcinome sind häufig im Oesophagus, Magen, Darm, im Uterus, in den Lymphdrüsen.

2) Das Carcinom tritt in den nächsten, mit dem primär leidenden Organe durch Lymphgefässe verbundenen Lymphdrüsen auf. Zwischen den normalen Elementen der letzteren entstehen Zellen von derselben Natur, wie die im primären Carcinom; die Menge derselben nimmt allmälig zu, die Zellen der Drüse schwinden, die Fasern und Gefässe derselben bilden nun das Stroma der Krebselemente. Zuweilen sind auch die an das Carcinom anstossenden Lymphgefässe und mit ihnen im Zusammenhang stehende entferntere mit Krebszellen gefüllt.

3) Sämmtliche Lymphdrüsen, welche in dem Lymphgefässtractus zwischen dem primär leidenden Organe und dem Gefässcentrum eingeschoben sind, werden allmälig ergriffen.

4) Nachdem das primäre Carcinom als einfaches oder

vielfaches eine Zeit lang bestanden hat, treten secundäre Carcinome in demselben Organ oder in anderen Organen auf. Diese Verbreitung geht meist allmälig, zuweilen unter lebhaftem Fieber und Allgemeinleiden vor sich (sogenannte acute Krebsbildung). Die Zahl der secundären Krebse ist meist gering, zuweilen aber ganz enorm und man kann an einem Individuum über hundert zählen.

Der Einfluss des Carcinoms auf die Funktionen des Körpers ist verschieden: 1) Bei sehr üppiger Wucherung mit folgender peripherischer Erweichung und Zerfall tritt allmälig Anämie, Abmagerung und endlich Tod im höchsten Grad des Marasmus ein. 2) Das Carcinom schadet durch Druck auf benachbarte wichtige Organe, durch Zerstörung derselben, indem sie mit in den Zerfall des Krebses gezogen werden. 3) Das Carcinom schadet oder tödtet durch seinen primären Sitz in wichtigen Organen selbst. 4) Durch den Zusammenhang des im Carcinom circulirenden Blutes mit dem Körperblute überhaupt wird dessen Bildung gestört und es tritt daher Atrophie des Blutes und des ganzen Körpers ein, welche endlich den Tod herbeiführt. Dieser Vorgang tritt nur selten ein, bei den meisten Individuen leidet die Blutbildung und allgemeine Gesundheit nur durch die unter 1—3 genannten Verhältnisse.

Die Metamorphosen des ausgebildeten (primären oder secundären) Carcinoms sind folgende:

1) Erweichung durch üppige Zellenbildung und peripherischer Zerfall. Das Carcinom wächst sehr rasch, wird sehr weich, saftreich, das Gerüst wird sehr locker und weitmaschig, besteht in der Peripherie fast nur aus Capillarschlingen, die Zellenmasen in flüssiger Zwischensubstanz sind enorm. Die bedeckenden Theile schwinden, die Oberfläche des frei liegenden Carcinoms fängt an zu zerfallen, es bildet sich ein jauchiger Abfluss, während von unten continuirlich die Zellenproduktion fort-

geht. Zuweilen überwiegt die Verjauchung, der vorragende Krebsknoten schwindet und seine Basis bleibt als die eines sogenannten carcinomatösen Ulcus zurück; dann geht die Verjauchung weiter, doch hat man noch nie eine völlige Elimination des Krebses auf diese Weise beobachtet, indem stets daneben neue Krebsmassen wuchern oder die Kranken eher starben. Die Metamorphose ist häufig, aber nicht constant.

2) Gangränescenz einzelner Theile oder fast des ganzen Krebses tritt, ausser mit der vorigen Metamorphose combinirt, zuweilen an frei liegenden oder eingeschlossenen Carcinomen ein.

3) Entzündung, Eiterbildung finden sich sehr selten; die letztere beschleunigt den Zerfall des Krebses und den Säfteverlust. Die Elemente des Eiters finden sich mit denen des Krebses gemischt.

4) Hämorrhagie ist in weichen Markschwämmen sehr häufig, die Blutung zeigt sich bald in circumscripten Herden, welche die gewöhnlichen Metamorphosen durchmachen können, bald als diffuse Blutung in kleinen und grossen Flecken.

3) Fettmetamorphose (I. 3) und trockner, körniger Zerfall (I. 4) sind häufig vorkommende Metamorphosen, die jede für sich oder combinirt vorkommen. Durch beide wird meist der Krebssaft zu einer dicken, käsigen, bröckeligen, gelben Masse, bestehend aus durch Fettmetamorphose oder Atrophie zu Grunde gehenden Zellen und ihren Trümmern. Meist zeigt sich die Veränderung an kleinen Stellen, die als gelbe Pünktchen oder Streifen auf der Schnittfläche sichtbar werden, welche sich zuweilen zu netzartigen Zeichnungen vereinigen. (Carcinoma reticulare J. Müller.) Die weiteren Veränderungen, welche aus diesen Metamorphosen hervorgehen, sind: *a*) narbige Contraction des Gerüstes während der allmäligen Resorption

der in fett- und eiweissartige Molecüle zerfallenen Zellen; diese Verschrumpfung ist allgemein oder partiell, der Krebs wird dadurch zu einem sehr harten Knoten, der die umgebenden Theile nach sich zieht. Hierher gehört die grosse Mehrzahl der von älteren Autoren beschriebenen Scirrhen, insbesondere der Mamma. *b)* Centrale Erweichung durch ausgedehnten Zerfall der Zellen, in welchen auch das Gerüst gezogen wird. Es entstehen erst kleine, dann immer grössere, durch peripherischen Zerfall wachsende Höhlen, die entweder perforiren, worauf Ulceration und Verjauchung erfolgt, oder vernarben, wodurch in der Mitte concave, sehr harte Knoten entstehen, nach welchen hin strahlige Narben ziehen.

6) Ossification des Gerüstes findet sich vorzugsweise in Carcinomen, welche von Knochen ausgehen, seltner in anderen. Das Gerüst wird in wirkliches Knochengewebe umgewandelt, wobei es aber seine Gestalt behält und sich daher nach der Maceration als zierliche stachelige oder netzförmige Osteophytenmasse darstellt. Die Gefässe bleiben dabei erhalten, die Zellenmasse bleibt unberührt. Bei secundärer Verbreitung solcher Carcinome in Lymphdrüsen und Lungen zeigt zuweilen das Stroma der secundären Knoten ebenfalls Verknöcherung, doch muss man sich hüten, alle vielfach verbreiteten, mit Knochengerüst versehenen Geschwülste als Carcinome anzusehen, da sich dasselbe auch bei Sarkomen und Enchondromen findet. Ganz verfehlt ist es, alle diese Geschwülste als besondere Species — Osteoide — von den übrigen trennen zu wollen.

Alle Metamorphosen finden sich zuweilen combinirt in einem Carcinom, jede derselben kann mit einer anderen combinirt vorkommen, daher das so mannichfaltige Aussehen der Schnittfläche mancher Carcinome.

Dem gewöhnlichen Carcinom schliessen sich als nahe

verwandt oder als Unterarten der Schleimkrebs und Epithelialkrebs an, welche im Folgenden unter besonderen Abschnitten beschrieben werden.

14. Schleimkrebs, Colloidkrebs, Gallertkrebs, Carcinoma alveolare.

Diese Geschwulstform zeichnet sich vor den anderen Zellengeschwülsten dadurch aus, dass es grösstentheils aus einer schleimigen oder gallertigen Masse zusammengesetzt erscheint, welche durch ein derbes fibröses Maschenwerk getragen wird; die Schnittfläche zeigt meist eine ausgezeichnete alveolare Textur. Die mikroskopische Untersuchung zeigt, dass diese eigenthümliche Beschaffenheit der Geschwulst theils auf Schleim- oder Colloidmetamorphose der Zellen in den Maschenräumen beruht, theils dadurch bedingt ist, dass das Maschengerüst aus Schleimgewebe besteht; zuweilen kommen beide Zustände zu gleicher Zeit vor.

In denjenigen Formen, in denen das Maschengerüst aus Schleimgewebe besteht, enthalten die Maschenräume Haufen von rundlichen oder eckigen Zellen mit 1—2 Kernen und trübem, granulirtem, eiweissartigem Inhalte, meist sind die Zellen eng an einander gepresst und der Haufen hat Aehnlichkeit mit den Zellenhaufen der Epithelialkrebse.

In denjenigen Formen, in denen die Zellen schleim- oder colloidhaltig sind, zeigt die mikroskopische Untersuchung ein zartes, alveolar gebautes Fasergerüst, die Maschenräume sind stets rund und verschieden gross, die kleinsten enthalten nur eine Zelle, die grösseren mehrere; die Fasern bestehen aus gewöhnlichem Bindegewebe. Die Zellen sind rund, kugelig, ungewöhnlich gross, von $\frac{1}{60}$—$\frac{1}{30}$‴ Durchm. und mehr, und haben einen ganz homogenen, hellen Inhalt und einen grossen, trüben, granulösen Kern; die Zellenmembran ist meist sehr zart, an einzelnen Zellen

aber auch derb. In Wasser bleiben die Zellen unverändert, in Essigsäure zieht sich der Inhalt etwas zusammen, die Zelle wird daher kleiner, compacter und schärfer contourirt, bleibt aber gleich hell und homogen. Der aus zerstörten Zellen ausgetretene Inhalt zieht sich in Essigsäure stark zusammen und bildet Fäden und dichte membranenartige Hüllen um Zellen und Zellenhaufen, welche nicht mit wirklichen Zellenmembranen zu verwechseln sind.

Ausser den einfachen kugeligen Zellen mit hellem homogenem Inhalte und einem Kerne finden sich solche mit zwei oder mehreren Kernen, ferner grosse Körper, welche aus mehreren, von einer gemeinschaftlichen Membran umhüllten, Zellen bestehen, dann solche, welche eine concentrische Schichtung zeigen. Letztere zeigen folgendes Verhalten: die Schichten legen sich stets um den Kern, bald ist dieser nur von 1, bald von 2, 3, 4, bald von einer noch grösseren Zahl von Schichten umgeben; letztere bestehen aus äusserst zarten Lamellen und scheinen eine nach der anderen vom Kerne abgeschieden zu werden.

Die bisher beschriebenen Zellen sind sehr zart und veränderlich, recht schön ausgebildet findet man sie meist nur an einzelnen Stellen, während an anderen die Zellen zerfallen erscheinen und die Maschenräume mit dem aus ihnen ausgetretenen Inhalte und den fettig zerfallenden Kernen und Membranresten gefüllt erscheinen. Nicht selten sieht man an feinen Schnittchen die Umrisse der Zellen und concentrischen Lamellen noch erhalten, aber an der Stelle der Membranen zarte Fettkörnchen. Zuweilen wird auch der Inhalt der Zelle und des Kernes allmälig mit Fettkörnchen durchsetzt. Selten findet Verkalkung der Zellen statt.

Die Entwicklung geht vom Bindegewebe aus, durch Theilung und endogene Proliferation der Bindegewebszellen entstehen kleine Herde, welche aus dicht an einander gedrängten Kernen und kleinen runden Zellen bestehen; die

Zellen wachsen allmälig, ihr Inhalt aber ist anfangs eiweissartig, trüb und feinkörnig; bis dahin haben die Krebsknötchen ein graulich-weisses Ansehen und noch keinen specifischen Charakter. Später tritt allmälig die Colloidmasse ein, verdrängt den übrigen Inhalt und nun werden die Zellen gross, kugelig, drängen die Bindegewebsmaschen zu rundlichen Alveolen aus einander und nun erhält die Masse ihr specifisches Ansehen.

In denjenigen Formen, in denen sowohl das Gerüst als die Zellen an der Schleimproduction betheiligt sind, besteht das Maschenwerk aus Schleimgewebe und in den Zellenhaufen sieht man die schleimige oder colloide Metamorphose in verschiedener Form und Ausdehnung.

Der Schleimkrebs kommt häufiger in Form diffuser Infiltration, als in Gestalt umschriebener grosser Knoten vor, erreicht in einzelnen Fällen eine bedeutende Ausdehnung und bewirkt stets vollständige Zerstörung der Organe, in denen er seinen Sitz hat. Zuweilen ist er mit Markschwamm combinirt, so dass die Geschwulst theils medullare, theils schleimige Beschaffenheit hat.

Der Hauptsitz des Alveolarcarcinomes ist die Schleimhaut des Mastdarms, Magens und des Bauchfells. (S. diese im spec. Theile.) Es ist meist anfangs ganz local und verbreitet sich secundär nur selten auf die nächsten Lymphdrüsen oder auf das Bauchfell, noch seltner auf andere Organe.

15. Epithelialzellengeschwulst, Epithelioma, Epithelialcancroid, Epithelialkrebs, Cancroid.

Das Epitheliom ist charakterisirt durch schrankenlose Production epithelialer, typisch geordneter Zellen, welche in ein gefässreiches Faserstroma eingebettet sind. Die Zellen haben entweder den Charakter des Plattenepithels oder den des Cylinderepithels und hiernach zerfällt das Epitheliom

in zwei Unterarten; die Zellen liegen dicht an einander gedrängt und haben keine intercelluläre Flüssigkeit zwischen sich; sie bilden anfangs stets geschlossene Haufen von runder oder ovaler Gestalt, in welchen die jüngsten Zellen aussen, die älteren innen liegen und eine Anordnung haben, welche der in normalen Drüsenbälgen analog ist, wesshalb sie acinöse Körper genannt werden können (I. 7. 10).

Diese aus typisch geordneten epithelialen Zellen bestehenden acinösen Körper entwickeln sich stets primär im Bindegewebe aus Bindegewebszellen und niemals aus normalem Epithel, mit welchem sie nichts gemein haben als Form und Anordnung der Zellen. Alle Angaben, welche dahin gehen, dass die Epithelienmassen dieser Geschwülste aus Wucherung des normalen Epithels hervorgehen, beziehen sich nicht auf das eigentliche Epitheliom oder Cancroid, sondern auf ulcerirende Papillargeschwülste und Drüsengeschwülste der Haut, welche man ihrer äusseren Aehnlichkeit wegen häufig mit dem Epitheliom zusammenwirft.

Die Epitheliome entwickeln sich primär vorzugsweise in der äusseren Haut und den Schleimhäuten, ausserdem in den Knochen und fibrösen Membranen, z. B. der Dura mater. Die Entwicklung der acinösen Körper aus den Bindegewebszellen geht in doppelter Weise vor sich: durch endogene Zellenbildung und durch Theilung der Zellen; es bildet sich ein Haufen kleiner, runder Zellen, welche sich durch fernere Theilung fortwährend vermehren und allmälig durch gegenseitigen Druck polygonal werden; beim Epitheliom mit platten Zellen wird dann die Anordnung analog der Epidermis, aussen liegen die jüngeren, der Schleimschicht entsprechenden, senkrecht zur Peripherie gestellten Zellen, innen die älteren, der Hornschicht entsprechenden; bei dem Epitheliom mit Cylinderepithelien bilden sich ein-

fache oder doppelte Lagen von Cylinderepithelien, welche sämmtlich senkrecht zur Peripherie gestellt sind.

Die acinösen Körper sind in ein Bindegewebsstroma eingebettet, welches anfangs dem Mutterboden selbst angehört, später durch Proliferation des Bindegewebes gebildet wird und daher oft alle Stufen der Entwicklung des Bindegewebs zeigt; es ist bald sehr reichlich, bald sehr sparsam und geht in grossen und älteren Geschwülsten zuweilen ganz zu Grunde, weshalb man früher annahm, dass die Epitheliome kein Stroma hätten.

Das Wachsthum des Epithelioms geht auf dreierlei Weise vor sich: 1) durch fortwährende Bildung neuer acinöser Körper aus den Bindegewebszellen des Stromas und der Umgebung; 2) durch Wachsthum der acinösen Körper vermittelst fortwährender Theilung ihrer Zellen; 3) durch knospenartiges Auswachsen der acinösen Körper, wodurch sie allmälig ein traubiges Ansehen bekommen. Bei diesem Wachsthum ist die Zellenproduction in den acinösen Körpern bald spärlich, bald sehr üppig, die neugebildeten Zellen schliessen sich dem Bau und der Anordnung nach meist an die älteren an, doch giebt es Fälle, in welchen die Zellenproduction sehr massenhaft wird, die Zellen allmälig die typische Form und Anordnung verlieren und so den Charakter von Krebszellen erhalten; derartige Geschwülste vermitteln den Uebergang des Epithelioms in das Carcinom und es giebt Formen, in welchen eine strenge Grenze zwischen beiden nicht mehr zu ziehen ist.

Die Epitheliome sind anfangs stets locale Geschwülste und bleiben zuweilen auch für immer als solche, oft aber verbreiten sie sich secundär auf die nächsten Lymphdrüsen, und in manchen Fällen tritt auch allgemeine secundäre Verbreitung auf entfernte Lymphdrüsen, Lungen und andere Organe ein. Sie bilden selten scharf umschriebene, mit einer Zellhülle umgebene Knoten, sondern meist mehr diffuse

Massen ohne ganz scharfe Grenzen. Nach der Exstirpation kehren sie häufig an der Operationsstelle selbst und in deren Nähe wieder, seltner an entfernteren Stellen. Ihrer äusseren Erscheinung nach sind sie sehr verschieden.

a) Das Plattenepithelialcancroid bildet sich primär vorzugsweise in der äusseren Haut, dann in Schleimhäuten (Oesophagus, Larynx, Rectum, Uterus), fibrösen Häuten (Dura mater) und Knochen, secundär und als fortgesetzte Degeneration kann es fast in allen Organen vorkommen. Es stellt sich dar als knotige Infiltration, welche meist bald Durchbruch nach aussen und Ulceration herbeiführt, so dass in der Mehrzahl der zur Untersuchung kommenden Fälle die Neubildung die Basis eines cancroiden Geschwüres bildet. Die Schnittfläche dieser Epitheliome ist meist saftlos, zuweilen selbst trocken, weisslich, körnig; oft sieht man im graurothen Stroma zahlreiche, dicht an einander gedrängte, rundliche, längliche und cylindrische Körper: die durch Wachsthum makroskopisch gewordenen acinösen Körper; durch starken Druck kann man aus letzteren kleine, weiche, wurstförmige Pfropfe hervorquetschen: die in der Mitte der Acini befindlichen verhornten und verfetteten Zellenlagen. Die Acini sind rund, oval, länglich, einfach oder traubig (I. 7). In jedem kann man zwei Zellenschichten unterscheiden: die äusseren sind klein, mit Kernen versehen, stehen senkrecht zur Peripherie, die inneren sind grösser, concentrisch geschichtet, verhornt und die mittelsten in fettigem Zerfall begriffen, zuweilen auch verkalkt. Durch Zerzupfen bekommt man Plattenepithelien von allen Formen, daneben runde, lange, keulen- und lanzenförmige Zellen mit 1—2 und mehr Kernen; häufig finden sich Zellen, deren Kerne zu grossen runden Kugeln mit hellem Inhalt aufgebläht sind (I. 8. a), oder deren Kerne um sich eine helle, schleimige Substanz ausgeschieden haben, die entweder ohne bestimmte Contour ist (I. 8. b),

oder mit einer scharfen Membran umgeben ist (I. 8. c); seltner sieht man innerhalb einer solchen hellen, kugeligen Blase mehrere Kerne (I. 8. e) und noch seltner wirkliche Zellen. Die aus der Mitte stammenden Zellen sind meist sichelförmig und fettig glänzend (I. 8. d). An den acinösen Körpern sieht man hie und da knospenförmige Auswüchse, hervorgehend aus Theilungen der Zellen der Peripherie (I. 9).

Aeltere Epitheliome zeigen oft eine trockne, harte, bröckelige Schnittfläche, man sieht in der Mitte einen atheromatösen Brei von zerfallener Substanz und wenn diese Veränderung in rundlichen, umschriebenen Knoten vor sich geht, kann die Geschwulst wohl auf den ersten Blick mit einer Dermoidcyste mit festem, in der Mitte zerfallendem Inhalt verwechselt werden.

Manche Epitheliome sind dadurch ausgezeichnet, dass die Zellen sehr bald zu zarten, kernlosen Schüppchen werden, welche, regelmässig geschichtet, der Oberfläche einen weissen, stearin- oder perlmutterähnlichen Glanz verleihen. Diese Geschwülste sind ferner oft dadurch ausgezeichnet, dass sie aus zahlreichen, kleinen und grossen, runden Knötchen zusammengesetzt sind und keine diffuse Verbreitung zeigen (Perlgeschwulst, Virchow; Cholesteatom, J. Müller). Zuweilen zeigt ein Theil eines Epithelioms atheromatösen Zerfall und der andere solche glänzende Knötchen.

Andere Epitheliome weichen dadurch von den gewöhnlichen Formen ab, dass sie zahlreiche vom Fasergerüst ausgehende papillare Auswüchse besitzen, welche mit Plattenepithel bedeckt sind und der Geschwulst ein körniges, condylomähnliches Ansehen giebt. (Papillares Cancroid.)

Zuweilen tritt in einem Epitheliomknoten Verkalkung der Zellen und des Gerüstes ein, oder Verknöche-

rung des Gerüstes und Verkalkung der Zellen; auf diese Weise werden die Knoten zu stein- oder knochenartigen Körpern.

Eine ganz eigenthümliche Varietät des Epithelioms entsteht dadurch, dass die Zellen sehr bald nach ihrer Entstehung vollständig vertrocknen; diese Geschwülste bestehen aus hirsekorn- bis wallnussgrossen runden oder unregelmässig höckerigen Knoten mit weisser, ganz trockner, spröder Schnittfläche und hie und da deutlich geschichtetem Bau. (Hornig-schaliges Cancroid.)

Eine fernere Varietät kommt dadurch zu Stande, dass von den Gefässwänden oder direkt vom Faserstroma aus einfache oder traubige, aus Schleimgewebe bestehende Kugeln und Blasen wachsen; diese Geschwülste zeichnen sich durch ihre gallert-schleimige Oberfläche und Schnittfläche aus. (Schleim-Cancroid.)

Endlich finden sich Epitheliome mit weicher, reichen Milchsaft gebender Schnittfläche und ausgezeichnet durch sehr üppige Zellenbildung; diese Formen bilden den Uebergang zu den Carcinomen.

b) Cylinderepithelialcancroid findet sich in der Schleimhaut des Rectum, Colon und Magens und anderen Organen, bildet wandständige oder ringförmige Geschwülste mit weicher, saftiger, weisser Schnittfläche, welche bald Ulceration der Oberfläche erleiden. Sie sind meist local, doch können sie sich auch secundär auf Lymphdrüsen und die Leber verbreiten, selten auch auf andere Organe. Die secundären Geschwülste haben ganz den Bau der primären und zeigen bei der mikroskopischen Untersuchung grösstentheils Cylinderepithelien in acinöse Körper geordnet (I. 10). Auch hier giebt es Formen mit papillar-zottigen Auswüchsen des Fasergerüstes und Uebergänge zum Carcinom durch üppige Zellenwucherung; diese Uebergangsformen sind sehr häufig, kommen in allen Organen vor und haben meist den

Habitus saftiger Markschwämme (Wagner's Carcinom mit Cylinderzellen).

16. Kern- und Lymphzellengeschwülste.

Die in diese Klasse gehörigen Geschwülste bestehen wesentlich aus Haufen kleiner, ovaler oder runder Kerne, welche höchstens den Umfang eines rothen Blutkörperchens erreichen, und kleiner, unvollkommner, im ausgebildetsten Zustande den Lymphzellen gleicher Zellen.

Diese Geschwülste sind meist nicht local, sondern durch allgemeine chronische oder acute Krankheiten bedingt und bilden die charakteristischen Neubildungen bei Syphilis, Lepra, Rotz, Leukämie, Typhus, Lupus und Tuberkulose. Dieselben treten meist primär vielfach im Körper auf, erreichen stets nur einen geringen Umfang und wirken daher nie durch ihre Grösse, wohl aber durch ihre Zahl nachtheilig und zerstörend.

a. Der syphilitische Knoten, Gummigeschwulst, Syphiloma.

Diese Geschwulst bildet sich in Folge constitutioneller Syphilis in verschiedenen Organen des Körpers. Sie ist meist rundlich, ziemlich scharf umschrieben, aber selten durch eine Zellgewebshülle abgekapselt. Ihr Umfang ist meist gering, meist der einer Erbse oder Haselnuss, selten der einer Wallnuss und nur ausnahmsweise ein noch grösserer. Sie tritt bald als einfach, bald als vielfach in einem Organe auf, zuweilen aber auch als vielfach in verschiedenen Organen zugleich.

Die Consistenz ist meist gering, die Schnittfläche zeigt meist eine grau-röthliche Farbe, ein weiches, drüsig-fleischiges gleichmässiges Gefüge; nicht selten ist die Masse schwammig weich, reich an einem dickflüssigen, aufgelöstem Gummi arabicum ähnlichen, Safte; seltner hat sie

eine fast eiterähnliche Beschaffenheit. Aeltere Geschwülste haben meist ein derbes, trocknes Gefüge, zeigen in der Mitte einen gelben, käsig-bröckeligen Kern oder bestehen ganz aus solcher Masse.

Die mikroskopische Untersuchung der syphilitischen Knoten zeigt als vorwiegende Elemente: kleine, ovale oder rundliche Kerne und kleine, den Lymphzellen ähnliche oder gleiche Zellen; beide Elemente haben nichts Specifisches an sich, sie liegen dicht gedrängt an einander in einem fibrösen Stroma. Bald sind Kerne und Zellen so massenhaft vorhanden, dass das Stroma sehr zurücktritt, bald ist letzteres reichlicher vorhanden. Da sich Kerne und Zellen aus den Bindegewebszellen entwickeln, so liegen sie anfangs jede für sich, später, bei fortschreitender Proliferation, in kleineren und grösseren Gruppen im Bindegewebsstroma; etwas Specifisches aber hat diese Anordnung nicht. Ausser den genannten Kernen und Zellen finden sich häufig auch reichliche Spindelzellen, als Producte der Vermehrung der Bindegewebszellen. Das Stroma ist bald fibrillär, bald homogen, zuweilen sehr weich und fast schleimig. Im letzteren Falle ist dann meist die Lymphzellenbildung vorwiegend, die Geschwulst neigt zum Zerfliessen und bewirkt ulcerösen Zerfall. Feste Geschwülste, welche mehr reich an Kernen und Spindelzellen sind, neigen mehr zur Verschrumpfung, es tritt in ihnen bald Fettmetamorphose und feinkerniger Zerfall ein und nach Resorption des Detritus kann Vermehrung und Heilung erfolgen.

Die syphilitischen Geschwülste kommen am häufigsten in der Haut, im Periost und in den Knochen vor, demnächst häufig in Leber, Lunge, Hoden, Hirn und Hirnhäuten, sehr selten in Milz, Nieren, Thymus, Schilddrüse, Pankreas, Ovarien, Uterus, Herz, Schleimhaut der Verdauungs- und Respirationsorgane.

b) Lepraknoten.

Bei der knotigen Form des Aussatzes (Lepra, Elephantiasis Graecor., Spedalskhed) bilden sich an vielen Stellen des Körpers rundliche Knoten von Erbsen- bis Haselnussgrösse und grösser. Dieselben treten meist in grosser Zahl, zu vielen Hunderten, auf, sind weich oder derb, graulich-gelb, neigen zu Erweichung und ulcerösem Zerfall oder zu Verschrumpfung und Verkäsung und bestehen aus Zellen von der Beschaffenheit der Lymphzellen, welche in eine feinkörnige albuminöse Grundmasse eingelagert sind. Sie entwickeln sich zuerst in der Haut des Gesichtes, der Extremitäten und des Rumpfes, wo sie meist ausgedehnte Zerstörungen bewirken, aber auch unter Narbenbildung heilen können; sie treten ferner in der Haut der Augenlider und der Conjunctiva auf; dann in der Schleimhaut der Wangen, des Gaumens, der Zunge, der Nasenhöhle, des Larynx, der Trachea, Bronchien, des Darmes, Uterus und der Tuben, ferner in Pleura, Pericardium und Peritonäum, dann auch in den Lungen und Lymphdrüsen.

Bei der Lepra anaesthetica bilden sich keine solchen Knoten, aber es bildet sich eine ähnliche Masse als diffuse Infiltration um das Rückenmark, worauf Atrophie und Verhärtung der letzteren, Paralyse, Brand der Haut und Extremitäten mit Abstossung der Enden derselben folgt. Zuweilen kommen übrigens auch Combinationen der Lepra tuberculosa und anaesthetica vor.

Die Lepra kommt in allen Welttheilen vor, in Europa besonders im Südosten, doch hat sie auch im Norden, in Norwegen, ihren Hauptsitz. Sie tritt in jedem Alter, vorzugsweise aber im 10.—20. auf, ist erblich übertragbar, aber nicht contagiös. Heilung ist möglich, tritt aber sehr selten ein; der Tod tritt meist durch Anämie und Atrophie ein, zuweilen durch Meningitis, Pleuritis, Pneumonie und profuse Durchfälle.

c) Tuberkel.

Eine der häufigsten und tödtlichsten Krankheiten ist die Tuberkulose, welche meist von Vater oder Mutter ererbt wird und sich durch viele Generationen fortpflanzen kann, seltner sich spontan entwickelt, aber auch dann gewöhnlich die Bedeutung einer allgemeinen Krankheit hat und nur selten als rein locale Veränderung auftritt. Diese Krankheit hat ihren Namen daher, dass man in den Leichen der daran Gestorbenen in den leidenden Organen zahlreiche, meist kleine Knötchen, Tubercula, sieht, durch welche die normalen Gewebe verdrängt und zerstört werden. Diese Knötchen sind selten grösser als ein Hirsekorn oder Hanfkorn, doch kommen zuweilen auch erbsen- bis haselnussgrosse, ja wallnuss- und hühnereigrosse Knoten vor; sie sitzen einzeln und zerstreut in den Organen oder in Gruppen zusammen; sie sind theils ganz weich, feucht, theils gelb, trocken und bröckelig-käsig. Ausser ihnen sieht man ferner in den Organen diffuse Infiltrationen mit ganz ähnlicher, grauer oder gelber Substanz, aus welcher die Knötchen bestehen, und aus Zerfall derselben und der Knötchen hervorgegangene Höhlen und Ulcerationen. Graue und gelbe Knötchen, ebensolche diffuse Infiltrationen, Cavernen und Geschwüre bilden also den hauptsächlichsten Befund in Leichen Tuberkulöser. Diese Veränderungen nun sind nicht immer Producte desselben pathologischen Processes, es sind nämlich theils Neubildungen, Geschwülste, theils entzündliche Exsudate und Zellenbildungen mit eigenthümlichen Metamorphosen. Zur ganz richtigen und unbefangenen Beurtheilung derselben muss man ferner wissen, dass ähnliche Veränderungen zuweilen auch in Leichen nicht an Tuberkulose Gestorbener vorkommen und daher nicht jedes graue oder gelbe, käsige Knötchen, nicht jede graue oder gelbe käsige Infiltration und Höhle als specifisch tuberculöse Veränderung anzusehen ist. Wie man erst durch

vieljährige genaue, insbesondere mikroskopische Untersuchungen zu diesen Resultaten gekommen ist, so kann auch nur längere Erfahrung und Belehrung am Sectionstisch und Mikroskop ein sicheres Urtheil in diesen Dingen begründen. Manche Punkte werden bei der Tuberkulose der einzelnen Organe in dieser Hinsicht weiter erörtert werden. Hier haben wir es ferner nur mit den durch Neubildung bewirkten Veränderungen zu thun, während die entzündlichen bei der Entzündung ihre Darstellung finden werden.

Die erwähnten Knötchen, Tuberkel, haben meist die Bedeutung von Neubildungen oder kleinen Geschwülsten, sie sind zunächst charakterisirt durch ihren geringen Umfang und die grosse Zahl, in welcher sie sich gleichzeitig in einem Organe entwickeln, und ferner durch ihren feinsten Bau. Die grauen Tuberkel sind stets die jüngsten und bestehen aus kleinen runden und ovalen Kernen und Zellen; meist sind die nackten Kerne überwiegend, die Zellen sind sehr klein, indem sich die Zellenmembran nur wenig um den Kern abhebt. Diese Elemente liegen dicht an einander gedrängt und zwischen ihnen sind nur wenig Fasern und Gefässe des Mutterbodens zu sehen, während sich eignes Stroma und Gefässe in den Tuberkeln nicht bilden. Die Entwicklung dieser primitiven Elemente der Tuberkel geht stets von den Zellen des Mutterbodens aus; meist sind es auch hier die Bindegewebszellen, in welchen sich durch Theilung der Kerne grosse Massen nackter Kerne bilden, welche nach Schwund der Mutterzellenmembran frei werden, oder welche durch Theilung die erwähnten kleinen Zellen produciren; ähnliche Vorgänge finden sich aber auch in den Zellen der Drüsen, in welchen besonders die endogene Kernbildung (II. 9. a) vorwiegt.

Die neugebildeten Kerne (II. 9. a) und Zellen vermehren sich eine Zeit lang durch Theilung sehr rasch, sie drängen sich daher immer dichter an einander. bewirken durch

ihren Druck Verödung der die Tuberkel durchsetzenden und nächst umgebenden Capillaren und führen so ihren eignen Zerfall herbei. Kerne und Zellen schrumpfen allmälig ein, werden trocken, solid und zerfallen endlich in kleine Fragmente und Körnchen (II. 9. b). Zu diesem einfachen körnigen Zerfall gesellt sich häufig auch Fettmetamorphose und so ist das Resultat dieses Vorgangs ein aus Kern- und Zellfragmenten, eiweissartigen und fettigen Körnchen bestehender Detritus (II. 9. c). Sowie diese Veränderungen eintreten, wird der Tuberkel allmälig gelb und trocken und so stellt also das gelbe Knötchen nur eine Metamorphose des grauen dar.

Dieser Zerfall führt nun weiter zu verschiedenen Veränderungen: 1) Der Detritus kann resorbirt werden, es folgt Schwund des Tuberkels mit narbenartiger Einziehung des Mutterbodens an dieser Stelle. 2) Der Tuberkel trocknet ein und bleibt als hartes, hornartiges oder käseartiges Knötchen. 3) Durch Ablagerung von Kalksalzen verkalkt der Tuberkel und wird in eine steinartige Masse umgewandelt; zuweilen entwickeln sich mit den Kalksalzen auch Cholestearinkrystalle. 4) Der Zerfall der Tuberkelmasse zieht den Zerfall des Mutterbodens mit sich, und es entsteht eine kleine, mit Detritus gefüllte, Höhle.

Während der einzelne Tuberkel, dessen Entwicklung und Metamorphosen wir bis jetzt betrachtet haben, nur eines geringen Wachsthums fähig ist, ist die Zahl der einzelnen Tuberkel, welche in einem Organe entstehen, meist sehr beträchtlich. Diese Tuberkeln sitzen bald von einander entfernt im Mutterorgane zerstreut, bald in Gruppen; im letzteren Falle kann man entweder noch die einzelnen, die Gruppe zusammensetzenden Knötchen unterscheiden, oder sie fliessen alle zu einer Masse zusammen und die Veränderung stellt sich dann als grosser umschriebener Knoten oder als diffuse Infiltration dar. Geht in diesen letzteren

nun auch der Zerfall vor sich, so entstehen erst grosse, gelbe Knoten und Infiltrationen und endlich grosse Cavernen und Ulcera.

Tuberkeln entwickeln sich primär bald nur in einem Organe, bald in mehreren zugleich; regelmässig tritt secundäre Verbreitung auf die nächsten Lymphdrüsen und oft auf zahlreiche andere Organe ein, welche bald chronisch, bald acut vor sich geht. Primär bilden sich Tuberkel am häufigsten in den Lungen, Lymphdrüsen, Darmdrüsen und im Larynx, selten in den Genitalien, Harnwegen, im Hirn und in den Knochen; secundär am ersten in Lymphdrüsen und serösen Häuten, seltner in Schleimhäuten, Nieren, Milz, Leber und anderen Organen.

d) Rotzknoten.

Rotzknoten entstehen beim Menschen nur nach vorhergegangener Infection von mit Rotz (Malleus humidus) oder Wurm (Malleus farciminosus) behafteten Pferden. Dieselben sind hirsekorn- bis erbsengross, selten grösser, gelblich, weich, ziemlich scharf umschrieben, aber nie mit einer Zellgewebskapsel umgeben und haben grosse Neigung zu Zerfall und ulceröser Zerstörung. Sie bilden sich meist primär in grosser Anzahl und können sich auch secundär vielfach verbreiten. In den meisten Fällen entstehen sie zuerst in der Schleimhaut der Nasenhöhle, bewirken in derselben isolirte, später confluirende Ulcera und oft ausgebreitete, selbst Knorpel und Knochen betreffende Zerstörungen. Zuweilen zeigen sich Knoten und aus deren Zerfall hervorgehende Ulcera auch in Larynx, Trachea und Bronchien. Secundäre Knoten finden sich in Lymphdrüsen, Lungen, Haut, Muskeln, Milz, Nieren, Darm, den serösen Häuten und Synovialhäuten.

Die histologischen Elemente der Rotzknoten sind kleine den Lymphzellen gleiche Zellen, welche dicht an einander

gedrängt liegen oder eine feinkörnige Intercellularsubstanz zwischen sich haben. Die Zellen gehen aus Proliferation der Bindegewebszellen hervor.

Bei mit Rotz behafteten Menschen finden sich ausser den specifischen Rotzknoten an vielen Stellen des Körpers metastatische Infarcte und Abscesse, diphtheritische Entzündungen und Lymphangioitis.

e) Lupusknoten.

Der Lupus ist charakterisirt durch Neubildung zahlreicher hirsekorn- bis hanfkorngrosser Knötchen, welche aus Kernen und lymphoiden Zellen in feinkörniger Grundsubstanz bestehen und sich im Bindegewebe aus Proliferation der Bindegewebszellen bilden. Dieselben haben eine graubraune Farbe, sind scharf umschrieben, ohne abgekapselt zu sein, und neigen sehr zum ulcerösen Zerfall.

Die Lupusknoten entwickeln sich vorzugsweise in der Haut des Gesichtes, in welcher sie ausgedehnte Zerstörungen hervorbringen können. Sie finden sich in der Haut, ausserdem auch an anderen Stellen des Körpers; ferner kommen sie auch in der Schleimhaut der Nasenhöhle, Mundhöhle, im Gaumen, Pharynx und Larynx vor, überall Ulcera und grosse Zerstörungen bewirkend, welche aber wie die der Haut unter Bildung fibröser Narben heilen können.

f) Leukämische Knoten.

Diese Knoten finden sich in den Leichen Leukämischer; dieselben sind hirsekorn- bis haselnussgross, weiss, weich, zuweilen fast markig und entwickeln sich meist in grosser Anzahl. Sie bestehen aus kleinen Kernen und lymphoiden Zellen und entwickeln sich aus Proliferation der Bindegewebszellen. Am häufigsten kommen sie vor in Milz, Lymphdrüsen, Leber, Nieren; in einzelnen Fällen werden sie gefunden in Pleura, Schleimhaut des Magens,

des Darmes, der Zunge und Trachea. Sie gehen keine weiteren Veränderungen ein und zeigen keine Neigung zu ulceröser Destruction.

g) Typhusknoten.

Bei Typhus abdominalis kommen stets charakteristische Neubildungen vor, welche ihrer Natur nach auch zu den Kern- oder Lympzellengeschwülsten gehören. Sie stellen sich meist in Form hirsekorn- bis hanfhorngrosser weisser, markiger Knötchen dar, die durch Confluenz auch umfangreichere Knoten bilden können, und bestehen vorzugsweise aus kleinen, runden und ovalen, glänzenden Kernen, welche aus endogener Proliferation von Drüsen- oder Bindegewebszellen hervorgehen. Der Hauptsitz der Neubildung ist die Schleimhaut des Ileum und Colon, und in diesen wieder die Peyerschen und Solitär-Drüsen; ausserdem kommt sie in den Mesenterialdrüsen, der Milz und häufig auch in Leber und Nieren vor, wo die Knötchen oft so klein sind, dass sie nur mit Hilfe des Mikroskopes gesehen werden können.

Auch bei Scharlach und anderen Exanthemen kommen ähnliche kleine Knötchen in Leber und Nieren vor.

II. Unorganisirte Neubildungen.

1) Concremente und Steine von kohlensaurem und phosphorsaurem Kalk in physiologischen und pathologischen Geweben, in Exsudaten und Sekreten. (S. Verkreidung.)

2) Atheromatöser Brei aus Kalksalzen, Cholestearinkrystallen und Fettkörnchen. (S. Atheromatöser Process.)

3) Fett als Stearinkörnchen oder Elainkügelchen nach Fettmetamorphose, als flüssige oder krystallinische (nadel-

förmige discrete oder büschelförmig gruppirte Margarinkrystalle) Massen nach Brand.

4) Cholestearinkrystalle ausser in Begleitung von Fett und Kalksalzen auch isolirt als Residuum von Exsudaten und Cysteninhalt.

5) Steine aus specifischen Bestandtheilen von Drüsensekreten zusammengesetzt: Harnsteine, Gallensteine.

6) Concremente von harnsaurem Natron in den sogenannten Gichtknoten; sie bilden meist gelblichweisse, hie und da ziegelroth gesprenkelte, weiche, an der Luft erhärtende Massen, welche unter dem Mikroskop Krystallbüschel von harnsaurem Natron zeigen.

III. Die Bildung von Wasser und Luft.

1. Wasser.

Eine wasserhelle Flüssigkeit mit den physikalischen und chemischen Eigenschaften des serösen Exsudates (s. unten) kommt ausser bei Entzündung vor als Grundlage der Wassersucht, Hydrops, der serösen Säcke und anderer geschlossener Räume und des Oedems der parenchymatösen Organe.

Die hydropische Flüssigkeit sammelt sich bald allmälig an, bald rasch, ihre Menge ist gering oder bedeutend, sie bleibt oder wird allmälig oder rasch wieder resorbirt. Sie ist bald farblos, bald gelblich, grünlich, roth, braun, schwarz gefärbt durch beigemischte Fettkügelchen (aus den durch Fettmetamorphose zu Grunde gegangenen Epithelien der serösen Häute), Blutkörperchen oder Pigment.

Die ödematöse Flüssigkeit füllt die Interstitien und kleinsten Hohlräume der Gewebe, welche daher mit Wasser mehr oder weniger getränkt erscheinen, angeschwollen und

teigig weich sind. Ihre Erscheinungsweise ist wie die des Hydrops.

Die Wasserbildung wird bedingt: 1) durch mechanische Hyperämie oder überhaupt Behinderung des Rückflusses des Venenblutes; sie ist allgemein, wenn die Behinderung vom Herzen, lokal, wenn dieselbe von einzelnen Venen ausgeht; 2) durch Hydrämie bei Krankheiten der Nieren, welche deren Funktionen behindern, bei chronischen Krankheiten, welche die Blutbildung beeinträchtigen und Marasmus herbeiführen; 3) durch behinderte Thätigkeit der Lymphgefässe.

2. Luft.

a) Gasbildung durch Zersetzung von Exsudaten, Brandjauche.

b) Abnorme Vermehrung der im Normalzustande gebildeten Darmgase.

c) Retention dieser Darmgase, oft mit gleichzeitiger Vermehrung derselben.

d) Eindringen der Luft von Aussen oder von der Lunge oder vom Tractus intestinorum aus durch Wunden und Perforationen.

e) Spontane Luftbildung im Blut, in serösen Säcken und Schleimhäuten findet nach einigen Beobachtungen nicht unwahrscheinlich in seltenen Fällen statt.

B. Die pathologische Rückbildung.

(Die Altersveränderungen, Entartungen, Degenerationen, Metamorphosen, Erweichung, Necrosirung, Brand.)

1) **Altersveränderungen** sind solche, welche im hohen Alter als Rückbildung: Atrophie, fettige Entartung, Verkalkung u. s. w. in vielen Organen auftreten. Bis zu einer gewissen Grenze sind sie normale Erscheinun-

gen, zuweilen aber übersteigt die Rückbildung das gewöhnliche Maass oder tritt vorzeitig ein und kommt so in das Gebiet der Pathologie. Es gehören hierher: die senile Atrophie des Nervensystems, des Bewegungsapparates, der Lungen und Luftwege, der Leber und Milz, der Hoden, Ovarien und des Uterus, Fettbildung und Verkreidung im Gefässsystem, in Drüsen, Knorpeln. (S. spec. path. Anat.)

2) **Metamorphosen** (Entartungen, Degenerationen) sind solche Veränderungen, welche eine Rückbildung, theilweise oder totale, bleibende Umänderung der chemischen Zusammensetzung, der Textur und dadurch auch der Funktion und Entwicklung der Gewebe und Organe bewirken. Sie kommen vor an physiologischen und pathologischen Geweben, Sekreten und Exsudaten.

Die Rückbildung ist bedingt durch Auftreten neuer Substanzen in den Gewebstheilen, welche deren weitere Ernährung und Entwicklung hindern oder selbst ihren völligen Untergang herbeiführen. Die neuen Substanzen gehen aus chemischen Umwandlungen (Metamorphosen) der normalen Bestandtheile der Gewebe hervor oder treten von Aussen ein und verdrängen die letzteren. Der Zusammenhang der Gewebe bleibt erhalten oder es tritt Zerfall und Resorption ein. Der Vorgang ist bald rein local, bald die Folge allgemeiner Veränderung der Ernährung und Blutbildung.

a) Fettmetamorphose.

Die Produkte derselben sind theils die gewöhnlichen Fette oder Lipyloxydsalze, Margarin, Elain, theils Cholestearin.

1) Das gewöhnliche Fett zeigt sich meist in Form von festen Körnchen oder Tropfen, welche beide durch ihren starken Glanz und ihre dunkle Contour unter dem Mikro-

skope leicht zu erkennen sind (II. 11. 12), seltner kommen nadel- oder garbenförmige Fettkrystalle vor (IV. 9).

A. Die Fettbildung in den Gewebstheilen ist ein localer Vorgang, bestehend in Umbildung der normalen Bestandtheile und der zur Ernährung neu aufgenommenen Stoffe in Fett. Das Resultat ist Zerfall der Gewebstheile in eine Masse feiner Fettkörnchen, welche resorptionsfähig sind, daher in letzter Reihe: Schwund und Verschrumpfung.

Diese Fettmetamorphose tritt ein nach allen Störungen der normalen Ernährung, insbesondere durch Behinderung der Circulation, der Innervation, durch Infiltration der Theile mit Exsudat und Extravasat. Sie betrifft Zellen, Fasern, Membranen und Grundsubstanzen; es treten erst nur wenig feine Fettkörnchen auf, dann immer mehr, bis sie dicht an einander liegen, die Zellen werden dadurch in kugelige Aggregate von Fettkörnchen verwandelt, Körnchenzellen, Kern und Membran gehen ebenfalls im Fett unter und endlich bleibt nur noch ein Körnchenhaufen, welcher endlich aus einander fällt (I. 3). Mit blossem Auge erkennt man die Veränderung an der durch sie bewirkten weissen oder gelblichen Farbe der Gewebe.

Sie betrifft 1) alle normalen Gewebe, theils als selbstständige Veränderung, theils als Theilerscheinung von anderen Processen: Entzündung, Blutung, Neubildung; 2) alle neugebildeten Gewebe; 3) Exsudate und Extravasate, und bewirkt, ausser der erwähnten Entfärbung des Theils, Resorption, Verödung, Verhärtung oder auch Erweichung derselben. Einmal mit Fettkörnchen gefüllte Gewebe zerfallen stets und erhalten nie ihren normalen Zustand wieder.

B. Die Fettbildung in den Zellen ist Folge allgemeiner Veränderungen der Ernährung und Blutbildung, das Fett wird vom Blute aus in die Zellen abgelagert in Form kleiner und grosser Tropfen, welche meist unter einander zusammenfliessen; das Resultat ist Füllung der Zellen mit Fett

bis zur vollständigen Umwandlung in eine Fettzelle, ohne dass hierauf nothwendig Untergang der Zelle folgen müsste. Dieser Vorgang findet sich vorzugsweise in den Leberzellen (II. 12) und in den Bindegewebszellen (II. 4) und ist meist Folge von Ueberhäufung des Pfortaderblutes oder des gesammten Körperblutes mit Fett. Das in den Zellen abgelagerte Fett kann unter Umständen auch wieder in das Blut aufgenommen werden und die Zellen können dann in ihren früheren Zustand zurückkehren; zuweilen gehen aber die fettig infiltrirten Zellen zu Grunde.

Von der eigentlichen Fettmetamorphose ist diejenige Veränderung zu unterscheiden, bei welcher die Gewebstheile selbst nicht fettig entarten, sondern nur durch zwischen ihnen massenhaft neugebildete Fettzellen verdrängt werden: interstitielle Fettentartung. Die Fettzellen entwickeln sich aus Bindegewebszellen, der Vorgang ist allgemein verbreitet und ist Folge allgemeiner Veränderungen der Ernährung und Blutbildung (Fettsucht, Polysarcia) oder ist local auf einzelne Organe und Regionen beschränkt.

2) Das Cholestearin kommt stets in Form rhombischer Tafeln vor (IV. 11), welche nur selten so schmal werden, dass sie sich der Nadelform nähern. Diese Krystalle bilden sich ausserordentlich häufig in allen Theilen, in welchen kein regelmässiger Stoffwechsel stattfindet und die daher ihrem Zerfall entgegengehen; ihre Anwesenheit ist deshalb stets ein Zeichen von Rückbildung. Sind sie in geringer Menge vorhanden, so kann man ihre Anwesenheit mit blossen Augen nicht erkennen, in grösserer Menge aber sind sie leicht durch den glimmerartigen Glanz zu erkennen. Sie finden sich selten rein, indem meist neben ihnen in Folge der Rückbildung Fettkörnchen, eiweissartige Körnchen, zuweilen auch Kalk- und Pigmentkörnchen gefunden werden. Am häufigsten kommt das Cholestearin vor: in abgesackten serösen oder fibrinösen Exsudaten, im

zerfallenden Inhalt alter Cysten, insbesondere solcher mit dermoider Wand und epithelialem und fettigem Inhalt, in zerfallenden Verdickungsschichten der Innenhaut der Arterien (sog. atheromatöser Process), in alten käsigen Tuberkeln. Ausserdem bildet das Cholestearin den Hauptbestandtheil der meisten Gallensteine.

b) Verkalkung, Verkreidung.

Verkreidung oder Verkalkung, Umwandlung der Theile in kreidige oder steinharte, knochenharte und knochenähnliche Massen, Steine, Concremente, kommt im Körper sehr häufig vor, ist bedingt durch Freiwerden von Kalksalzen der Gewebe oder der in dieselben eingeführten parenchymatösen Flüssigkeit. Die Kalksalze (kohlensaurer und phosphorsaurer Kalk) treten in Gestalt sehr kleiner Körnchen oder Kügelchen auf, die allmälig zu grösseren, unregelmässigen Körnern und in den festesten Gebilden dieser Art zu einer homogenen glänzenden, splitterig brüchigen Masse confluiren. Sie sind in Salzsäure löslich und nach ihrem Verschwinden bleiben die organischen Theile zurück (II. 14).

Die Verkalkung bewirkt stets völligen Untergang der Theile, denn wenn auch ihre Form erhalten bleibt, so hebt doch die Infiltration mit Kalk das Leben und die Funktionen auf. Die Verkalkung ist stets Folge veränderter Ernährung, findet sich allein oder neben Fettmetamorphose und körnigem Zerfall. Die zu Grunde liegende Ernährungsveränderung ist meist lokal, beruhend in Behinderung der Circulation, in Exsudation, Blutung u. s. w., oder sie ist allgemein und beruht auf übermässiger Aufnahme von Kalksalzen in das Blut; letzterer Vorgang kommt hauptsächlich bei solchen Knochenkrankheiten vor, bei welchen die Knochensubstanz untergeht und die Salze in's Blut aufgenommen werden; reichen die gewöhnlichen Wege zu ihrer Aus-

scheidung und Entfernung nicht hin, so werden sie dann in die Gewebstheile verschiedener Organe, z. B. Lungen, Magenschleimhat, deponirt. (Kalkmetastase, Virchow.)

Die Verkalkung findet sich 1) in Sekreten der Drüsen, im schleimigen Inhalt ihrer Ausführungsgänge, im Schleim der Schleimhäute überhaupt, es bilden sich kleinere oder grössere Steinchen von gleichmässigem oder geschichtetem Bau, die Veränderung ist bedingt durch Veränderungen der Sekrete, Stagnation derselben und des Schleimes, Verunreinigung derselben mit Exsudaten, fremden Körpern; hierher gehören Steine in Tonsillen, Darm, Speicheldrüsen u. s. w., 2) in Exsudaten und Extravasaten, 3) in physiologischen und pathologischen Geweben. Hierher gehören die Verkalkungen und scheinbaren Verknöcherungen seröser Häute und fibröser Kapseln, von Gefässen, Sehnen, Bändern, Pseudomembranen, Eiter, Tuberkel, Fibroiden u. s. w.

c) Speckige oder amyloide Entartung.

Das Produkt dieser Entartung ist ein eigenthümlicher Stoff, dessen chemische Beschaffenheit noch nicht vollständig bekannt ist und dessen Anwesenheit bis jetzt allein durch seine Reaction auf Jod und Jod-Schwefelsäure mit Sicherheit erkannt und bestimmt werden kann.

Wird dieser Stoff in grösserer Menge in die Organe abgelagert, so erscheinen dieselben geschwollen, mit einer hellen, grauen, graugelblichen oder grauröthlichen Substanz infiltrirt und auf der Schnittfläche glatt, etwas trocken und eigenthümlich glänzend (speck- oder auch wachsähnlich, daher die Namen: speckige Entartung, Wachsentartung).

Bei der mikroskopischen Untersuchung erscheinen alle entarteten Theile vergrössert und mit einer durchaus homogenen, farblosen, hellen Substanz durchsetzt, welche meist einen ziemlich starken Glanz hat. Setzt man zu dieser

Jod, so färbt sie sich nicht wie stickstoffhaltige Substanzen braun, sondern sie bleibt entweder farblos oder nimmt eine eigenthümliche rothe Farbe an, seltner eine blauliche; setzt man zu der nach einfachem Jodzusatz farblos gebliebenen Substanz noch Schwefelsäure zu, so färbt sie sich lila, blauroth, blauschwarz, rein blau oder violett und behält diese Farbe längere oder kürzere Zeit, bis sie allmälig erblasst und schwindet, womit auch die Gewebstheile selbst zerfallen. Da Cholestearin eine ähnliche Reaction auf Jod und Schwefelsäure zeigt und auch die chemische Analyse darauf hinzudeuten schien, betrachtete H. Meckel diesen Stoff als eine dem Cholestearin verwandte Substanz. Virchow fasste mehr die Aehnlichkeit der Reaction der pflanzlichen Cellulose und des Amyloides in's Auge und glaubte, dass die fragliche Substanz diesen verwandt sei. Friedreich und Kekulé fanden bei der chemischen Untersuchung in einem Falle sehr reichen Stickstoffgehalt; demnach würde die Substanz vielleicht doch den eiweissartigen Körpern zuzurechnen sein, wenn auch der Mangel der braunen Färbung durch Jod dagegen zu sprechen scheint. Entscheidung kann nur durch vielfache chemische Analysen gebracht werden, da einzelne Reactionen nie absolute Sicherheit geben können. Gegen die gewöhnlichen mikroskopischen Reagentien verhält sich die Substanz weder fett- noch amyloidähnlich, sondern mehr eiweissartig, in Wasser bleibt sie lange unverändert, in Essigsäure ebenfalls oder quillt etwas auf und wird glänzender, in caustischen Alkalien schwindet sie, in Glycerin wird sie etwas heller, erhält sich aber sehr lange, in Aether bleibt sie unverändert.

Die Ablagerung der Substanz geschieht in der Regel in die Gewebstheile selbst, nicht zwischen dieselben, am häufigsten in Zellen, welche ihren gewöhnlichen trüben, feinkörnigen Inhalt verlieren und statt dessen die helle,

homogene, glänzende Substanz aufnehmen und dabei meist beträchtlich grösser werden (II. 13. b). Die Kerne gehen dabei zu Grunde, meist später auch die Zellmembran und es pflegen dann die aus den Zellen hervorgegangenen glänzenden Körper in kleinere Fragmente zu zerfallen. Zuweilen lagert sich die Substanz schichtweise in einer Zelle oder um eine schon entartete Zelle ab und es entstehen so concentrisch geschichtete Körper, welche viel Aehnlichkeit mit Stärkekörperchen haben (Corpuscula amylacea II. 13. c).

Am häufigsten kommt die speckige Entartung vor in den Nieren, der Milz und Leber, demnächst in den Lymphdrüsen und Darmfollikeln, in einzelnen Fällen auch in anderen Drüsen; die Ablagerung geschieht in die Drüsenzellen, die Wandungen der kleinen Gefässe, insbesondere der Arterien, seltner in die homogenen Membranen der Drüsen und die Grundsubstanz des Bindegewebes. Ferner entarten häufig die kleinen Gefässe der Gekröse, der Schleimhaut des Tractus intestinalis; in einzelnen seltnen Fällen sah man auch Entartung des Uterus, der Herzmuskeln, einzelner Knorpelstellen. Ein sehr gewöhnlicher Befund sind Corpuscula amylacea im Nervensystem bei Altersatrophie und Degeneration.

Die Ablagerung dieser Substanz ist meist Folge gestörter Ernährung und Blutbildung durch schwere chronische Krankheiten: Syphilis, Hydrargyrose, Tuberkulose, Caries, entzündliche Nierenentartung, Herzfehler, Krebskachexie u. s. w. Zuweilen soll sich diese Substanz auch primär im Blute bilden können und ihre Ablagerung in den Nieren, der Milz, Leber u. s. w. dann eine selbstständige Krankheit darstellen.

d) Schleim- und Colloidmetamorphose.

Diese Metamorphose beruht auf Ablagerung von mucinhaltigen Substanzen in Zellen, welche gewöhnlich einen

feinkörnigen, eiweissartigen Inhalt haben. Genauere chemische Analysen dieser Substanzen fehlen noch.

Diese Substanzen werden nur in Zellen abgelagert und bewirken in denselben eine ganz ähnliche Veränderung wie die Amyloidsubstanz; die Zellen werden grösser, verlieren ihren feinkörnigen, trüben Inhalt und werden mit einer hellen, homogenen, matt glänzenden Substanz gefüllt, während der Kern allmälig schwindet (II. 15). Die mikrochemische Untersuchung zeigt leicht die wahre Natur dieser hellen, glänzenden Körper; erleiden sie durch Jod und Schwefelsäure blaue oder violette Färbung, so gehören sie der Amyloidsubstanz an; schwinden sie in Essigsäure mit oder ohne Zurücklassung eines Kernes, so gehören sie dem Eiweiss an; bleiben sie in Essigsäure unverändert, ziehen sich zusammen oder bildet sich in verdünnter Essigsäure ein Niederschlag in ihnen, der sich in starker wieder löst, so gehören sie dem Schleim an.

In anderen Fällen werden diese Substanzen vorzugsweise im Kerne abgelagert, dann bläht sich dieser zu einer grossen Kugel mit hellem Inhalt auf (I. 8. a); — in anderen bilden sie im Zelleninhalt umschriebene kugelige Massen ohne Membran, welche allmälig den normalen Inhalt verdrängen (I. 5. b); — zuweilen werden sie vorzugsweise in der Peripherie des Kernes abgelagert und umgeben diesen wie einen hellen Hof (I. 8. b); — endlich können sie auch um Zellen, die von Kapseln umgeben werden, abgelagert werden, so dass die Zellen in eine helle, glänzende Kugel eingeschlossen erscheinen (I. 8. f).

Erleiden viele Zellen in einem Organe die beschriebenen Veränderungen, so zeigt sich an dieser Stelle eine schleimige, leimartige (daher der Name Colloid), oder gallertartige, helle, farblose Substanz, mit welcher die Organe infiltrirt erscheinen.

Diese Metamorphose ist stets ein localer Vorgang und

findet sich vorzugsweise in Drüsenzellen, so z. B. in der Schilddrüse, den Lippendrüsen, den Drüsen der Uterusschleimhaut; es wird dadurch ein Follikel in einen cystenartigen Körper mit colloidem oder schleimigem Inhalt verwandelt oder nachdem die Zellen sämmtlicher Acini die Metamorphose eingegangen sind, bleibt nur ein alveolares Fasergerüst, dessen Maschenräume mit Colloidkugeln gefüllt sind, zurück; letztere können später auch unter einander zu einer homogenen Substanz zusammenfliessen.

Ausserdem findet sich diese Metamorphose auch in neugebildeten Zellen, theils als zufällige Erscheinung an einzelnen Zellen, z. B. in Krebszellen, Epitheliomzellen, theils über alle Zellen verbreitet und so den Charakter der ganzen Neubildung verändernd; so bilden sich Cysten mit schleimigem und colloidem Inhalte durch Metamorphose ihrer Zellen und im Alveolarcancroid erhalten die Zellen erst nach Aufnahme von Colloidsubstanz ihre letzte Ausbildung.

In den entarteten Zellen sowohl, als in der durch ihr Zerfliessen gebildeten freien Colloid- oder Schleimmasse kann später Fettmetamorphose, Cholestearinbildung und zuweilen auch Verkalkung eintreten und so die Substanz untergehen. In manchen Fällen gehen auch weitere chemische Metamorphosen in den Substanzen vor sich und so können sie z. B. allmälig aus dem zähen, schleimigen, gallertigen Zustand in einen wässerigen, serösen übergehen.

e) Pigmentbildung.

Der pathologische Farbstoff, Pigment, besteht aus einer gelben, braunen, rothen oder schwarzen Substanz, welche sich stets aus Blutfarbstoff entwickelt und in Form von Körnchen oder Krystallen erscheint.

Die Pigmentkörnchen sind meist sehr klein, rundlich oder eckig und haben die oben angegebenen Farben; sie

liegen entweder einzeln und zerstreut oder bilden kleine und grössere Conglomerate.

Die Pigmentkrystalle haben in der Regel die Form dicker rhombischen Säulen (IV. 10), sind bald so klein, dass sie nur bei starken Vergrösserungen sichtbar sind, bald so gross, dass man sie fast mit blossem Auge erkennen kann. Nach ihrer Farbe zerfallen sie in zwei Arten; die gewöhnlichsten sind rothe, ziegelrothe oder dunkler braunrothe (Hämatoidinkrystalle), ausgezeichnet durch ihre scharfen Contouren und starken Glanz; die seltneren, welche nur bei vielfachen Untersuchungen hie und da einmal zur Beobachtung kommen, sind die schwarzen, welche oft fragmentarisch und unregelmässig contourirt sind (Melaninkrystalle). Ausserdem kommen auch noch nadelförmige Pigmentkrystalle vor, für sich oder mit den rothen gemischt, die Nadeln sind gelbroth gefärbt, sehr zart, meist in Büschel- oder Pinselform gelagert (IV. 14).

Das schwarze Pigment in Körnchen- und Krystallform ist sehr reich an Kohlenstoff und meist gegen Säuren und Alkalien ganz unempfindlich, nur einzelne Formen werden durch Mineralsäuren verändert und roth gefärbt. Das rothe Pigment wird durch kaustische Alkalien allmälig zerstört und entfärbt; Mineralsäuren bewirken zunächst eine schöne dunkle Purpurfarbe, dann breitet sich ein eben solcher Saum um Körnchen und Krystalle aus und allmälig blasst die Farbe ab und Alles verschwindet; zuweilen tritt nach Zusatz von Mineralsäuren ein ähnliches Farbenspiel wie beim Gallenfarbstoff auf, auf die purpurrothe oder braune Farbe folgt grün, blau, violett und gelb, worauf die Färbung schwindet.

Die Pigmentbildung aus dem Blutfarbstoff geht meist so vor sich, dass der letztere, allein oder von anderen Bestandtheilen der Blutkörperchen begleitet, aus den rothen Blutkörperchen austritt und als schwach gelblich gefärbte

Flüssigkeit die Theile imprägnirt und sich dann allmälig in Pigment umbildet. Es können alle normalen Gewebstheile: Zellen, Fasern, Membranen, Grundsubstanzen durch Imprägnation mit Blutfarbstoff pigmentirt werden, ebenso aber auch alle neugebildeten Gewebe und selbst Exsudate und Extravasate. In Zellen wird zunächst der Inhalt gleichmässig gelblich gefärbt, der Kern bleibt ungefärbt oder nimmt auch an der Färbung Theil, zuweilen beschränkt sich die letztere auf ihn; die Anfangs hellgelbliche Farbe wird allmälig dunkler, gelbröthlich und später folgt nun der Uebergang des Pigmentes in den körnigen Zustand. Es bilden sich erst nur wenige kleine Körnchen, allmälig nehmen dieselben an Zahl zu, und wenn fortwährend neuer Blutfarbstoff zugeführt wird, kann endlich die ganze Zelle mit Pigmentkörnchen gefüllt und nach Untergang der Membran in eine aus Pigmentkörnchen bestehende Kugel umgewandelt werden (I. 5). Ganz analog ist der Vorgang in anderen Theilen; Krystalle bilden sich erst später, selten in Zellen, meist in Extravasaten und Grundsubstanzen.

Ausserdem können sich Pigmentkörnchen zuweilen auch direkt aus rothen Blutkörperchen bilden, indem dieselben einschrumpfen, solid und hart werden und der Farbstoff in ihnen allmälig in Pigment übergeht.

Die Pigmentneubildung in normalen Geweben ist stets Folge von Hyperämie, Hämorrhagie oder Stagnation von Blut; sie ist daher kein primär selbstständiger Process und nur im Zusammenhang mit den zu Grunde liegenden Vorgängen richtig zu würdigen. Findet man z. B. Stellen gewisser Organe verödet, verhärtet und gleichmässig schwarz gefärbt, so ist nicht die Pigmentbildung dasjenige, was diese ganze Veränderung hervorrief, sondern eine Hämorrhagie, entzündliche Infiltration, Blutstockung u. s. w. und die Pigmentbildung ist nur ein Ausgang dieser Processe.

Die Färbung, welche die Organe durch das Pigment erleiden, ist theils braun, roth, rothgelb, ziegelfarbig, theils schwarz; am lebhaftesten ist die Farbe da, wo sich Krystalle gebildet haben.

In Form von Geschwülsten kommt das Pigment nicht vor, es können aber verschiedene Geschwülste durch Pigmentbildung in ihren Gewebstheilen braun oder schwarz gefärbt werden. So giebt es eine Varietät des Carcinoms und Sarkoms, welche durch ihre braunschwarze Färbung ausgezeichnet ist, das Pigment hat hier seinen Sitz in den Zellen und hieran kann man bei der mikroskopischen Untersuchung die Natur der Geschwulst leicht bestimmen; doch muss man hierbei berücksichtigen, dass in manchen Fällen die Pigmentbildung so mächtig wird, dass fast alle Zellen in Pigmentkörnchenhaufen verwandelt werden und man daher scheinbar eine nur aus einem Fasergerüst und Pigment bestehende Neubildung vor sich hat; solche Befunde haben zu der falschen Annahme Veranlassung gegeben, dass es Geschwülste gäbe, in denen das Pigment den primären, selbstständigen und wesentlichen Theil der Neubildung bilde, also reine Pigmentgeschwülste. Ferner kommt Pigmentirung auch noch in Fibroiden und dem Faserstroma anderer Tumoren in Folge zufälliger Blutungen vor.

3) **Vertrocknung, trockner Zerfall** (käsige Metamorphose, Tuberkulisirung). Diese Form der Rückbildung ist sehr häufig, theils allein, theils combinirt mit Fettmetamorphose und Verkalkung; sie tritt, ausser in normalen Geweben, auch in neugebildeten ein, insbesondere häufig in Carcinomen, Tuberkel, Eiter und ist meist Folge einer Behinderung der Erneuerung parenchymatöser Flüssigkeit der Gewebe durch Obliteration der Gefässe, Infiltration der Theile mit amorphen Exsudaten u. s. w. Die betreffenden Theile, z. B. die Zellen, schrumpfen ein, werden solid,

unregelmässig höckerig, zerfallen in kleinere Fragmente oder werden zu harten hornartigen Massen; sie erscheinen daher dem blossen Auge trocken, bröckelig, käsig, gelb oder überhaupt entfärbt. Tritt gleichzeitig Bildung von Fettkörnchen und Cholestearinkrystallen ein, so zerfällt Alles in einen bröckeligen Brei, Grützbrei, Atherom (atheromatöser Zerfall).

4) **Brand, Nekrosis, Gangraena,** Absterben der Theile mit folgender Verwesung, Fäulniss, ist häufig; der Vorgang selbst, die anatomischen und chemischen Veränderungen an den Organen sind verschieden je nach der Ursache, dem Bau und der Mischung der Theile, der Lage derselben, der Temperatur, der Einwirkung von Luft und Wärme.

Der Brand der Weichtheile ist bedingt 1) durch Verminderung und gänzliche Entziehung des Blutzuflusses; dieser Umstand tritt bald allmälig ein, das Absterben der Theile geht langsam vor sich und erreicht erst spät den höchsten Grad; bald erfolgt er rasch, es sterben plötzlich grössere Partieen ab, die Zersetzung und der Zerfall geht schnell von statten; 2) durch mechanische Zertrümmerung der Theile, durch welche die Blutgefässe und Nerven zerstört oder der physikalische Zusammenhang der Theile aufgehoben werden; 3) durch Erfrierung oder Verbrennung direkt, wenn sie im höchsten Grade statt finden, indirekt durch Entzündung; 4) durch Entzündung, indem die Gewebe entweder mit diphtheritischen Exsudaten als Schorfe absterben oder in verjauchenden Exsudaten zerfallen; 5) durch Contact mit in Verwesung begriffenen Theilen; diese sind bald im Körper gebildete, z. B. Darmcontenta, oder zufällig in denselben eingebrachte, bald von mit Brand behafteten Menschen oder Thieren übertragene Stoffe; 6) durch

Einwirkung chemischer Agentien, Säuren, Alkalien u. s. w. direkt oder durch Entzündung.

Die durch Brand bedingten Veränderungen stellen sich dar *a*) als trockner Brand, Mumificirung, die Theile erhalten eine braune oder schwarze Farbe, schrumpfen ein und bilden endlich eine hornartig harte oder kohlenartig bröckelige Masse; *b*) als feuchter Brand, die braun, schwarz, schwarzgrün gefärbten Theile werden mit einer missfarbigen Flüssigkeit durchfeuchtet, lösen sich allmälig in eine schmierige, breiige oder dünnflüssige, höchst übelriechende Masse auf; *c*) als Brandschorf, der entweder mit diphtheritischem Exsudate abgestorbene, eine weisslich-gelbe, trockene Masse bildende Theile, oder kleine, circumscripte, spontan brandig abgestorbene Massen in lebenden Theilen darstellt.

Die mikroskopische Untersuchung zeigt, dass die normalen Gewebstheile allmälig ihre normale Färbung und Gestalt verlieren, anfangs wolkig getrübt werden, später in kleine Partikelchen und Molecüle aus einander fallen; zuerst zerfallen die Zellen, insbesondere die Blutkörperchen und Fettzellen, der Blutfarbstoff breitet sich diffus überall hin aus, zersetzt sich auch, oder dient als Basis zu Pigmentbildung, das Fett fliesst aus den Zellen, wird zersetzt oder krystallisirt. Auch die Drüsenzellen und Epithelien zerfallen rasch, dann folgen die Muskeln und Nerven, länger halten sich das Bindegewebe und die Knorpel, am längsten das elastische Gewebe und die Knochen. Als mikroskopische Objecte sieht man hauptsächlich Körnchenmassen aus zerfallenen Gewebstheilen, dann Fettkörnchen aus Fettmetamorphose, Pigmentkörnchen, Fettkugeln und Fettkrystalle aus zerfallenen Fettzellen, Krystalle von in der Jauche gebildeten Salzen: Tripelphosphate (IV. 5), schwefelsaurer und kohlensaurer Kalk, Kochsalz, Salmiak. Hierzu kommen noch: Infusorien, Algen und Pilze.

Die chemische Untersuchung ergiebt die gewöhnlich bei Verwesung vorkommenden Stoffe: Buttersäuren, Kohlenwasserstoff, Ammoniak, Schwefel- und Phosphorwasserstoff, Schwefeleisen, Verbindungen, die theils die Entfärbung, theils den üblen Geruch der brandigen Gewebe erklären.

Bewirkt der Brand nicht durch ausgebreitete Zerstörungen den Tod, so kann Heilung der Theile nach Resorption oder Elimination der brandigen Massen erfolgen; Resorption ist nur bei flüssigen Massen möglich, Elimination erfolgt nach allmäliger Trennung des Todten vom Lebenden durch Entzündung und Eiterbildung an der Grenze, die brandige Partie wird nach Aussen entleert und es erfolgt Vernarbung.

C. Die Entzündung.

Die Entzündung ist ein durch Reizung bewirkter, in einer eigenthümlichen quantitativen und qualitativen Steigerung der localen Ernährungsvorgänge beruhender Process.

Die Grundphänomene der localen Ernährung sind: Saftströmung, Anbildung und Rückbildung; als Steigerung derselben zeigen sich als entzündliche Grundphänomene: Congestion, Exsudation, Neubildung und Degeneration.

Die Reizung bewirkt bald eine gleichmässige Steigerung aller Vorgänge, bald eine vorwiegende des einen, während die anderen minder betroffen oder erst secundär in den Process hineingezogen werden. Die entzündlichen Vorgänge selbst können in ihrem Wesen nur erkannt werden, wenn sie in den feinsten Gewebstheilen, insbesondere den Zellen, verfolgt werden, da mit blossem Auge nur ein Theil derselben, und von diesem nur die gröbsten und augenfälligsten erkannt werden können, als da sind: Hyperämie und Exsudation, welche daher viele Jahre lang fälschlich für die alleinigen und specifischen Grundphänomene der Entzündung gehalten worden sind, so wie man in noch älteren

Zeiten durch die 4 Cardinalsymptome „rubor, tumor, calor, dolor“ die Entzündung charakterisiren zu können glaubte. Ferner muss man die entzündlichen Vorgänge gleichmässig in allen Organen und Geweben des Körpers verfolgen, da sie je nach den verschiedenen Ernährungsverhältnissen derselben sich sehr verschieden gestalten können; ganz fehlerhaft ist es daher, das, was man an einem Organe sieht, z. B. der Haut, oder der Conjunctiva, oder der Schwimmhaut des Frosches, ohne Weiteres auf alle Organe übertragen zu wollen. Endlich muss auch die Natur der Reizung berücksichtigt werden, da nach dieser sich auch die Natur der Entzündung richtet. Im Folgenden kann nur eine kurze Uebersicht der hauptsächlichsten allgemeinen entzündlichen Vorgänge gegeben, und es muss das daraus gewonnene Bild durch Betrachtung der Entzündungen der einzelnen Organe im speciellen Theile ergänzt werden.

Den Verhältnissen der Saftströmung nach zerfallen die Gewebe und Organe in zwei Arten, nämlich in solche, in welchen zwischen den Gewebstheilen ein mehr oder weniger reiches Netz von Capillaren befindlich ist, und in solche, in welchen das eigentliche Parenchym keine Capillaren enthält und dasselbe erst an seinen Grenzen von solchen umgeben ist, wie z. B. die Knorpel und die Cornea. Der wesentliche Unterschied zwischen beiden ist der, dass bei den ersteren der Weg der Saftströmung von den Blutgefässen in die Elemente der Organe und zurück sehr kurz, bei den zweiten verhältnissmässig lang ist und in ihnen daher die Zellen als Vermittler der Saftströmung und Ernährung von grösserer Bedeutung sind.

Am einfachsten gestalten sich die entzündlichen Veränderungen in gefässlosen Theilen; in diesen bemerkt man zuerst als Folge der Steigerung des Zuflusses von Plasma eine Schwellung der Zellen durch Vermehrung ihres Inhaltes; aus den Blutgefässen tritt eine grössere Menge von

Flüssigkeit aus, als zur normalen Ernährung gehört; dieselbe — das Exsudat — wird vorzugsweise von den Zellen aufgenommen, in welche sie durch die Zellenausläufer gelangt, oder, wenn diese fehlen, durch allmälige Imbibition der Grundsubstanz. Zuweilen zeigt sich der gesteigerte Saftzufluss nur auf diese Weise, in anderen Fällen aber bemerkt man denselben früher oder später auch an den Gefässen, welche mehr Blut aufnehmen als gewöhnlich und sich erweitern — Congestion, Hyperämie. — Als zweites Phänomen tritt dann die Neubildung, Production auf, welche stets von den vergrösserten Zellen ausgeht; der Kern schwillt an und theilt sich, die Kernbildung geht weiter, die Zelle schwillt unter immer neuem Zufluss von Plasma und Vermehrung ihrer Kerne beträchtlich an, bleibt so oder es bilden sich um die Kerne auch Zellen, — oder der Theilung des Kernes folgt die der Zelle und diese Vermehrung der Zellen durch Theilung steigert sich, bis an die Stelle der ehemaligen einfachen Zelle eine Brut neuer Zellen getreten ist. Die Production von Zellen nimmt nun eine doppelte Richtung, sie schreitet erstlich unaufhaltsam fort und führt so zur völligen Vernichtung des entzündeten Gewebes, oder sie bildet die Basis zur Bildung bleibender Gewebe: Bindegewebe und Gefässe, und bewirkt so nur Degeneration eines Theiles der Gewebe. Die Neubildung der Gefässe geht von den Bindegewebszellen in der Umgebung der normalen Gefässe aus und setzt sich in die bisher gefässlosen Theile vermittelst der Zellenneubildung in diese fort — Vascularisation. — Als drittes Phänomen endlich zeigt sich gesteigerte Rückbildung, neben welcher wohl auch eine Steigerung der Saftströmung nach den Gefässen hin stattfinden mag, die freilich schwer nachzuweisen ist. Die gesteigerte Rückbildung zeigt sich aber deutlich an der Consumption der Grundsubstanz um die Zellen; dieselbe geht mit der Vergrösserung der Zellen oder Zellenbrut-

herde Hand in Hand, indem letztere nur dadurch Raum gewinnen, dass die Grundsubstanz rasch verflüssigt und verschwindet. Je massenhafter daher die Zellenproduction ist, desto stärker ist auch die Consumption der Grundsubstanz, desto stärker daher auch die Zerstörung des Gewebes. Die Rückbildung kann sich zuweilen aber auch noch in anderer Weise geltend machen, es giebt nämlich Fälle, in welchen auf die Schwellung der Zellen keine oder nur geringe Production folgt, sondern nach einiger Zeit die aufgetriebene Zelle zerfällt, entweder durch direkten körnigen Zerfall oder durch Fettmetamorphose.

In gefässhaltigen Organen sind die entzündlichen Veränderungen im Wesentlichen dieselben, werden aber zuweilen complicirter durch den zusammengesetzten Bau der Theile und den grösseren Blutreichthum, der eine bedeutendere Congestion, Saftströmung und Exsudation zulässt. In einer grossen Reihe von Entzündungen gefässreicher Organe sehen wir aber ganz dasselbe; das Exsudat tritt nur in die Zellen (z. B. Drüsenzellen, Epithelien) oder deren Derivate (z. B. Muskelprimitivbündel) und bewirkt Schwellung derselben, dann tritt Production ein, Zellenbildung u. s. w. oder Rückbildung, molecülarer Zerfall der Zellen, die Zellenbildung bleibt vorwiegend oder es tritt Bildung bleibender Gewebe ein, an den Gefässen ist Erweiterung, Congestion zu bemerken, oder nicht, von freien Exsudatmassen ist nichts zu sehen (parenchymatöse Entzündungen Virchow). — In einer anderen Reihe sehen wir aber ausser den bisher beschriebenen Veränderungen noch andere; in manchen Fällen sehen wir nämlich ausser der in Zellen u. s. w. eingedrungenen Flüssigkeit auch solche oder aus deren Gerinnung hervorgegangene festere Massen frei in den Interstitien der Organe oder auf deren freien Flächen in solcher Menge abgesetzt, dass wir sie leicht mit blossen Augen erkennen können. Es hat hier also ein sehr bedeutender Austritt von

Flüssigkeit — Exsudat — aus den Blutgefässen stattgefunden; die Menge dieses Exsudates kann von einigen Tropfen bis zu mehreren Pfunden weehseln; seine Beschaffenheit ist ebenfalls sehr verschieden hinsiehtlich des Gehaltes an Faserstoff, weleher bald fehlt, bald in sehr kleinen Portionen vorhanden ist, bald sehr reichlieh (s. u.). Ausser diesem freien Exsudat macht sich ferner oft die Hyperämie der Gefässe sehr geltend, die Capillaren, kleineren Arterien und Venen sind erweitert und verlängert und enthalten eine grössere Menge von Blut als im Normalzustand; tritt hierzu nun noch dureh Neubildung eine reichliehe Vascularisation, so erscheinen die entzündeten Organe dunkelroth und im höchsten Grade hyperämisch, injicirt. Die Hyperämie steht zu den übrigen entzündliehen Vorgängen nieht immer in gleichem Verhältnisse, zuweilen ist sie Folge der entzündlichen Reizung und eine der ersten Erscheinungen, die Reizung bewirkt zuerst Contraction, auf diese folgt die Erweiterung des Gefässlumens und führt zur Anhäufung des Blutes und zur Exsudation; in anderen Fällen aber ist sie eine secundäre Erscheinung, durch die vermehrte Strömung von Flüssigkeit aus den Blutgefässen in die Organe wird dem Blute zu viel Flüssigkeit entzogen, die Blutkörperehen häufen sich an und daraus erfolgt dann Erweiterung und Injectionsröthe.

Alle beschriebenen entzündlichen Veränderungen können in den conereten Fällen von Entzündungen der verschiedenen Organe je naeh der Art der Reizung, nach dem Bau des Organes und anderen Bedingungen in so verschiedenen Graden und Combinationen auftreten, dass es ganz unmöglich ist, ein einheitliches Gesammtbild des entzündlichen Processes aufzustellen und es nothwendig ist, nach den am meisten vorwiegenden Erscheinungen einzelne Formen der Entzündungen festzustellen.

1) Vasculöse oder congestive Entzündungen

sind dadurch ausgezeichnet, dass die Congestion und Hyperämie als primäre und wichtige Erscheinungen auftreten und der ganzen Veränderung das charakteristische Gepräge geben; Exsudation, Neubildung und Rückbildung schliessen sich in verschiedenen Graden und Combinationen an die Hyperämie an.

2) Exsudative Entzündungen, ausgezeichnet durch grosse Mengen, meist auf freie Flächen ausgeschiedene Exsudate, während Hyperämie, Neubildung und Rückbildung zurücktreten oder erst später Bedeutung gewinnen. Das Exsudat ist bald vorwiegend serös und hat als solches im Allgemeinen die Eigenschaften des Blutserums, stellt sich als wässerige, helle, farblose Flüssigkeit dar, bald vorwiegend fibrinös oder sero-fibrinös, der Faserstoff gerinnt und bildet gelblich-weisse, lockere oder feste Lagen auf freien Flächen, oder maschige, flockige Massen gemischt mit Serum. Ob das fibrinöse Exsudat als solches aus dem Blute tritt oder ob es ursprünglich serös ist und das Fibrin sich erst nach der Ausscheidung unter Betheiligung der Gewebe bildet, ist noch unentschieden. Der geronnene Faserstoff geht keine progressiven Veränderungen ein, sondern nur regressive, er kann allmälig immer fester und derber werden, das äussere Ansehen von Bindegewebe bekommen, nie aber wirklich zu solchem werden; meist tritt früher oder später in ihm körniger Zerfall und Fettmetamorphose ein und auf diese Weise wird er resorptionsfähig und kann schwinden. Fibrinöse Exsudate, die auf freien Flächen, insbesondere der Schleimhäute, eine membranöse Lage bilden, nennt man gewöhnlich croupöse; solche Lagen bestehen übrigens durchaus nicht immer aus Faserstoff, sondern zuweilen auch aus dicht an einander gedrängten Eiterzellen oder einem Gemisch von solchen und Fibrin. Fibrinöse Exsudate, welche nicht allein auf die Oberfläche von häutigen Organen, sondern auch in deren

Parenchym selbst eingelagert sind und Nekrosirung der infiltrirten Stelle bewirken, nennt man diphtheritische. Bersten während der Exsudation viele hyperämische Blutgefässe und mischt sich das Exsudat mit Blut, so wird es zu einem hämorrhagischen. Endlich kann auch dem Exsudate eine grössere oder geringere Menge Schleim beigemischt sein, oder es ist wohl auch rein schleimig.

3) Purulente Entzündungen sind dadurch ausgezeichnet, dass rasch und vorwiegend Eiter producirt wird, während Hyperämie und Exsudation zurücktreten. Der Eiter ist das Product einer excessiven Neubildung von Zellen, hervorgehend aus endogener Proliferation oder Theilung der präexistirenden Zellen der Organe, insbesondere der Bindegewebszellen. Durch dieselbe Zellenbildung wird der grösste Theil der entzündlichen Schwellungen bedingt und viele Veränderungen, die sich dem blossen Auge als Infiltrationen und Auflagerungen von Exsudat darstellen, werden durch sie bewirkt.

Der Eiter ist eine rahmartige, alkalisch reagirende, gelbliche, aus Zellen und Intercellularsubstanz bestehende Masse. Die Intercellularsubstanz besteht aus Wasser, Eiweiss, einigen Salzen und Extractivstoffen. Die Zellen (II. 8. a) sind den weissen Blutzellen sehr ähnlich, rund, granulirt, haben $\frac{1}{300}$—$\frac{1}{200}$‴ Durchm., ihr Inhalt ist meist so undurchsichtig, trüb, granulirt, dass man nur selten den Kern erkennen kann. Die Zellen haben ursprünglich nur einen Kern; in den meisten zeigt sich aber eine Vermehrung der Kerne durch Theilung, so dass man 2, 3 oder 4 Kerne zu sehen bekommt, wenn man den Zelleninhalt durch Zusatz von Wasser oder besser von Essigsäure aufhellt.

Die beschriebenen Zellen finden sich übrigens nicht allein im Eiter, sondern in vielen anderen entzündlichen Producten, insbesondere sind die meisten der sog. couprösen Exsudate aus ihnen zusammengesetzt und bei vielen

entzündlichen Schwellungen, Verhärtungen u. s. w. erkennt man unter dem Mikroskope solche Zellen als wichtigste Veränderung. Die Eiterzellen bleiben nicht immer unverändert, sondern gehen leicht durch verschiedene Metamorphosen zu Grunde, diese sind: Atrophie, Verschrumpfung, Fettmetamorphose mit Umwandlung der Eiterzellen in Körnchenzellen, Verkalkung. Der Eiter kann resorbirt werden, sich in eine trockne, bröckelige, käseartige Masse verwandeln, verkalken oder sich in atheromatösen Brei umwandeln, durch Zersetzung in Jauche übergehen.

Bildet sich der Eiter auf der freien Fläche von Membranen, Drüsenblasen u. s. w., so bewirkt er keine Zerstörung der Gewebe; diese tritt aber stets ein, wenn sich der Eiter in den Organen und Parenchymen selbst bildet, und es folgt darauf Bildung von Eiterhöhlen, Abscessen, oder Verschwärung, Ulceration. Verschwärende Theile und die Wände von Eiterhöhlen zeigen öfters rothe, weiche, schwammige Granulationen, welche aus jungem wucherndem Bindegewebe, Gefässen und Eiterzellen bestehen und durch überwiegende Neubildung von Bindegewebe Heilung und Vernarbung vermitteln können.

4) Productive, plastische Entzündungen sind solche, bei welchen die Neubildung bleibender Gewebe: Bindegewebe, Gefässe, Knochen u. s. w., vorwiegt und der ganzen Veränderung das bleibende Gepräge giebt. Sie verlaufen meist chronisch, bewirken mehr oder weniger bedeutende Formveränderungen der davon betroffenen Organe, welche dann den höchsten Grad erreichen, wenn gleichzeitig auch die Rückbildung sehr gesteigert ist und während an einer Stelle Schwund eintritt, an der anderen Wucherung vor sich geht. (Deformirende Entzündungen.) Zu den Productionen gehören: polypöse und papilläre Wucherungen der Schleimhäute, Adhäsionen und Pseudomembranen seröser Häute, fibröse Knoten und Balkenwerke in parenchy-

matösen Organen, wodurch diese in Lappen und Granulationen abgetheilt werden, Osteophyten und Exostosen an Knochen, Knochen-, Knorpel- und zottige Synovialhaut-Wucherungen an Gelenken. Früher nahm man an, alle diese Producte seien Ausgänge der Entzündung, indem man die eigentliche Entzündung aus Hyperämie und Exsudation bestehen, die genannten Neubildungen aber aus Organisation des Exsudates hervorgehen liess; diese Annahme hat sich aber in jeder Beziehung als rein hypothetisch herausgestellt und ist durch alle neueren Beobachtungen widerlegt worden.

5) Degenerative Entzündungen stehen den vorigen gerade gegenüber, indem bei ihnen vorwiegend die Rückbildung hervortritt und die Form der Entzündung charakterisirt. Es gehören hierher diejenigen Entzündungen, bei welchen kein freies oder interstitielles Exsudat vorkommt, eine gesteigerte Saftstörung in die zelligen Gewebselemente selbst stattfindet und von diesen aus die Degeneration beginnt, indem sie selbst zerfallen und zugleich Um- und Rückbildung ihrer Umgebung bewirken. In der oben gegebenen Schilderung der Grundphänomene der Entzündung an gefässlosen sowohl als gefässhaltigen Organen ist schon die Art und Weise, wie diese Veränderungen in und um die Zellen vor sich gehen, beschrieben worden.

Entzündungen können in allen Organen und Geweben vorkommen, in welchen lebendiger Stoffwechsel stattfindet; sie verlaufen bald acut, bald chronisch, gehen bald vorüber, endigen mit vollständiger Wiederkehr der normalen Textur oder führen bleibende Veränderungen in allen Graden bis zur vollständigen Umbildung oder selbst Vernichtung des Organes herbei. Es sind die häufigsten localen Krankheitsprocesse, welche überhaupt vorkommen und bilden

neben den Neubildungen den Hauptgegenstand der pathologischen Anatomie.

III. Die Veränderungen der physikalischen Eigenschaften der Organe.

1. Veränderungen der Grösse.

1) Zunahme der Grösse:

a) des ganzen Körpers, Riesenwuchs, ist angeboren.

b) eines Organes, Hypertrophie, ist angeboren oder erworben.

Unter Hypertrophie versteht man im Allgemeinen jede Vergrösserung eines Organes, bei welcher seine Form, das gewöhnliche Ansehen seiner Oberfläche und Schnittfläche und seine normale Textur erhalten bleibt. Diese Veränderung kann 1) auf einer Vergrösserung seiner wesentlichen Elemente beruhen (Hypertrophie); dieselbe besteht in einer Zunahme der Masse der Elemente, wodurch dieselben in allen Dimensionen wachsen, und kommt vor an Muskelprimitivbündeln, Muskelzellen, Capillaren, Nerven, Drüsenzellen, seltner an Membranen und Grundsubstanzen. 2) Die Veränderung beruht auf einfacher Vermehrung der Elemente, welche sich in Form und Anordnung der normalen Elemente jenen anschliessen (Hyperplasie); dieselbe geht stets von den Zellen aus, welche sich durch Theilung vermehren und nach Umständen später Grundsubstanzen ausscheiden oder sich sonst weiter umbilden; sie kann an allen Zellen des Körpers vorkommen.

Zunahme der Grösse eines Organes kann ausser durch Hypertrophie und Hyperplasie auch durch einseitige Wu-

cherung eines der das Organ zusammensetzenden Gewebes, durch entzündliche Neubildung, Geschwulstbildung, Blutung, Wassersucht oder Emphysem bewirkt werden.

Vergrösserung eines Hohlorganes beruht auf Hypertrophie seiner Wand bei normaler oder verkleinerter Weite des Lumens, — auf Erweiterung des Lumens bei normaler, verdickter oder verdünnter Wandung; ist bedingt durch Anhäufung des Inhalts, vermehrte Thätigkeit bei Hindernissen der Entleerung desselben, Paralyse der Wand, Zerrung.

2) Abnahme der Grösse:

a) des ganzen Körpers, Zwergwuchs, ist angeboren; acquirirt durch Rhachitis oder frühzeitige Ankylosen.

b) eines Organes, Atrophie, ist angeboren oder erworben.

Unter Atrophie versteht man jede Verkleinerung eines Organes, bei welcher seine Form, Aussehen und Textur erhalten bleiben. Die Verkleinerung wird bewirkt durch Verkleinerung der einzelnen Elemente eines Organes oder Verminderung deren Zahl. Selten findet sich aber diese Atrophie ganz rein, indem die Veränderung meist ein Element viel mehr betrifft als das andere und so normale Textur und äusseres Aussehen der Oberfläche und Schnittfläche verloren gehen. Ferner nennt man auch diejenige Veränderung Atrophie, welche auf einer zu kleinen Bildung eines Theiles beim Fötus oder auf mangelhaftem Wachsthum im Kindesalter beruht.

Alle Gewebe können atrophisch werden; Zellen, Fasern, Grundsubstanzen können, ohne unter dem Mikroskop anderweitige Veränderungen zu zeigen, allmälig kleiner werden und endlich ganz schwinden; häufiger wird dieser Schwund von Fettmetamorphose begleitet oder ganz durch dieselbe vermittelt.

Verkleinerung eines Hohlorganes beruht auf Verengerung seines Lumens bei normaler, verminderter oder vergrösserter Dicke der Wand, — Verdünnung der Wand.

2. Veränderungen der Consistenz.

1) Erweichung, ist bedingt durch Zersetzung, Fäulniss am Lebenden oder in der Leiche, — durch Infiltration der Organe mit Serum, Eiter, Markschwamm, Colloid u. s. w., — durch molecularen Zerfall nach mechanischer Zertrümmerung, Fettmetamorphose, Tuberculisirung, atheromatösen Process, — durch Hyperämie pulpöser Organe. Die Erweichung ist also kein selbstständiger Process, sondern Folge verschiedenartiger anderweitiger Veränderungen.

2) Verhärtung, ist bedingt durch Resorption und Schwund flüssiger und zelliger Theile eines Organes, während die fibrösen und festen bleiben, — Verkreidung und Verknöcherung, — Neubildung von Bindegewebe, Scirrhus, — Contraction, — Hypertrophie der festen Theile eines Organes.

3. Veränderungen der Färbung.

Die normale Färbung der meisten Organe ist bedingt durch eine Mischung der den Gewebstheilen eigenthümlichen Farbe mit der des Blutes; Verminderung oder Vermehrung eines dieser Momente bedingt daher die meisten Schwankungen der Färbungen, Blässe und Dunkel, Röthung in allen Nüancen, unbestimmte Entfärbung. Die Gewebstheile werden verändert durch Atrophie, Hypertrophie, Metamorphosen, das Blut durch Hyperämie, Anämie, Hydrämie. Ausserdem wird die Farbe der Organe verändert durch Pigmente.

Die einzelnen Farben verhalten sich so:

abnorme Röthe ist bedingt durch Hyperämie, Hämorrhagie und transsudirten Blutfarbstoff;

schwarze Färbung durch schwarzes körniges Pigment, Schwefeleisen, Gangrän;

braune und rothe Färbung durch Pigment;

gelbe Färbung durch gelbes Pigment, Fettbindegewebe und körniges Fett, Tuberculisirung, Fibrin, Verkreidung, Galle;

grüne Färbung durch Galle, Schwefeleisen;

blaue Färbung durch vorwiegend venöse Hyperämie. (S. Cyanose.)

4. Veränderungen der Form, Lage, Zahl und des Zusammenhanges.

1) Die Form der Organe kann durch Fehler der Bildung des Fötus und durch Texturveränderungen abnorm werden; die letzteren sind Hypertrophie, Atrophie, Neubildungen, Narbenbildung, Rückbildungs-Metamorphosen, Brand, Veränderungen des Zusammenhangs.

2) Die Lage der Organe kann *a*) durch Veränderungen der Bildung des Fötus bedingt sein. *b*) Sie kann erworben sein durch Senkung eines schwerer gewordenen Organes, Verschiebung durch Druck eines Organes auf das andere, mechanische, von aussen kommende Einwirkung, durch Zerrung eines Organes mittelst Adhäsionen.

3) Die Zahl der Organe kann nur durch Fehler der Bildung vermehrt oder vermindert werden; hierher gehört die angeborene Vermehrung von Fingern, Zehen, Brustwarzen u. s. w., angeborener Mangel einer Niere, einer Extremität u. s. w.

4) Der Zusammenhang wird gestört *a*) durch Missbildung, z. B. Hasenscharte, Inversio vesicae, angeborene Luxationen u. s. w.; *b*) durch erworbene Veränderungen;

diese sind durch äussere Gewalt bewirkte Trennungen des Zusammenhanges: Wunden, Fracturen; durch Texturveränderungen bewirkte: Perforationen durch Verschwärung, Verjauchung, Krebserweichung u. s. w.; Verwachsungen und Obliterationen: Ankylosen, Stenosen.

IV. Leichenerscheinungen.

Leichenerscheinungen sind Veränderungen, welche nach dem Tode auftreten und durch Fäulniss, Senkung und Transsudation der stagnirenden Flüssigkeiten, Todtenstarre bedingt sind.

1) **Veränderungen der Farbe.** Rothe und blaurothe Färbungen werden bedingt *a*) durch Senkung des Blutes nach den abhängigsten Körpertheilen, hypostatische Röthung, Hyperämie, finden sich in inneren Organen, insbesondere den Lungen und der Haut, bewirken in letzterer ausgebreitete oder sparsame Flecken, Todtenflecken, Livores; diese sind am ausgebildetsten bei Krankheiten, nach welchen das Blut flüssig bleibt und rasche Zersetzung folgt; *b*) durch Transsudation des mit Hämatin gefärbten Blutserums; findet sich neben der vorigen Art oder unabhängig von dieser, begleitet Venen und Capillaren als blaurother Saum oder diffuse Flecken und färbt als Imbibitionsröthe die innere Gefässhaut; *c*) circumscripte Injectionen, hervorgebracht durch Druck eines Organes auf das andere, wodurch das Blut nach einem derselben hingedrückt oder dessen Abfluss behindert wird; *d*) durch Flüssigbleiben des Blutes bei Hyperämie in der Agonie wird blaurothe Färbung der Haut des ganzen Körpers und der inneren Organe bewirkt, so nach asphyktischem Tod.

Grüne, gelbe und braune Färbungen werden bedingt *a*) durch Transsudation der Galle, durch welche die umgebenden Eingeweide, zuweilen auch die Bauchdecken gefärbt werden; *b*) durch Zersetzung nach Fäulniss; hierher gehörten die grüne Färbung der Bauchdecken und die Missfärbungen der Därme und anderer Organe.

Entfärbung, Blässe findet sich meist in der Haut, in inneren Organen an den obersten Theilen bei starker Senkung des Blutes nach unten.

2) **Veränderungen der Consistenz.** *a*) Erweichung, ist bedingt durch Durchtränkung und Maceration der Gewebe mit Flüssigkeiten: Darminhalt, Blutserum, seröse Exsudate u.s.w., durch Fäulniss, insbesondere bei genannten Umständen, durch chemische Lösung vermittelst saurer Flüssigkeiten. (S. Magenerweichung.) *b*) Verhärtung, ist bedingt *α*) durch Starrwerden der Muskeln nach dem Tode, Todtenstarre; diese Erscheinung tritt gewöhnlich 12 Stunden nach dem Tode ein und verliert sich nach 36 bis 48 Stunden wieder, die Muskeln werden hart und contrahiren sich, zuerst die Kaumuskeln, dann die des Halses, des Rumpfes und die der Arme und Beine. Auch die nicht der Willkür unterworfenen Muskeln des Herzens, der Arterien, des Darmes, Uterus, der Haut, Harnblase zeigen oft Erscheinungen der Contraction nach dem Tode und als ihre Folgen: Austreibung des Blutes, Kothes, Urins, Fötus nach dem Tode, Invaginationen, Einschnürungen des Darmes, die letzteren können auch während der Agonie zu Stande kommen. *β*) durch Vertrocknung der Luft ausgesetzter Theile.

3) **Wasserbildung** ist bedingt *a*) durch Transsudation farblosen Blutserums nach dem Tode und findet sich als Oedem, Hydrops seröser Säcke, Wasserblasen unter der Epidermis: *b*) durch Transsudation und Imbibition von hydropischer Flüssigkeit in benachbarte Organe.

4) **Luftbildung** ist häufig und stets Folge von fauliger Zersetzung; sie findet sich in parenchymatösen Organen, Hohlorganen und im Blut.

5) **Blutgerinnsel.** In der Regel gerinnt das Blut mehrere Stunden nach dem Tode im rechten Herzen und den Venen, das linke Herz und die Arterien finden sich meist leer, indem sie durch Contraction nach dem Tode das Blut austreiben. Die Gerinnsel im rechten Herzen bilden bald eine weiche, blaurothe Masse, bald ist der Faserstoff als gelbe, elastische Masse rein ausgeschieden, füllt Vorhof und Ventrikel aus und zieht sich in die Lungenarterie. Die Gerinnsel liegen lose an der Wand oder haften sehr fest und sind mit Trabekeln und Klappensehnen eng verfilzt. Ihre Bildung beginnt zuweilen schon während der Agonie, wenigstens findet man vorzugsweise nach langer Agonie und lebhaften Herzbewegungen während derselben massenhafte und feste Gerinnsel. Zuweilen finden sich auch im linken Herzen und der Aorta Gerinnsel. Nach exanthematischen Krankheiten, Pyämie und asphyktischem Tod gerinnt das Blut meist nicht, bildet eine dunkle, dickflüssige Masse und imbibirt sehr stark in's Endocardium und die innere Gefässhaut. Nach eingetretener Fäulniss wird das Blut wieder flüssig.

V. Die Parasiten.

Parasiten sind solche Pflanzen und Thiere, die mit ihrer Existenz an den menschlichen Körper gebunden sind, indem sie auf und in demselben ihre Nahrung und ihren Wohnort finden.

Die parasitischen Pflanzen gehören zu den niedersten pflanzlichen Formen (Pilze und Algen), stellen sich

als einfache, runde oder ovale Bläschen dar oder als aus an einander gereihten Zellen bestehende faden- oder netzförmige Gebilde (III. 8—15). Sie finden sich auf der Haut, im Tractus intestinalis und in den Luftwegen, ihre Keime werden von Aussen eingebracht und entwickeln sich in günstigem Boden weiter. Sie sind in pathologischer Hinsicht indifferent oder bewirken wesentliche Veränderungen wie die Pilze bei Favus, Herpes circinatus und tonsurans, Soor, Pityriasis versicolor. (S. Hautkrankheiten.)

Die thierischen Parasiten leben entweder auf der Oberfläche des Körpers oder im Innern desselben, sind in pathologischer Hinsicht indifferent oder sind Grund wesentlicher Störungen der Functionen und Textur.

In allen in Zersetzung begriffenen physiologischen und pathologischen Geweben entwickeln sich ausser Algen und Pilzen sehr oft Infusorien der niedersten Art, Vibrionen und Monaden.

Auf der Oberfläche des Körpers leben Insekten und Arachniden; es sind die Wanzen und Flöhe, welche ihre Eier an anderen Orten legen und den Körper nur zum Behufe ihrer Ernährung besuchen, und die Läuse, die Krätz- und Haarsackmilben (III. 1. 2), welche ihre Eier auf und in die Haut legen und deren Brut auf dem Körper bleibt. (S. Hautkrankheiten.)

Im Inneren des Körpers leben die Eingeweidewürmer, Entozoa, welche meist im Darmkanale leben, aber auch in den Lebergängen, der Niere, dem Zellgewebe, in Muskeln und anderen Körpertheilen vorkommen.

Ihre Eier kommen meist nicht am Wohnorte der Mutter zur weiteren Entwicklung, sondern an einem anderen Orte, im Freien oder in einem anderen Thiere; in dem Ei bildet sich ein Embryo und aus diesem entsteht meist nicht gleich ein vollständig entwickeltes, dem Mutterthiere gleiches Junges, sondern ein ihm unähnliches, geschlechts-

loses Thier, welches erst nach weiterer Umwandlung in mehreren Generationen zum reifen, mit Geschlechtswerkzeugen versehenen und fortpflanzungsfähigen Thiere wird (Generationswechsel). Zu der Entwicklung der Eier und der Jungen gehört aber ein bestimmter Ort; diesen zu erreichen, treten die Jungen Wanderungen an, indem sie in die ihnen von der Natur zugewiesenen Thiere eindringen oder in dieselben durch Zufall, durch Verschlucken mit Speise und Trank, durch Verspeisung ihrer derzeitigen Wohnthiere eingebracht werden. Gelangen sie nicht an den bestimmten Wohnort, so gehen sie zu Grunde oder sie bleiben als geschlechtslose Geschöpfe an dem Orte zurück, wohin sie gerathen.

Die Einwanderung unserer Eingeweidewürmer, welche sich im Darmkanale aufhalten, geschieht wohl immer durch die genossenen Speisen und Getränke, in welchen sie als Eier oder Embryonen sich vorfinden; schwieriger zu erklären ist die Art und Weise, wie die Entozoën, welche im Zellgewebe, in den Muskeln u. s. w. sitzen, einwandern; an diese Stellen können die Thiere nur durch eine Wanderung vom Darmkanale aus oder durch das Blut gelangt sein. Beide Wege sind möglich, da man bei Thieren Wanderungen durch den ganzen Körper beobachtet und auch im Blute kleine Helminthen oder Eier gesehen hat; im letzteren Falle muss entweder ein eierlegendes Weibchen ein Blutgefäss perforirt haben oder junge Helminthen müssen von Aussen in dasselbe eingedrungen sein; Eier oder Junge bleiben dann im nächsten Capillarsystem hängen und gehen darauf weitere Veränderungen ein.

Die wichtigsten Entozoën sind:

Aus der Familie der Trematoden (Plattwürmer, mit ovalem, oben und unten zugespitztem, plattem Körper): ***Distomum hepaticum*** und *lanceolatum* in den Lebergängen, wohin sie wohl aus dem Darme einwandern (s. Le-

berkrankheiten); ***D. ophthalmobium*** Sieb. und ***Monostomum lentis*** Nordm. im Auge; ***D. haematobium*** im Blut der Pfortader und in der Harnblase; ***D. heterophyes*** Sieb. im Dünndarm (beide letztere nur in Aegypten gefunden).

Von den Nematoden (Fadenwürmer, mit cylindrischem, fadenförmigem Körper) haben wir im Darmkanale (s. Krankheiten desselben) den ***Oxyuris vermicularis***, ***Ascaris lumbricoides*** und ***Trichocephalus dispar***, in den Nieren den ***Strongylus gigas*** und ***longevaginatus*** Sieb., in der Haut die ***Filaria medinensis***, in den Augenflüssigkeiten die ***Filaria oculi humani***, in den Bronchialdrüsen ***F. hominis bronchialis*** Rud., im Duodenum ***Ancylostomum duodenale*** Dub., in den Muskeln ***Trichina spiralis*** (III. 7).

Endlich finden sich im menschlichen Körper Entozoën aus der Familie der Cestoden (Bandwürmer), zu welchen auch die Cystici (Blasenwürmer) gehören. Von den Cestoden haben wir den ***Bothriocephalus latus*** (III. 6), ***Taenia solium*** (III. 5), ***Taenia mediocanellata*** Küchenmeister, ***T. nana*** Sieb. im Darmkanale; es sind keine einfachen Thiere, sondern sie bestehen aus zahlreichen Individuen, welche sich an einander entwickeln, endlich aber frei werden und einzeln fortleben. Aus ihren Eiern entwickelt sich ein Embryo; aus demselben geht nicht sofort wieder ein Bandwurm hervor, sondern ein geschlechtsloses Geschöpf, Amme, Scolex, welches als rundliche Wasserblase erscheint, aus welcher ein oder zahlreiche Köpfe hervorwachsen; derartige Geschöpfe sind das, was man bisher als eigene Art unter dem Namen Blasenwürmer zusammenstellte; der Scolex von ***Taenia solium*** ist ***Cysticercs cellulosae*** (III. 4); ausserdem findet sich im menschlichen Körper noch der Scolex der ***Taenia echinococcus***, bekannt als ***Echinococcus*** und ***Acepha-***

cystis (III. 3). Diese Blasenwürmer sitzen in den verschiedensten Organen des Körpers, wohin sie durch Wanderungen des Embryo gelangen; kommen sie in den Darmkanal, so saugt sich der Kopf des Scolex an, die Wasserblase fällt von ihm ab und es bilden sich nun die Glieder mit männlichem und weiblichem Geschlechtsapparat.

Die specielle Beschreibung aller Parasiten folgt im speciellen Theile bei den einzelnen Organen, in welchen sie vorkommen.

Specielle

pathologische Anatomie.

Pathologische Anatomie der Verdauungsorgane.

I. *Tubus alimentaris.*

1. Mundhöhle und Gaumen.

Bildungsfehler.

Lippenspalte, einseitige oder beidseitige Spaltung der Oberlippe an der Stelle, welche dem Raume zwischen dem äusseren Schneidezahn und dem Eckzahn entspricht; oft combinirt mit Kieferspalte, Spaltung des Alveolarfortsatzes des Oberkiefers an der genannten Stelle. (Hasenscharte, *Labium leporinum.*)

Gaumenspalte, Spaltung des weichen, harten oder harten und weichen Gaumens zugleich in der Mittellinie in verschiedenen Graden, oft combinirt mit Kiefer- und Lippenspalte. (Wolfsrachen, *Rictus lupinus.*)

Diese Bildungsfehler beruhen auf mangelhafter Vereinigung der von den Seiten (vom Fortsatz des ersten Visceralbogens) heranwachsenden Oberkiefer mit dem von oben (dem Stirnfortsatze oder den äussersten Belegungsmassen der vor dem Ende der Wirbelsaite entstehenden Knochen) herabwachsenden Zwischenkiefer und auf mangelhafter Vereinigung der von den Seiten (vom ersten Visceralbogen) heranwachsenden Gaumenknochen in der Mittellinie.

Selten findet sich Spaltung der Lippe in der Mittellinie, meist bedingt durch gänzlichen Mangel der Zwischenkiefer. Ebenso selten kommt Spaltung der Unterlippe und

des Unterkiefers vor, die sich stets in der Mittellinie befindet.

Agnathie, Synotie, vollständiger Mangel des Unterkiefers, theilweiser des Oberkiefers, Mangel der Mundhöhle und des Mundes, die Ohren rücken mit ihren unteren Enden in der Submaxillargegend nahe zusammen.

Atelognathie, abnorme Kleinheit oder Kürze der beiden Kiefer oder nur des oberen oder unteren allein.

Makrostomie, ungewöhnliche einseitige oder doppelseitige Weite der Mundspalte durch Defecte der Lippen- und Wangenbildung.

Mikrostomie, ungewöhnliche Enge der Mundspalte, welche zur völligen ***Atresia oris,*** Verwachsung der Mundspalte, werden kann.

Astomie, gänzlicher Mangel einer Mundöffnung bei grossen Defecten in der Gesichtsbildung, (***Aprosopie***).

Achelie, Mangel, ***Brachychelie,*** ungewöhnliche Kürze, ***Synchelie,*** Verwachsung der Lippen.

Abbildungen in: Fr. S. Leuckardt, Unters. über das Zwischenkieferb. 1840. — Meckel, Tab. an.-path. T. 18. — Ammon, Die angeb. chir. Khten. T. 6, 7. — Förster, Die Missbildungen. Atlas Taf. XXIV u. XXV.

Hypertrophie.

Hypertrophie der Lippen und zuweilen auch der Zunge ist häufig bei scrofulösen Kindern und Kretinen, und beruht auf Wucherung der Bindegewebszellensysteme und Lymphgefässe. Eine eigenthümliche Form der Lippenhypertrophie bildet die vorzugsweise an der Oberlippe vorkommende Doppellippe, bei welcher sich unter dem Lippenroth ein Wulst bildet, welcher durch eine Furche abgesetzt ist und so als zweite Lippe erscheint. Nach langwierigen Hyperämieen und Entzündungen bleiben zuweilen vergrössert: das Zäpfchen, welches dann den Zungenrücken mit seiner Spitze berührt; die Ton-

sillen, welche, sich gegenseitig berührend, die Mundhöhle fast vollständig von der Rachenhöhle abschliessen können und deren Vergrösserung in Verdickung und Ausdehnung der Acini, vermehrter Zellenbildung in denselben und im Bindegewebe beruht; die Drüsen der Rachen- und Lippenschleimhaut, welche wie perlenartige Knötchen hervorragen und strotzend mit Zellen und ihrem Secrete gefüllt sind.

Entzündung.

I. Entzündung der Schleimhaut. *a) Katarrhalische Entzündung.* Das Wesen der katarrhalischen Entzündung aller Schleimhäute ist im Allgemeinen folgendes: bei gleichzeitiger Hyperämie der Capillaren und kleinen Venen, oder ohne sichtbare Füllung der Blutgefässe findet eine reichliche Exsudation Statt; das Exsudat fliesst als amorphe, flüssige, seröse oder serös-schleimige oder rein schleimige Masse ab; gleichzeitig findet in den tieferen Lagen des Epithels und den obersten Zellen des Bindegewebes lebhafte Vermehrung der Zellen Statt. Bald erreichen alle Zellen die Entwickelung der Epithelialzellen, werden in grosser Menge als solche abgestossen, bedecken die Schleimhaut als dünnflüssige, grauliche oder weissliche Masse und werden endlich entleert; — bald werden die neugebildeten Zellen bei der rapiden Neubildung eher abgestossen, als sie ihre Ausbildung erreichen, sie stellen sich dann als kleine, runde, 1—2kernige Zellen mit homogenem Inhalte dar (gleich den jungen Epithelialzellen der unteren Schichten normaler Schleimhäute); — bald bilden sich Eiterzellen; die Schleimhaut ist dann mit einer rahmartigen, weisslichen oder gelblichen Flüssigkeit, mit Eiter, bedeckt. Die Drüsen der Schleimhäute nehmen bald an diesem Vorgange Theil, bald bleiben sie unbetheiligt, bald sind sie es, welche vorzugsweise afficirt sind und den grössten Theil der Zellen und des Exsudates liefern.

Lässt die Entzündung nach, so werden die Zellen weniger rasch abgestossen und nach und nach werden wieder normale Epithelialzellen gebildet. Eine vollständige Abstossung der Epithelialschicht findet bei den katarrhalischen Entzündungen in der Regel nicht Statt, in manchen Fällen bleibt dieselbe sogar in ihrer ganzen Dicke fortwährend erhalten.

Die bleibenden Texturveränderungen der Schleimhäute bei langdauernden katarrhalischen Entzündungen beschränken sich entweder auf die beschriebenen Veränderungen an der Oberfläche oder erstrecken sich auf die ganze Schleimhaut: ihr Gewebe selbst wird dicker, gewulstet, oder es findet entzündliche Atrophie Statt; die Drüsen werden zuweilen ausgedehnt und ihre Wände verdickt; durch die bleibend ausgedehnten Gefässe wird die Farbe der Schleimhäute zuweilen blauroth; zuweilen finden Hämorrhagieen Statt, das Hämatin geht später in Pigment über und färbt die Schleimhäute braun oder schwarz. Zuweilen beschränkt sich die Eiterbildung nicht allein auf die Oberfläche der Schleimhaut, sondern sie geht auch auf deren Parenchym selbst über, dasselbe zerfällt allmälig und es bilden sich flache und tiefe Geschwüre. In Folge langwieriger chronischer katarrhalischer Entzündungen treten nicht selten umschriebene hypertrophische Wucherungen des ganzen Schleimhautgewebes oder einzelner Theile desselben ein, und es bilden sich flach oder gestielt aufsitzende Geschwülste: Schleimhautpolypen.

Das anatomische Bild einer acuten katarrhalischen Entzündung ist im Allgemeinen folgendes: die Schleimhaut ist gleichmässig oder fleckweise geröthet, oder nur die kleinen Venen sind injicirt, sie ist etwas gewulstet, mit zähem, durchsichtigem oder trübem, eiterartigem Exsudate bedeckt, ihre Drüsen sind etwas gewulstet, ihre Consistenz ist meist vermindert, sie ist leicht zerreisslich.

Bei chronischem Katarrh ist die Schleimhaut gewulstet oder atrophisch, weich oder consistenter, die Röthe dunkel, meist findet braune oder schwarze Pigmentirung statt, die Drüsen sind angeschwollen oder seltener geschwunden, die Schleimhaut ist mit Schleim oder Eiter bedeckt.

Der Katarrh der Mundhöhle, ***Stomatitis erythematosa, catarrhalis***, ist bei Säuglingen und in der Dentitionsperiode häufig, bei Erwachsenen selten. Meist ist die Hyperämie beträchtlich, das Exsudat sparsam, die Schleimhaut bedeckt sich mit weissen Massen von abgestossenen Epithelien in Form von Flecken, Streifen und Membranen, sehr selten und dann nur an einzelnen Stellen mit Eiter. Die erwähnten weissen Massen werden nicht selten Sitz der Soorbildung. (S. u.)

Der Katarrh der Rachenhöhle, ***Angina catarrhalis***, in Folge von Erkältungen, bei Syphilis, bei Mercur- und Jodgebrauch, bietet ausser den oben angegebenen allgemeinen Erscheinungen nichts Besonderes dar; nach öfterer Wiederholung oder langer Dauer bleiben die Venenstämmchen fortwährend injicirt und die kleinen Drüsen geschwellt. Die Gaumensegel und das Zäpfchen werden schlaff, das letztere hängt zuweilen bis auf den Zungenrücken herab. Meist nehmen die Tonsillen Theil, indem in ihren Follikeln ein reichliches Sekret geliefert wird; sie sind mässig geschwollen und mit weissem oder gelblichem Sekret und Exsudat bedeckt; öftere Entzündung derselben bewirkt bleibende Vergrösserung, Hypertrophie; zuweilen Ausdehnung eines oder mehrerer Follikel durch Exsudat, welches später atheromasirt oder verkreidet. Selten sind die Tonsillen allein entzündet (*Angina tonsillaris*).

b) ***Croupöse Entzündung.*** Die croupöse Entzündung der Schleimhäute im Allgemeinen ist eine akute; es wird rasch ein reichliches, sehr faserstoffreiches Exsudat auf die freie Fläche der Schleimhaut gesetzt, welches rasch

gerinnt und als gelbliche, käse- oder lederartige Masse — Croupmembran — die Schleimhaut bedeckt, gleichzeitig tritt Zellenbildung ein; ist dieselbe sehr massenhaft, so bekommt das Exsudat den Habitus des Eiters, man sagt: die Croupmembran zerfliesst in Eiter; ist das Exsudat fester, ärmer an Zellen, so bleibt es lange als feste Masse unverändert, wird so abgestossen oder zerfällt gleich dem geronnenen Faserstoff im Blute in eine moleculare, eiweissartige Flüssigkeit. Die Croupmembran wird entweder als Ganzes abgestossen und entleert, indem ihr Zusammenhang mit der Schleimhaut durch flüssiges Plasma allmälig aufgehoben wird, oder sie wird zum Theil resorbirt, nach vorhergegangener Fettmetamorphose ihrer Zellen oder molecularem Zerfall. Neubildung von Bindegewebe und Blutgefässen tritt in Croupmembranen nie ein.

Nachdem das Exsudat abgestossen, ist die Schleimhaut ziemlich von allen Epithelien entblösst, blutet leicht, hat ein geschwüriges, corrodirtes Ansehen, ist aber in ihrer Textur sonst nicht verändert. Bald beginnt Zellenbildung und der Epithelienüberzug stellt sich her; oft aber findet an derselben Stelle neue Exsudation statt und so können mehrmals Exsudate abgestossen und wieder ersetzt werden.

Hyperämie der Capillaren ist bei der croupösen Entzündung oft weder mit blossem Auge noch mittelst des Mikroskops zu erkennen; sie kann dann entweder nur eine vorübergehende gewesen sein oder ganz gefehlt haben.

Croup der Mundhöhle und des Rachens als croupöse Entzündung mit ausgebreiteten Pseudomembranen kommt selten als primäre Lokalaffection vor; meist begleitet sie den Laryngealcroup oder ist Theilerscheinung des Scharlachs, des Typhus, der *Peritonitis puerperarum* u. s. w. Die anatomischen Veränderungen verhalten sich ganz so, wie sie oben im Allgemeinen beschrieben worden sind. Der Verlauf ist verschieden je nach den Bedingungen der Krankheit.

c) Diphtheritische Entzündung. Die diphtheritische Entzündung der Schleimhäute im Allgemeinen ist dadurch charakterisirt, dass ein sehr faserstoffreiches Exsudat in das Gewebe der Schleimhaut selbst gesetzt wird, welches bald mit den eingeschlossenen Gewebstheilen zerfällt und als nekrotische Masse abgestossen wird. Der gangränöse Zerfall geht entweder allmälig vor sich, indem der Faserstoff in eine moleculare, weiche Masse umgewandelt wird und die nekrotische Masse in weichen Fetzen nach und nach abfällt, oder die ganze Masse wird auf einmal als Brandschorf abgestossen. Nach Abstossung des Exsudates oder Schorfes zeigt sich eine geschwürige Stelle, aphthöses Geschwür, dessen blutende, rissige und zerfetzte Basis durch die Reste des Bindegewebes der Schleimhaut oder des submucösen Zellgewebes gebildet wird. Folgen an der betroffenen Stelle keine neuen Exsudate, so stossen sich erst die losen Schleimhautfetzen los, dann füllt sich die Lücke durch neugebildetes Bindegewebe, über welchem sich wohl auch eine schwache Epithelialschicht bildet, obwohl die völlig normale Struktur der Schleimhaut nicht wiederkehrt.

Diphtheritische Entzündung und croupöse sind nicht selten combinirt, und nachdem eine Exsudation auf die Oberfläche erfolgt ist, folgen zuweilen später Exsudationen in's Gewebe der Schleimhaut und nekrotischer Zerfall derselben nach.

Der Anblick einer Croupmembran und eines diphtheritischen Exsudates an der Leiche ist meist gleich, beide stellen sich als weisse, gelbliche oder grauliche, käsige Masse dar; die erstere kann man von der Schleimhaut abheben, das letztere ist mit der Schleimhaut eng verbunden und nach seiner Entfernung fehlt ein Stück der letzteren.

Capillarhyperämie ist meist vorhanden, doch sieht man zuweilen starke Exsudationen ohne begleitende Röthe.

1) Diphtheritische Entzündungen der Mundschleimhaut sind nicht selten, sind diffus verbreitet oder auf circumscripte Stellen beschränkt (Aphthen) und hinterlassen nach Abstossung der Exsudate Geschwüre, welche meist leicht heilen, zuweilen aber, bei fortwirkender Ursache, durch neue Exsudation tiefer werden, um sich greifen, schichtweise Zerstörungen aller benachbarten Gewebe bewirken und in bösartige Stomacace und Mundbrand übergehen können. Die Ursachen sind meist locale, z. B. scharfe, spitze Zähne oder Zahnstummel, Verwundungen u. s. w.; öfters ist aber die Mundaffection Theilerscheinung eines Magenkatarrhes und heilt erst mit dessen Heilung. Bei Säuglingen beobachtete Bednar eine durch den constanten Sitz an beiden Gaumenwinkeln charakterisirte Form dieser Entzündung.

2) Diphtheritische Entzündung der Rachenschleimhaut, *Angina gangraenosa*, ist ein Leiden, welches secundär bei Exanthemen, Typhus u. s. w., oder als primäre mit bedeutendem Allgemeinleiden verbundene epidemische Krankheit auftritt. Die Exsudation betrifft, ausser dem Rachen und den Tonsillen, oft auch die Wangen, das Zahnfleisch, den Pharynx und Oesophagus; die anatomischen Veränderungen sind die oben im Allgemeinen angegebenen. Erfolgt Heilung, so wird die Schleimhaut durch festes, fibröses Narbengewebe ersetzt, welches durch seine allmälige Contraction oft Verengerungen des Rachens bewirkt. Zuweilen ist der Rachenbrand mit Laryngealcroup combinirt.

II. Entzündung des submucösen Zellgewebes ist meist mit der der Schleimhaut combinirt, betrifft nur einzelne Theile der Mund- oder Rachenhöhle. Die Hyperämie ist stark, die Schleimhaut ist ebenfalls geröthet oder frei,

das Exsudat ist serös, sparsam oder reichlich, und bewirkt eine beträchtliche Schwellung der Theile; es wird entweder bald resorbirt und es folgt Heilung, oder es tritt Neubildung von Bindegewebe und Gefässen oder Eiterbildung ein. Der Eiter bildet schwappende Massen unter der Schleimhaut (Abscesse), die meist durch den Druck bald atrophisch wird und perforirt, worauf der Eiter entleert wird.

Die Lippen sind selten der Sitz einer solchen Entzündung, deren Folgen meist bleibende Anschwellung der Lippen und Ulcerationen ihrer Schleimhaut sind.

Häufig ist sie am Zahnfleische, bei der Dentition oder bei Caries der Zähne; der Ausgang ist hier meist Eiterbildung: Parulis.

Ebenfalls häufig ist sie im Rachen und in den Tonsillen (*Angina phlegmonosa, rheumatica*); auch hier kommt es oft zur Eiterbildung, seltner zu Bindegewebsbildung und Verhärtung.

III. Entzündungen und Geschwüre als Theilerscheinungen allgemeiner Krankheiten. a. ***Stomatitis mercurialis***, eine Folge längeren Quecksilbergebrauches, die nicht allein nach innerlichem Gebrauche durch den Mund, sondern auch nach Einreibungen und Bädern eintritt. Die Mundschleimhaut, oft auch die des Rachens, insbesondere aber die des Zahnfleisches, wird hyperämisch, die Schleimhaut wird mit reichlichen Epithelien bedeckt, durch deren graulichen Ueberzug die Röthe livid-violett durchschimmert. Am Zahnfleische, an den Rändern der Zunge, am inneren Lippenrande und an der Wangenschleimhaut, da, wo sie vom Unterkiefer zum Oberkiefer übergeht, bilden sich leichte, flache Excorationen oder tiefere Ulcera; sie haben scharfe, zackige, violette Ränder, eine leicht blutende, weissliche Basis. Zuweilen ist die Schwellung der Schleimhaut enorm, der Speichelfluss profus, und grosse Partieen der Schleimhaut gehen in diphtheri-

tischen Exsudaten zu Grunde, die Geschwüre gehen bis zu den Knochen oder der äusseren Haut und bewirken scheussliche Zerstörungen.

b. Die syphilitischen Mund- und Rachenaffectionen sind mannichfach. An den Lippen finden sich Chanker und Condylome. Wir haben ferner Hyperämieen der ganzen Rachen- und Gaumenschleimhaut mit oder ohne Exsudation (*Angina syphilitica*); circumscripte Hyperämieen der Gaumenschleimhaut, zuweilen in Form von Halbkreisen oder Gyris; meist bewirkt die Hyperämie vermehrte Epithelialbildung, daher der grauliche Ueberzug der betroffenen Schleimhautstellen. Häufig sind Geschwüre, beruhend auf circumscripten Schleimhautentzündungen mit Eiterbildung und Schwund der Gewebe, zuweilen mit croupösen oder diphtheritischen Exsudaten. Die Ulcera sind flach oder reichen bis auf das submucöse Zellgewebe, zuweilen geht das ganze Gewebe der Gaumensegel und der Weichtheile des Rachens zu Grunde; sie sind rundlich, oval, zuweilen halbmondförmig, haben scharfe Ränder und einen weisslichen, speckigen Grund, sie sitzen an den Lippen, besonders an der Commissur, an den Gaumensegeln, dem Zäpfchen, Pharynx, den Mandeln, der Zunge und den Wangen. Ihre Heilung besteht in der Bildung eines festen, sich contrahirenden, fibrösen Narbengewebes. Die Tonsillen und die Schleimbälge ulceriren ebenfalls. Im submucösen Zellgewebe finden sich zuweilen syphilitische Knoten; sie werden meist resorbirt, erweichen selten und bewirken Perforation und Ulceration der Schleimhaut.

c. Scorbutkranke leiden immer an Hyperämieen, serösen Infiltrationen und Geschwüren der Schleimhaut und des submucösen Zellgewebes des Mundes; die Geschwüre scheinen meist durch den Zerfall diphtheritischer Exsudate bewirkt zu werden; sie sind livid gefärbt, haben speckigen Boden und Ränder, bluten leicht und heilen schwer.

d. Bei Scrofulösen sind Entzündungen und Geschwüre sehr häufig, sie sitzen auf den Tonsillen, am Gaumen, an der Zungenwurzel und an anderen Stellen, sind meist von Anschwellung der zugehörigen Lymphdrüsen der ***Regio submaxillaris*** begleitet, verlaufen meist günstig, bewirken aber zuweilen beträchtliche Zerstörungen sowohl der Weichtheile als der Knochen durch Caries und Nekrose derselben.

e. Zuweilen geht die durch Lupus bedingte Degeneration von der Haut auf die Mundschleimhaut über, oder entwickelt sich wohl auch selbstständig hier oder im Gaumen.

f. Pockenpusteln, in einzelnen Exemplaren oder die ganze Schleimhaut des Mundes, Rachens und der Zunge bedeckend, kommen bei Variola vor.

Brand.

Brand des Mundes, Noma, ***Cancer aquaticus,*** Wasserkrebs, findet sich insbesondere bei Kindern von 3—8 Jahren, schwächlichen, kachektischen Subjecten bei schlechter Nahrung, Wohnung und Luft, als idiopathische Erscheinung oder bei schwer verlaufenden Exanthemen und Typhen. Meist wird eine Stelle der Wange hyperämisch, dunkelroth, geschwollen und hart, bald ganz schwarz und ödematös; das Epithelium der Schleimhaut und der Haut wird durch missfarbiges Serum zu Bläschen erhoben (Brandblasen); rasch folgt dann Zerfall der infiltrirten Gewebe zu Brandjauche, die Haut hält sich als schwarzer Schorf noch einige Zeit, bis nach deren Zerfall ein Loch in der Wange entsteht. Meist greift nun die Infiltration und das brandige Absterben rasch um sich, die Wange, das Zahnfleisch werden zerstört, die Knochen blosgelegt, cariös und nekrotisch. Heilung ist selten; es bildet sich dann eine Demarcationslinie, das Brandige wird abgestossen, es folgt Bil-

dung von Granulationen und endlich eines fibrösen Narbengewebes.

Abbildungen in Froriep, Klin. Kpft. T. 55, 56, Chir. Kpft. T. 458.

Brand des Rachens, des Zahnfleisches kommt vor in Folge heftiger localer diphtheritischer Entzündungen oder im Verlauf von schweren acuten Krankheiten.

Pathologische Neubildungen.

An den Lippen kommen vor: 1) Papillargeschwülste; dieselben haben bald den Charakter kleiner, beerenartiger Condylome, bald den von Warzen; letztere pflegen zuweilen zu ulceriren und gleichen dann dem ulcerirenden Cancroid, welches sich in einzelnen Fällen auch zur Warzenbildung später gesellen kann. (S. u.) 2) Telangiectasieen, als blaurothe, stark prominirende, kleinere oder grössere Geschwülste. 3) Colloid der Lippendrüsen, Lippenknoten; die Acini der Drüsen werden durch die gallertige Masse bis zu Erbsen- oder Bohnengrösse ausgedehnt, sie stellen dann rundliche, cystenartige Geschwülste dar, welche aus kleineren oder grösseren, mit Gallert gefüllten Alveolen (den ausgedehnten Acinis) bestehen. Gewöhnlich leiden blos einige oder wenige Drüsen, zuweilen alle und dann ist die ganze Lippe beträchtlich geschwollen. 4) Sehr häufig ist an den Lippen (insbesondere der Unterlippe) der Epithelialkrebs, welcher sich entweder ursprünglich unter der Haut oder erst secundär nach vorhergegangener Warzenbildung und Ulceration derselben bildet (s. Hautkrankheiten). Derselbe tritt meist in Form kleiner, flacher Knoten auf, welche bald die Epidermis durchbrechen und oberflächlich ulceriren; in der Basis und den Rändern des cancroiden Ulcus schreitet dann die Neubildung immer weiter fort, während die oberflächlichen Schichten zerfallen; in dieser Weise kann allmälig ein grosser Theil der Lippen zerstört werden. In manchen

Fällen geht die Zerstörung auch auf das Zahnfleisch, die Kiefer und das submaxillare Zellgewebe über, meist entarten secundär die submaxillaren Lymphdrüsen. Markschwamm kommt hier äusserst selten vor in Form kleinerer oder grösserer, peripherisch um sich greifender und oberflächlich bald erweichender Knoten. 5) In einzelnen Fällen wurden an den Lippen beobachtet: Fibrom, Lipom und Enchondrom.

Von der Schleimhaut der Mundhöhle gehen nicht selten Papillargeschwülste in Form erbsen- bis haselnussgrosser, beerenartiger Knoten aus, welche besonders häufig am Zäpfchen sitzen; ferner finden sich hier Drüsengeschwülste, hervorgehend aus hyperplastischer Wucherung der Schleimdrüsen der Wangen und insbesondere der Gaumensegel, welche, meist erbsen- bis haselnussgross, zuweilen den Umfang eines Hühnereies erreichen können. Seltener finden sich am Gaumen: Cysten, Lupus, Epitheliom, Carcinom und Blutgeschwülste.

Im Zellgewebe der Wangen kommen zuweilen Lipome, Fibroide, Cysten, Gefässgeschwülste und Carcinome vor.

Vom Periost der Kiefer oder von deren Knochensubstanz selbst gehen nicht selten Sarkome aus, welche den Umfang eines Hühnereies und mehr erreichen können, die Kiefer allmälig zerstören, endlich auch durch die Schleimhaut brechen und oberflächlich ulceriren können; sie zeichnen sich stets durch ihre rothbraune Schnittfläche und ihren Reichthum an grossen vielkernigen Mutterzellen aus. Auch vom Periost der Gaumenknochen oder des Keilbeins gehen zuweilen Sarkome aus, welche polypenartig in die Rachenhöhle ragen. Selten brechen Carcinome von den Knochen aus in die Mund- und Rachenhöhle.

In den Tonsillen findet sich in seltenen Fällen Carcinom als primäre Geschwulst, bald in beiden zugleich, bald nur in einer; dasselbe bildet harte oder weiche Geschwülste, welche in die Mundhöhle prominiren und bald oberflächlich zerfallen und verjauchen. Noch seltener sind secundäre kleine Krebsknoten in der einen oder anderen Tonsille. — Zuweilen bilden sich im angehäuften und eingedickten Secrete der Tonsille Verkalkungen und kleine Steine.

2. Die Zunge.

Bildungsfehler. Hypertrophie.

Die Zunge ist zuweilen ganz oder zum Theil (insbesondere in der Mitte durch das Frenulum) mit dem Boden der Mundhöhle verwachsen; sie ist der Längsrichtung nach gespalten und kann theilweise fehlen, übermässig gross (bei Kretinen) oder sehr klein sein. Die angeborene Hypertrophie der Zunge beruht auf Wucherung des Bindegewebes, mit Bildung von cystenartigen Herden aus endogener Kernwucherung der Bindegewebszellen und Ektasie der Lymphgefässnetze.

Nach Entzündungen bleibt zuweilen Hypertrophie der Zunge, sie erreicht oft einen so beträchtlichen Umfang, dass sie aus der Mundhöhle hervorragt, wird sehr hart und unförmlich, verliert die Zotten und bekommt eine glatte Oberfläche.

Entzündung.

Der Katarrh der Schleimhaut der Zunge begleitet stets den Katarrh der übrigen Mundhöhlenschleimhaut, tritt für sich auf durch Reiz scharfer Speisen, Tabaksdampf u. s. w., ist kenntlich an der Hyperämie der Zotten und der reichlichen Epithelialbildung, wodurch der graue Ueberzug der

Zunge gebildet wird; ergreift die Entzündung das tiefere Gewebe, so verschwindet in der allgemeinen Anschwellung die zottige Oberfläche, die Zunge wird glatt, glänzend roth. Die Entzündung des ganzen Zungengewebes, die eigentliche Glossitis, ist charakterisirt durch rasche Anschwellung, Härte und hohe Röthe der Zunge. Die Exsudate werden meist rasch resorbirt und die Zunge nimmt den normalen Umfang wieder ein; zuweilen bildet sich Bindegewebe und die Zunge bleibt vergrössert (entzündliche Hypertrophie, Verhärtung), hart, schwer beweglich; selten tritt Eiterbildung ein und es bilden sich Abscesse zwischen den Muskeln, die sich an der Basis öffnen. Die Entzündung der ganzen Zunge ist akut; nach Verwundungen, durch den Reiz einer scharfen Zahnkante entstehen beschränkte, chronische Entzündungen, meist mit Induration; ihre harten Narben, über denen die Schleimhaut eingezogen ist, werden wohl oft als Scirrhus exstirpirt.

Uebrigens kann die Zunge an allen Entzündungen und Geschwürsbildungen der Mund- und Rachenhöhle überhaupt Theil nehmen. Ausser den syphilitischen Entzündungen und Geschwüren auf der Oberfläche kommen im Gewebe der Zunge circumscripte Entzündungen mit folgender Verhärtung, syphilitische Tuberkel, vor. Aehnliche Entzündungen finden sich auch bei Scrofulösen.

Neubildungen.

Krebs kommt in der Zunge nicht selten primär vor als Markschwamm, Scirrhus oder am häufigsten als Epithelialkrebs. Er bildet kleine oder grössere Knoten im Gewebe der Zunge, welche nach aussen durchbrechen und sich peripherisch verbreiten können; meist bilden sich bald grosse carcinomatöse Geschwüre mit starker Verjauchung und der Tod erfolgt bald durch die massenhafte Entwicklung von Krebsmassen im Zellgewebe und den

Lymphdrüsen des Halses, durch welche Pharynx und Larynx verengt werden. Aeusserst selten sind kleine secundäre Krebsknoten in der Zungenschleimhaut.

Cysten kommen im Parenchym der Zunge nur selten vor, häufiger haben sie ihren Sitz im Zellgewebe unter der Zunge; es sind einfache Cysten mit serösem oder gallertigem Inhalte oder Dermoidcysten mit atheromatöser Masse.

Gefässgeschwülste sind äusserst selten und bilden kleine, blauliche, einfache oder mehrfache Knoten in der Zunge.

Tuberkel finden sich bei allgemeiner Tuberkulose in der Zungenschleimhaut sehr selten, bilden kleine weisse Knoten und Geschwüre mit tuberkulöser Basis.

Syphilitische Knoten kommen zuweilen im Verlaufe langwieriger Syphilis vor.

3. Schlundkopf und Speiseröhre.

Bildungsfehler.

Blinde Endigung im Pharynx oder in der Nähe der Cardia, die erstere nicht selten combinirt mit Communication mit der Trachea; Rechtslage des Oesophagus; Verengerung des Pharynx oder Oesophagus. Angeborene Halsfistel, einseitig oder beidseitig, mündet aussen seitlich am Halse $\frac{1}{2}''$ über der Clavicula am Rande des Sternocleidomastoideus, der sehr enge Gang führt nach oben und innen und mündet im Pharynx in der Gegend des Zungenbeins oder endet daselbst blind. Sie beruht auf Offenbleiben einer Stelle der zweiten oder dritten Kiemenspalte, der einen oder beider Seiten.

Abbild.: Förster, Missb. Atlas Taf. XXIV Fig. 17—23.

Erweiterungen.

a) Schlund und Speiseröhre sind der ganzen Länge nach gleichmässig erweitert, Wände meist verdickt, insbe-

sondere die Muskelschicht. Ursachen sind: Verengerung der Cardia, langwierige Katarrhe. Bei alten Leuten findet sich zuweilen eine Verdünnung der Häute des Oesophagus mit Erweiterung desselben.

b) Partielle sackartige Erweiterung, Divertikel, über verengerten Stellen oder bedingt durch fremde Körper, welche den Durchgang der Speisen behindern und die Wände übermässig dehnen. Diese Säcke sind meist klein, doch erreichen sie zuweilen auch eine bedeutende Grösse, sitzen bald mit weiter Mündung auf, bald mit schmalem, engem Hals.

c) Ausstülpungen der Schleimhaut durch die Muskelschicht in Gestalt rundlicher, kleiner, später länglicher und grosser Säcke; sie kommen besonders im unteren Dritttheil des Pharynx durch die horizontalen Fasern des ***Constrictor infimus*** vor. Ursache dieser seltenen Veränderung ist Anhäufung von Schleim, Speise, Kernen u. s. w. in einer kleinen Falte der Schleimhaut, die durch spätere Zunahme der Anhäufung immer mehr ausgebuchtet wird.

In allen diesen Fällen ist der Durchgang der Speisen zum Magen behindert, der grösste Theil der Speisen gelangt nach und nach in die Divertikel, welche wiederum die Speiseröhre, Luftröhre und Gefässe drücken. Der Tod erfolgt meist marastisch.

Abbildungen: Meckel, Tab. anat.-path. T. 19. Albers, Atlas der path. Anat. 2. Abth. T. 23, 24. Froriep, Chir. Kpft. T. 392. Baillie, Ser. of engrav. Fasc. 3 T. 1.

Verengerungen.

a) Durch Druck von Aussen: Kropf, Drüsengeschwülste, Krebse am Halse und im Mediastinum, Aneurysmen, entzündliche Infiltration des Halszellgewebes, Exostose der Wirbelkörper, unregelmässig verlaufende *Art. subclavia dextra* (***Dysphagia lusoria***) u. s. w.

b) Durch Veränderung der Wandung: contrahirende Narben nach Diphtheritis, Krebsbildung in den Häuten, Hypertrophie der Muscularis. Die letztere entwickelt sich im Verlauf chronischer katarrhalischer Entzündung des Oesophagus, erreicht zuweilen einen sehr hohen Grad; die Dicke der Muscularis ist nach der Cardia zu am bedeutendsten vermehrt, daher auch die Cardia vorzugsweise verengt ist. Diese Veränderung entspricht in jeder Weise den am Pylorusende des Magens, am Ende des Ileum und im Rectum vorkommenden Stenosen durch Hypertrophie der Muscularis nach chronischem Katarrh.

Perforation. Ruptur.

Perforation des Pharynx und Oesophagus wird bewirkt: 1) durch Degenerationen ihrer Wandungen durch Geschwüre, Carcinome, Epitheliome, Brand, Abscesse; 2) durch von aussen her zerstörende Abscesse, Carcinome, tuberculöse Bronchialdrüsen, Lungencavernen, Aortenaneurysmen; 3) durch verschluckte scharfe, spitze oder ätzende Körper; 4) durch traumatische Verletzung; 5) durch Erweichung der Wandungen in Folge der Einwirkung des nach dem Tode eingetretenen Magensaftes, eine Veränderung, welche also zu den Leichenerscheinungen gehört.

Ruptur des Oesophagus erfolgt in einzelnen, seltenen Fällen bei heftigen Anstrengungen der Wände bei Erbrechen und Husten.

Die meisten Perforationen und Rupturen verlaufen tödtlich, nur bei günstigen traumatischen Perforationen erfolgt zuweilen Heilung, aber meist mit Zurückbleiben einer Fistel.

Entzündung.

Katarrhalische Entzündung der Schleimhaut kommt acut und intensiv bei Neugeborenen vor, mit

sehr starker Injection und Abstossung der Epithelialschicht, selten bei Erwachsenen nach Genuss sehr heisser, scharfer Speisen und Getränke. Ein mässiger, chronischer Katarrh bleibt nach acutem zurück oder ist primär, Schleimhaut verdickt, braun oder grau, reichliche Schleim- resp. Epithelialbildung, Erschlaffung oder Verdickung der Muscularis. (S. oben.)

Croupöse und diphtheritische Entzündung treten höchst selten primär auf, sondern meist als Fortsetzung des Rachencroups, der *Angina diphtheritica*, der Aphthen der Mundhöhle, als Begleitung des Laryngealcroups; ferner hat man sie bei schwer verlaufenden Exanthemen, bei Typhus, Cholera, Dysenterie beobachtet. Sie erstreckt sich vom Pharynx bis zur Cardia, so dass die Croupmembran den ganzen Oesophagus auskleidet. Die Krankheit ist oft tödtlich, im Fall der Heilung wird das Exsudat in Fragmenten abgestossen, zuweilen bleiben Verschwärungen der Schleimhaut zurück.

Abscesse des Pharynx sind primär Folge von Entzündung des submucösen Zellgewebes, secundär Senkungsabscesse hinter dem Pharynx bei Caries der Halswirbel (Retropharyngealabscesse), sie perforiren selten spontan und tödten meist durch Erstickung. Auch im Oesophagus hat man zuweilen nach Entzündungen Abscesse zwischen den Häuten gefunden.

Entzündungen werden ferner bewirkt: durch fremde Körper (Nadeln, Knochen), welche im Oesophagus stecken bleiben und zuweilen Perforationen desselben, Eiterbildung, Abscesse um den Oesophagus bewirken; durch ätzende Substanzen, welche durch chemische Zersetzung einen Brandschorf bewirken und sehr intensive diphtheritische Entzündung erregen; die fibrösen Narben nach der Heilung bewirken Stricturen oder stellen sich als Falten, Brücken und Fäden an den Wänden dar; durch *Tartarus eme-*

ticus, der im unteren Dritttheil des Oesophagus Pusteln erzeugt, die Geschwüre hinterlassen.

Pusteln der Schleimhaut finden sich bei Variolakranken. Bei Pemphygus hat man auch im Oesophagus Pemphygusblasen beobachtet.

Geschwüre im Pharynx: bei Syphilis; nach Abstossung diphtheritischer Schorfe (als Zerstörung bei *Angina gangraenosa* oder als aphthöse Geschwüre); im Oesophagus ebenfalls durch Schorfe oder bei Neugeborenen durch einfache Schleimhautentzündung, Krebsgeschwüre; geschwürige Perforation durch anliegende vereiternde Lymphdrüsen, Abscesse in der Umgebung des Oesophagus, dadurch auch Communication mit der Luftröhre. Ausserdem kommt nach Albers und anderen Autoren im Oesophagus ein dem perforirenden Magengeschwür analoges Geschwür vor (das einfache Geschwür der Speiseröhre: Albers), welches seinen Sitz meist an der vorderen Wand, der Bifurcation der Trachea gegenüber, hat, die Häute des Oesophagus allmälig perforirt und Communicationen mit der Trachea, Pleura- und Mediastinalhöhle, Aorta, auch Verschwärungen der Lunge bewirkt. Alle auf den Oesophagus einwirkenden Reize, insbesondere Branntwein, sollen es bedingen können.

Brand durch ätzende Substanzen, höchste Grade der Diphtheritis bei Neugeborenen.

Abbildungen: Baillie Fasc. 3 Pl. 2. Albers II. T. 16—18. Lebert II. Pl. 105. Froriep Kl. Kpft. T. 49.

Pathologische Neubildungen.

Neubildung von Bindegewebe kommt in den Narben nach diphtheritischen Entzündungen und Verschwärungen vor.

Fibrome kommen vor als grössere, im submucösen Zellgewebe oder im Perichondrium des Ringknorpels wur-

zelnde und in den Oesophagus polypenartig hereinragende, zuweilen gelappte Geschwülste.

Ausserdem bilden sich kleine, runde, umschriebene fibröse Geschwülste von der Muscularis aus, welche den Charakter der Myome haben, meist nur erbsengross sind, zuweilen auch so gross werden, dass sie das Lumen des Oesophagus bedeutend verengern können. In ähnlicher Weise kommen auch zuweilen kleine Lipome vor.

Ausser den polypösen Fibroiden kommen im Pharynx und Oesophagus auch Schleimhautpolypen vor. Die Polypen sind einfach oder mehrfach, meist sehr lang gestielt und bewirken endlich völlige Verstopfung des Kanales. Selten finden sich kleine polypenartig prominirende oder platt aufsitzende papillare Neubildungen.

Krebs im Pharynx ist selten, er bildet sich hier meist als Fortsetzung eines von den umgebenden Organen ausgehenden Carcinoms, äusserst selten als primäre Geschwulst; zeigt sich in der Regel als diffuse Entartung der Schleimhaut mit Wucherung und peripherischer Erweichung.

Im Oesophagus findet sich am häufigsten der Epithelialkrebs; er bildet kleine oder grössere confluirende Knoten oder eine diffuse ringförmige Infiltration der Häute an einer circumscripten oder ausgedehnten Stelle. Der Ausgangspunkt ist die Schleimhaut und das subcutane Zellgewebe, von wo sich die Entartung allmälig auf die übrigen Häute erstreckt. Der Sitz ist meist in dem oberen Drittheil der Speiseröhre, seltner in der Nähe der Cardia. Ausserdem kommt zuweilen auch das gewöhnliche Carcinom vor, als Markschwamm oder Scirrhus, bald prominirende Knoten oder Ulcera bildend, bald als diffuse scirrhöse Entartung der Schleimhaut mit gleichzeitiger beträchtlicher fächerförmiger Hypertrophie der Muscularis. Das Lumen des Oesophagus wird stets verengert; nur dann, wenn die Neubildung die Schleimhaut durchbrochen hat und ulcerirt,

wird zuweilen das Lumen wieder weiter. Durch ausgedehnten Zerfall und Verjauchung der Neubildung kann auch Verjauchung des benachbarten Zellgewebes, Perforation der Trachea, der Bronchien oder der Aorta erfolgen.

Der Epithelialkrebs entsteht stets primär im Oesophagus, tritt secundär meist nur in den benachbarten Lymphdrüsen auf, seltner in anderen Organen. Das gewöhnliche Carcinom kommt primär, secundär und als fortgesetzte Geschwulst im Oesophagus vor, kann sich von dem letzteren aus auf das umgebende Zellgewebe, die Trachea, Lungen, Herzbeutel verbreiten und secundäre Krebsknoten in anderen Organen hervorrufen.

Abbildungen: Albers, Atlas der p. A. Abtheil. 2 T. 17—21. Froriep, Chir. Kpft. T. 172, 174, 179. Baillie, Ser. of engrav. Fasc. 3 T. 2, 4.

Cysten entstehen durch Erweiterung der Acini einzelner der traubigen Drüsen der Speiseröhre durch Stagnation des Sekrets; sie ragen in Form kleiner, durchscheinender Bläschen über das Niveau der Schleimhaut hervor.

Parasiten.

Auf der Schleimhaut der Mundhöhle, Rachenhöhle, des Pharynx und Oesophagus kommt sehr häufig der Soorpilz, Oidium albicans, vor; derselbe besteht aus breiten, langen, gegliederten, ramificirten Fäden, welche von den die Epithelien bedeckenden Sporenhaufen auswachsen (III. 11). Die Pilze entwickeln sich auf Speiseresten, z. B. saurer Milch, Epithelien, Exsudat, bald in geringer Anzahl und sind dann als unwesentliche Complicationen anzusehen, bald in solchen Massen, dass sie als weisse Knötchen oder Pseudomembranen, Soor, erscheinen oder selbst das Lumen des Oesophagus völlig verstopfen. Die Schleimhaut erhält sich unter diesen Massen unverändert oder wird erodirt und zuweilen ausgedehnt zerstört. Am häufigsten kommt der Soor bei Säuglingen vor, bei Erwachsenen nur

bei sehr herabgekommenen Individuen im Ausgang acuter und chronischer Krankheiten.

Abbildungen: Cruveilhier, Anat. path. Livr. 15 Pl. 3. Billard, Atlas der Kinderkrankheiten T. 1, 2. Froriep, Klin. Kpftaf. T. 2, 3. Vogel, Icon. hist. Taf. 21.

Auf der Oberfläche der Zunge findet sich ganz gewöhnlich eine Alge, Leptothrix buccalis, bestehend aus äusserst feinen, haarähnlichen Fäden und sehr kleinen Sporen; beide sitzen in dichten Büscheln und Haufen vorzugsweise an den Hornspitzen der Papillen und vermehren sich bei Kranken zuweilen so, dass sie einen dichten gelben Beleg auf der Zunge bilden.

Im Muskelfleische der Zunge und in den Lippen kommt zuweilen Cysticercus cellulosae vor, im Zellgewebe der Wangen und Tonsillen hat man Echinococcus beobachtet. In einzelnen Fällen wurde Filaria medinensis in der Zunge gefunden.

4. Der Magen.

Bildungsfehler.

Der Magen fehlt in seltenen Fällen bei übrigens vollständig entwickeltem Darmtractus, oder er ist nur durch eine sackige Erweiterung des Darmrohrs am Ende der Speiseröhre angedeutet; zuweilen ist er in 2 oder 3 Abtheilungen durch Einschnürungen getheilt. Er kann mit einem grösseren oder kleineren Theil der Eingeweide ausserhalb der Bauchhöhle liegen oder es kann ein Theil seiner vorderen Wand durch eine Lücke in den Bauchmuskeln prolabirt sein und die Bauchdecken halbkugelförmig erheben (*Hernia ventriculi*). Bei allgemeinem *Situs transversus* liegen die Cardia und der Fundus nach rechts; zuweilen liegt der Magen perpendiculär; bei theilweisem oder gänzlichem Mangel des Zwerchfelles kann er in die Brusthöhle zu

liegen kommen. Sehr selten ist eine blinde Endigung am Pylorus.

Abbildg.: Förster, Missb. Taf. XXIV Fig. 14. 15.

Erweiterung.

Eine allgemeine Erweiterung findet Statt nach wiederholter und lange fortgesetzter Ueberfüllung des Magens, nach übermässigem Gebrauche von Brech- und Reizmitteln, nach Erschütterung der Bauch- und Magenwände, nach Zerrung an der grossen Curvatur bei Hernien, Verengerung des Pylorus, nach Peritonitis, chronischer Gastritis. Einseitige Erweiterungen bilden sich bei Verengerungen im Magen selbst und sind sehr selten. Divertikelartige Säcke bilden sich in seltenen Fällen durch Druck und Zug schwerer, harter, unverdaulicher Körper.

Die Frweiterung kann den Grad erreichen, dass die grosse Curvatur bis an die Schamfuge reicht. Die Magenwände sind selten dem Grade der Erweiterung entsprechend verdünnt, sondern behalten entweder ihre normale Dicke (relative Hypertrophie) oder werden abnorm dick.

Verkleinerung. Stenose.

Eine Verkleinerung des Magens findet statt nach langdauerndem Fasten, durch Entartung der Magenwände bei chronischer Gastritis und Krebs, durch contrahirende Narben von Geschwüren; durch letztere kann ausserdem der Magen in zwei Abtheilungen getheilt werden. — Eine Verkleinerung mit Verdünnung der Wände kommt nach Rokitansky als spontane Atrophie, Tabes, vor, eine höchst seltene langwierige Krankheit mit allgemeiner Tabes und Atrophie der Lungen und des Herzens.

Stenose des Pylorus ist bedingt durch Carcinome, Hypertrophie und Contraction der Muscularis, Narben von Geschwüren, Druck von aussen durch Geschwülste.

Hyperämie. Hämorrhagie.

Hyperämie ist bedingt durch Störungen der Herzblutcirculation und durch Reize.

Hämorrhagie findet sich als Erguss in die Schleimhaut oder zugleich in die Höhle des Magens, sie ist bedingt durch Hyperämie und Entzündung, Geschwürsbildung und dadurch bewirkte Erosion kleiner Arterien, Krebs, Berstung von Varicen und Aneurysmen, Congestion bei Dysmenorrhoe, Veränderung des Blutes bei Purpura, Scorbut, Typhus, Cholera.

Blut kann übrigens auch in den Magen gelangen durch Verschlucken des Blutes, welches aus den Nasenhöhlen, der Luftröhre in den Rachen oder durch Berstung eines kleinen Gefässes oder eines Aortenaneurysmas in den Oesophagus gelangt.

Magenblutungen kommen in jedem Alter vor.

Das Blut bleibt im Magen nicht lange roth und klumpig, es vertheilt sich im Mageninhalt und es entsteht bald eine braune kaffeesatzartige Flüssigkeit, bestehend aus Serum, zerstörten Blutkörperchen, Pigmentkörnchen und dem übrigen Mageninhalt. Bei langsam erfolgenden und oft wiederholten Blutungen (chronischer Katarrh, hämorrhagische Erosion, Geschwür, Krebs) wird das Blut braun oder schwarz und wird meist so erbrochen.

Entzündung.

1) Katarrhalische Entzündung; *a*) die acute katarrhalische Entzündung betrifft die Schleimhaut des ganzen Magens oder bald mehr des Fundus, bald des Pylorustheiles, ist meist bedingt durch locale Reize. Die Schleimhaut ist gleichmässig geröthet, geschwollen, weich und mit dickem Schleim belegt, im submucösen Zellgewebe dendritenförmige venöse Injection. An einzelnen Stellen

finden sich zuweilen Substanzverluste der Schleimhaut als einfache Geschwüre oder als hämorrhagische Erosionen oder als Follikulargeschwüre (s. unten).

b) Chronischer Magenkatarrh ist sehr häufig bedingt durch reizende Speisen, Getränke (insbesondere Branntwein), Arzneien u. s. w. und als Begleiter chronischer Herzkrankheiten, der Lungenphthisis und anderer Krankheiten; es leidet die ganze Schleimhaut oder meist nur die Pylorushälfte des Magens. Die Veränderungen des Magens sind gradweise verschieden. Im ersten Grad ist der Magen normal gross oder erweitert, seine Wände sind schlaff, die Schleimhaut ist verdickt, oft mamellonirt, braun oder schieferfarbig, mit venösen Injectionen und Ecchymosen durchsetzt, zuweilen mit Erosionen und Geschwüren an einzelnen Stellen, die Muscularis nur wenig verdickt. Im zweiten Grad ist der Magen verkleinert, seine Wandungen sind fest und starr, die Schleimhaut zeigt ausser den genannten Veränderungen zuweilen harte, platte Knoten, an welchen die Drüsen völlig untergegangen sind, die Muscularis ist beträchtlich verdickt, die Verdickung nimmt nach dem Pylorus hin allmälig zu und beträgt dort 3 — 5‴; die Muscularis zeigt auf der Schnittfläche ein eigenthümliches fächeriges Ansehen, indem die graurothe Muskelmasse durch weisse Bindegewebsstreifen in regelmässigen Abständen durchsetzt wird. Durch diese beträchtliche Hypertrophie wird das Lumen des Pylorus verengt und die Kranken gehen allmälig in Folge dieser Stenose zu Grunde. Meist ist auch die Serosa verdickt. Der Inhalt des Magens ist meist braun, zuweilen schwarz, kaffeesatzartig durch verändertes Blut.

Der niedere Grad des chronischen Magenkatarrhs kann heilen, der höhere nicht. Der Verlauf geht äusserst langsam.

Im Verlauf dieses chronischen Katarrhs kommt es in

seltenen Fällen zur Eiterbildung in den Wandungen des verkleinerten Magens und Perforationen.

Abbildungen: Hope, Princip. and illustr. Fig. 178. Carswell, Fasc. 2 Pl. 1 Fig. 1. Lebert, II Pl. 105—111. Albers, IV T. 2. 8.

2) Croupöse und diphtheritische Entzündung sind sehr selten, bald bedingt durch Einwirkung reizender Stoffe, z. B. Brechweinstein, bald Theilerscheinung ähnlicher Processe auf anderen Schleimhäuten bei schwer verlaufenden acuten, miasmatischen Krankheiten. Die Entzündung ist stets auf kleine Stellen beschränkt, dieselben sind lebhaft injicirt und mit einer croupösen Membran oder einem diphtheritischen Schorfe bedeckt; nach Abstossen der letzteren entstehen aphthöse Geschwüre.

3) Magenentzündung durch ätzende Substanzen. Bei den Veränderungen, welche durch ätzende Substanzen in der Mundhöhle, dem Rachen, Pharynx, Oesophagus und Magen bewirkt werden, sind zu unterscheiden die unmittelbaren chemischen Veränderungen der berührten Theile und die secundären Vorgänge; die ersteren sind: Verschorfung und Erweichung der Epithelien, Schleimhaut oder selbst Muscularis, mit Entfärbung, Schwärzung derselben, die letzteren: seröse Infiltration, Hyperämie, Entzündung mit Eiterbildung, croupösen und diphtheritischen Exsudaten. Bei geringer Einwirkung erfolgt kein wesentlicher, bleibender Substanzverlust, bei höheren Graden erfolgt Zerstörung der Theile durch Brand, Vereiterung, und im Fall der Heilung Bildung von festen fibrösen Narben, durch welche Stricturen bedingt werden, oder fortdauernde Eiterbildung in den Häuten, mit Senkung und Perforation des Eiters.

Abb.: Hope, Principles and illustr. Fig. 118.

4) Entzündung des submucösen Zellgewebes ist sehr selten, verläuft meist akut und hat ausge-

dehnte Abscessbildung, zuweilen mit Perforation der Schleimhaut zur Folge.

Brand der Magenschleimhaut kommt vor durch die Einwirkung von Mineralsäuren u. s. w. und bei diphtheritischer Gastritis.

Geschwüre des Magens.

1) Einfache entzündliche Geschwüre als rundliche, oblonge, gezackte Substanzverluste der Schleimhaut sind im Magen selten, sie sind meist seicht und klein und erreichen selten das submucöse Zellgewebe, in einzelnen seltenen Fällen breiten sie sich sehr aus, gehen in die Tiefe und bewirken ausgedehnte Zerstörungen. Sie kommen vor in Folge der Steigerung einer chronischen oder akuten katarrhalischen Entzündung auf circumscripten Stellen.

2) Hämorrhagische Erosion, flache Substanzverluste mit hyperämischer und blutender Basis; sie sind rund, länglich oder streifig auf der Höhe der Falten der Schleimhaut; ihre Grösse wechselt von 1‴—6‴ und mehr Durchmesser; ihre Zahl ist verschieden, nicht selten findet man sie in grosser Menge. Sie finden sich meist bei chronischem oder akutem Magenkatarrh und sind oft die einzig nachweisbare Quelle beträchtlicher Blutungen; heilen sie, so findet man eine flache, schwarz pigmentirte Narbe.

Abbildungen: Cruveilhier, An. path. Livr. 15 Pl. 3, Livr. 30 Pl. 2, Livr. 31 Pl. 1.

3) Das Corrosionsgeschwür oder das perforirende, einfache, chronische Magengeschwür ist sehr häufig, findet sich meist im Pylorustheile des Magens und im oberen Theile des Duodenums. Es hat 2—3‴ bis 2—3″ im Durchmesser, ist meist kreisrund oder oval, selten unregelmässig durch Ausbuchtungen oder durch Zusammenfliessen mehrerer, meist ist blos eins vorhanden,

zuweilen mehrere, die gewöhnlich längs der kleinen Curvatur liegen. Die Geschwürsbildung beruht auf Corrosion einer durch Stockung der Circulation oder hämorrhagische Infiltration gegen die Einwirkung des Magensaftes widerstandslos gewordenen Stelle durch den Magensaft; sie beginnt in der Schleimhaut, geht nach deren Zerstörung auf das submucöse Zellgewebe und dann auf die Muscularis über, nach deren Zerfall endlich die Serosa in Form eines kleinen, runden Lochs perforirt. Die Geschwüre an der vorderen, freien Magenwand sind klein, zeigen fast keine Wulstung und Injection ihrer Ränder, eine glatte Basis und haben das Ansehen, als wäre mittelst eines Locheisens ein rundes Loch durch die Magenwände geschlagen worden; die Geschwüre an der hinteren Magenwand sind meist gross, haben stark gewulstete Ränder, eine harte, filzige Basis und kraterförmige Gestalt, die Magenwände sind an der Stelle des Geschwürs mit den benachbarten Geweben fest verwachsen und die letzteren werden mit zur Bildung der Geschwürswandungen herangezogen.

Der Verlauf dieser Geschwüre ist meist chronisch; sie können in jedem Stadium ihrer Bildung heilen; jenachdem der Substanzverlust oberflächlicher oder tiefer war, wird die fibröse Narbe dicker und fester; sie bildet meist eine strahlige Zusammenziehung des Magens; ging das Geschwür bis an's Peritoneum, so bewirkt die Narbe eine Einknickung der Magenwände und ringförmige oder halbmondförmige Einschnürungen.

Bei Perforation an einer freien Stelle des Magens findet keine Heilung statt, indem die durch den ausgetretenen Mageninhalt bewirkte Peritonitis rasch tödtet; liegt aber das Geschwür an einer Stelle, wo der Magen an anderen Organen anliegt, so kann trotz der Perforation Heilung erfolgen, wenn vorher diese Organe (Pankreas, linker Leberlappen) durch festes Bindegewebe mit der Magenwand eng

verwachsen war. In diesem Falle ersetzt das adhärirende Organ die fehlende Magenwand; im günstigsten Falle wird diese Stelle mit einer flachen, glatten Bindegewebsschicht überzogen, die mit den ebenfalls übernarbten Geschwürsrändern ein Continuum bildet; in weniger günstigen Fällen greift die Ulceration weiter um sich, es entstehen Abscesse im Zellgewebe, welche bald eingekapselt werden, bald perforiren, Ulcerationen der Leber, des Pankreas, des Zwerchfells und selbst der Lunge.

Häufig sind Blutungen aus den Rändern der Geschwüre durch Zerstörung der Gefässe; sie können tödtlich werden, wenn die letztere Arterien betrifft.

Abbildungen: Albers, Atlas der path. Anat. Abtheil. 4. T. 3, 4. Cruveilhier, Anat. path. Livr. 10 Pl. 5, 6. Livr. 20 Pl. 5, 6. Carswell, Path. An. Fasc. 6 T. 3. Gluge, Atlas 16. Lfg. T. 4. Lebert II Pl. 107—110.

5) Aphthöse Geschwüre finden sich nach Abstossung diphtheritischer Schorfe, kommen bei Säuglingen zuweilen in grosser Anzahl vor und werden dann meist als Follicular geschwüre angesehen.

Pathologische Neubildungen.

Neubildung von Bindegewebe kommt vor als Verdickung des interstitiellen Bindegewebes der Schleimhaut oder Muscularis, des submucösen Zellgewebes oder der Serosa bei chronischen Entzündungen, als Narbenmasse bei Heilung von Geschwüren.

Neubildung von glatten Muskelfasern findet sich bei Hypertrophie der Muscularis, ferner in Form kleiner, runder, umschriebener Geschwülste, Myome, welche von der Muscularis ausgehen und nur wenig nach aussen oder innen prominiren.

Neubildung von Fettbindegewebe findet sich im submucösen Zellgewebe als kleine rundliche Lipome,

welche, die Schleimhaut vor sich herdrängend, in die Magenhöhle ragen oder unter dem Peritoneum prominiren.

Schleimhautpolypen als erbsen- bis haselnussgrosse, breit oder schmal gestielte, in das Cavum ragende, durch entzündliche Hypertrophie geschwellte Schleimhautfalten, in deren Mitte wohl auch eine Verlängerung des verdickten submucösen Zellgewebes liegt. Man findet sie nur bei langwierigem Katarrh. Ausserdem finden sich im Magen polypenartige Zottengeschwülste von Haselnuss- bis Taubeneigrösse, welche ihres weichen, markigen Aussehens wegen leicht mit Markschwamm verwechselt werden. Sehr selten finden sich Gefässgeschwülste als umschriebene, zuweilen polypenartige Knoten. In einzelnen Fällen beobachtete man auch Drüsenpolypen in der Schleimhaut des Magens.

Krebs des Magens ist häufig und erscheint in verschiedenen Formen.

Als Alveolarkrebs bildet er, vom submucösen Zellgewebe und der Schleimhaut ausgehend, $\frac{1}{4}$—$\frac{1}{2}$″ dicke, meist über die ganze Pylorushälfte und darüber sich erstreckende diffuse Massen. Die Entartung beschränkt sich auf die Schleimhaut, oder erstreckt sich auch auf die Muscularis und Serosa, verbreitet sich zuweilen auch auf das Netz und andere Theile des Bauchfells.

Als Markschwamm hat er ebenfalls seinen Sitz meist im Pylorusmagen, und zwar in der nächsten Umgebung des Pylorus, selten an der Cardia oder vorderen Magenwand; er bildet meist umschriebene wandständige Knoten oder ringförmige Wulste, welche allmälig einen beträchtlichen Umfang erreichen, dann peripherisch erweichen und zerfallen, so dass zuweilen der grösste Theil der Masse abgestossen wird und ein carcinomatöses Geschwür mit zottiger Basis zurückbleibt. Durch peripherisch fortschreitende Infiltration und ulcerösen Zerfall können Perforationen erfolgen.

In seltenen Fällen findet sich der Markschwamm als diffuse Entartung der Schleimhaut in grosser Ausdehnung mit gleichzeitiger Hypertrophie der Muscularis und Verkleinerung des Umfangs des Magens um die Hälfte und mehr. Zuweilen hat der Markschwamm im Magen die Form umschriebener blumenkohlartiger und zottiger Geschwülste. (Nicht zu verwechseln mit nicht krebsigen Zottenpolypen, s. o.)

Der äusseren Erscheinung nach dem Markschwamm gleich ist das Cylinderepithelialcancroid, welches nicht selten vorkommt, seinen Sitz stets am Pylorus hat, diesen ringförmig umgiebt und verengert, gegen die angrenzende Schleimhaut scharf abgesetzt ist und in der Mitte gewöhnlich ulcerirt, während die Ränder weiche, zottige Wulste mit eingezogener Basis bilden. Daneben finden sich oft secundäre Knoten in der Leber und den Lymphdrüsen.

Als Scirrhus findet sich der Krebs im Magen in drei Formen: bald als ringförmige Infiltration der Schleimhaut des Pylorus, bald als umschriebene Knoten in der Nähe des Pylorus, oder seltner an anderen Stellen, bald als diffuse Entartung der Schleimhaut der Pylorushälfte des Magens mit gleichzeitiger beträchtlicher, fächerförmiger Hypertrophie des Muscularis und meist enormer Verengerung des Pylorus. (Nicht zu verwechseln mit der entzündlichen Stenose, s. o.)

Der Krebs geht meist von der Schleimhaut und dem submucösen Zellgewebe aus und breitet sich von da auf die übrigen Häute aus, er wuchert stets in die Höhle des Magens; er breitet sich meist auf die benachbarten Lymphdrüsen, zuweilen auch auf Pankreas, Colon, Leber aus, soweit sie an den Magen stossen. Gewöhnlich ist der Magen, insbesondere der Pylorus, mit den benachbarten Organen ausser durch die Fortsetzung des Krebses durch dichtes Bindegewebe verbunden. Selten bleibt er frei von Adhäsionen und sinkt dann zuweilen, seiner Schwere gemäss,

herab bis in die Mitte des Bauches oder zur Symphyse. Perforationen erfolgen: in die Bauchhöhle, den Darmkanal, die Brusthöhle, nach aussen durch die Bauchwände.

Ist der Krebs über einen grossen Theil des Magens ausgedehnt, so wird dieser dadurch in seinen Wandungen verdickt und seine Höhle verkleinert; sitzt er, wie gewöhnlich, im Pylorus oder neben demselben, so wird dessen Lumen mehr oder weniger verengt und der Magen durch Anhäufung der zurückgehaltenen Speisen erweitert. Die Stenose des Pylorus kann sich durch den Zerfall und die Entfernung lockerer Krebsmassen später heben.

Während der Krebsbildung finden häufig Blutungen statt, sowohl aus der weichen Schleimhaut, als aus dem Krebse, der Mageninhalt ist daher oft roth oder braun, schwarz gefärbt. Häufig findet neben dem Krebse Katarrh der Schleimhaut statt, zuweilen hämorrhagische Erosionen und perforirende Geschwüre.

Der Krebs entsteht entweder primär im Magen oder geht seltener von benachbarten Organen auf diesen über. Er ist der einzige Krebs im Körper oder es finden sich gleichzeitig Carcinome in der Leber, dem Pankreas, dem Darme, Ovarium u. s. w.

Abbildungen: Cruveilhier Livr. 4 Pl. 1, L. 12 Pl. 6, L. 10 Pl. 3, 4, L. 37 Pl. 3. Hope Fig. 172—177. Carswell Fasc. 2 T. 1—3. Fasc. 3 T. 8. Albers, Atlas. Abth. 4 T. 5—7. Baillie, Ser. of engr. Fasc. 3 T. 6, 7. Lebert II Pl. 110. 111.

Tuberkel finden sich äusserst selten als Theilerscheinung einer allgemeinen Tuberculose in der Schleimhaut des Magens und verlaufen dann gleich denen im übrigen Darmkanale; meist findet man einige wenige kleine Ulcera mit stark gewulstetem Rande und tuberculöser Basis; die zugehörigen Lymphdrüsen sind öfters ebenfalls tuberculös. Tuberkel im Peritonealüberzuge der Magens können sich allmälig auf die Magenwände ausdehnen und durch ihren

Zerfall von Aussen nach Innen perforirende Geschwüre bilden.

Wunden. Rupturen. Perforation.

Wunden des Magens sind meist tödtlich, indem rasch Austritt des Mageninhaltes in die Bauchhöhle und allgemeine acute Peritonitis erfolgt. Zuweilen tritt aber auch Heilung ein, indem sich die Wunde vollständig schliesst oder eine durch die Bauchwand nach aussen führende Fistel bleibt.

Ruptur der Magenwände kommt höchst selten spontan bei heftigem Erbrechen oder nach starken Contusionen vor.

Perforation der Magenwände von aussen her wird in einzelnen seltnen Fällen durch ulcerirende Tuberkel oder Carcinome des Peritoneum, der Lymphdrüsen und angränzender Eingeweide bewirkt.

Leichenerscheinungen.

Hyperämie des Fundus, als Füllung der grösseren und kleinsten Venen kommt als Leichenerscheinung sehr häufig vor und ist als solche dadurch kenntlich, dass sie sich auf die abhängigsten Theile des Magens beschränkt, und die Blutfarbe sich von den Venen aus in die umgebenden Theile diffus verbreitet.

Erweichung des Magens findet sich als Leichenerscheinung in verschiedenen Graden und ist bedingt durch die Einwirkung des Magensaftes auf die Magenwände in Fällen, in welchen derselbe vor dem Tode in grösserer Menge abgesondert wurde. Sie ist am häufigsten bei Säuglingen, in deren Leichen sie bei warmer Jahreszeit zu den gewöhnlichen Erscheinungen gehört. Krankheiten scheinen keinen constant prädisponirenden Einfluss auf die nach dem Tode eintretende Erweichung zu haben.

Man findet bald die Schleimhaut allein erweicht, bald auch die Muscularis und Serosa, so dass ein Fingerdruck hinreicht, die Häute zu zerstören. Die Farbe ist bald unverändert, bald zeigt sich schwarze Färbung des Blutes in den Gefässen oder, wenn bei Lebzeiten Hyperämie und Hämorrhagie vorhanden war, schwarze Farbe der ganzen erweichten Stelle. Selten zerfallen die Häute vollständig, niemals hat man Perforation bei Lebzeiten beobachtet.

Abbildungen: Cruveilhier Livr. 4 Pl. 2, Livr. 20 Pl. 1, 2. Hope Fig. 132, 133. Carswell Fasc. 5 T. 1, 2.

Der Mageninhalt und **die erbrochenen Massen.**

Bei den meisten Magenkrankheiten ist der Kranke unfähig, feste Speisen zu geniessen, und man findet daher in der Leiche meist den Mageninhalt derselben flüssig; er besteht aus Wasser, aus durch die Magenflüssigkeiten mehr oder weniger zersetzten Speisen, Pflanzenresten, Fettkugeln, Stärkemehlkugeln u. s. w., aus beigemischtem Schleime, Exsudaten, Blut, Krebsmassen, je nach der Magenkrankheit, und enthält oft Pilze und Algen in grosser Menge.

Der Schleim besteht aus amorpher zäher Masse, Cylinderepithelien und kleinen, rundlichen, einkernigen Zellen aus den Labdrüsen, welche bei Katarrh oft sehr zahlreich und vorwiegend sind. Dem Schleime im Erbrochenen sind grosse Pflasterepithelien aus der Speiseröhre und dem Munde beigemischt.

Die Exsudate mischen sich so rasch mit Schleim und Mageninhalt, dass sie selten darstellbar sind. Zuweilen findet man Exsudatzellen; Croupmembranen sind sehr selten. Bei Cholera reichliches, wässeriges Exsudat mit beigemischten Schleimflocken.

Das Blut bildet entweder geronnene Klumpen oder ist in den Mageninhalt gleichmässig vertheilt und färbt ihn roth; meist treten schnell Veränderungen des Hämatins

ein, die Blutkörperchen schwinden und es entstehen kleine, schwarze Pigmentkörnchen, durch welche der Inhalt braun oder schwarz gefärbt wird. Diese chokoladenfarbigen oder kaffeesatzartigen Massen finden sich im Magen und Erbrochenen bei allen Magenkrankheiten, welche mit öfteren Blutungen in das Cavum verbunden sind.

Zuweilen setzt sich der Soor vom Oesophagus auf den Magen fort und entwickelt sich auf dessen Schleimhaut weiter, obgleich grössere Massen hier sehr selten sind. Nicht selten finden sich im Mageninhalte die grossen ovalen Zellen der Hefenalge, *Cryptococcus cerevisiae.* Häufig ist ferner die Sarcine, *Merismopoedia punctata,* eine Alge, welche durch ihre cubischen, wie viereckige, tief eingeschnürte Paquete aussehende Zellen charakterisirt ist (III. 8). Sie entwickelt sich oft in enormen Massen im Mageninhalt und wirkt dann störend auf die Verdauung.

Ausser diesen Bestandtheilen findet man im Mageninhalte und im Erbrochenen zuweilen: Darminhalt, Galle, Chymus, Fäcalstoffe, Spulwürmer, steinartige Concretionen.

Frösche, Eidechsen u. s. w. können wohl verschluckt werden, aber bei der hohen Temperatur des Magens in demselben nicht fortleben, daher alle Erzählungen über ein längeres Leben, Eierlegen dieser Thiere im Magen u. s. w. auf Täuschungen beruhen.

5. Der Darmkanal.

Bildungsfehler.

Mangel des ganzen Darmes kommt nur bei den höchsten Graden der Acephalen vor, partieller Mangel findet sich bei Acephalie, Sympodie u. s. w.; sehr selten kommt bei übrigens wohlgebildetem Darme Mangel eines kleinen Stückes vor.

Abnorme Kürze des ganzen Darms oder einzelner

Abtheilungen derselben; im höchsten Grade stellt er sich als *S*-förmiger Schlauch zwischen Magen und After dar. — Verengerungen kleiner oder grösserer Darmpartieen in solchen Graden, dass sie einer völligen Atresie gleichkommen. — Atresie findet sich meist am Dickdarm, als Mangel des Colon oder des Rectum, partieller Mangel des letzteren, indem bald mehr das obere, bald mehr das untere Ende entwickelt, während das andere verschlossen ist; der geringste Grad ist derjenige, in welchem nur die Aftermündung durch Haut verschlossen ist. Ausserdem kommt Atresie am häufigsten am Ende des Duodenum vor.

Kloakbildung geht hervor aus unvollständiger Abschnürung und Ausbildung der in den frühesten Zeiten des Fötallebens gemeinschaftlich mündenden unteren Enden der Harn- und Geschlechtsgänge und des Mastdarms. Die einfachsten Formen sind die, in welchen das untere Ende des Mastdarms fehlt und der obere in die Harnblase (*Atresia ani vesicalis*), oder die Urethra (*A. ani urethralis*), oder die Scheide (*A. ani vaginalis*) mündet; in den beiden ersten Fällen ist die Kothentleerung stets so mangelhaft, dass bald Kothanhäufung im Colon und Tod erfolgt, im letzten ist meist die Oeffnung so weit, dass die Kothentleerung ungestört vor sich gehen kann.

Complicirter sind die Fälle, in welchen die gespaltene und nach aussen offene Harnblase die Mündung der genannten Gänge aufnimmt; hier hat man vorzugsweise zwei Arten zu unterscheiden: bei der ersten fehlt vom Darmkanal nur das untere Ende des Rectum, während das obere in die offene Harnblase mündet, neben ihm die Ureteren und zuweilen auch die Geschlechtsgänge; bei der zweiten Art fehlt das Colon ganz oder grösstentheils, das untere Ende des Ileum mündet in die offene Harnblase, neben ihm die Ureteren und die Geschlechtsgänge; bei weiblichem Fötus sind gewöhnlich Uterus und Vagina vollständig in

zwei seitliche Hälften geschieden, welche getrennt in die Blase einmünden.

Darmspalte findet in doppelter Weise statt: bald mündet das Ileum in einer am Nabel befindlichen Spalte der Bauchwandungen, während das Colon fehlt oder mangelhaft gebildet ist; der Koth wird durch diese Spalte entleert, welche aber meist insufficient ist, weshalb bald Kothanhäufung und Tod erfolgt, bald mündet ein offenes Divertikel, als bleibender Rest des fötalen offenen Ganges zwischen Darm und Nabelblase, in einer Bauchspalte nach Aussen, welches bald weit ist und den Koth aufnimmt, bald eng ist. An diese Bildung schliesst sich dann das geschlossene Divertikel, ein hohler, aus allen Darmhäuten bestehender, blindsackartiger Anhang des Ileums, 1—4′ von der Cöcalklappe aufwärts, ebenfalls ein Rest des ***Ductus omphalomesentericus.*** Er ist 1—6″ lang, enger oder weiter als der Darm, konisch, cylindrisch oder kolbig, entspringt vom convexen oder concaven Rande des Darmes unter rechtem oder spitzem Winkel. Zuweilen ist er durch Bindegewebe an die Bauchwand gelöthet und wird dadurch Ursache innerer Einklemmungen; in manchen Fällen bildet er den Inhalt einer Hernie; ausserdem bewirkt er keine Störung.

Als Hemmungsbildung aus dieser Reihe ist ebenfalls zu betrachten der Nabelschnurbruch, hervorgehend aus bleibender Lagerung einer kleineren oder grösseren Darmschlinge in die Nabelschnur. Der Inhalt des Bruchsackes ist bald gering, bald sehr bedeutend, so dass sogar fast der ganze Darm nebst Leber, Magen und Milz in denselben zu liegen kommen. Die Nabelschnur inserirt sich stets in die Bruchgeschwulst und breitet sich dann fächerförmig über dieselbe aus, woran man den Nabelschnurbruch leicht vom Nabelbruch unterscheiden kann.

Lage ausserhalb der Bauchhöhle; bei Spalten in der

Bauchhöhle: Bauch-, Nabelbruch; durch Eindringen in natürliche Oeffnungen: angeborener Leistenbruch; durch Mangel eines Theils des Zwerchfells Lage in der Brusthöhle: ***Hernia diaphragmatis.*** Bei ***Situs transversus*** lagern auch die Därme entsprechend verkehrt, das Cöcum links, das ***S romanum*** rechts u. s. w.; gleichzeitig liegt die Leber links, die Milz rechts, der Magenblindsack rechts.

Abbildungen: Förster, Missb. Atlas Taf. XXII u. XXIII.

Erweiterung.

Die beträchtlichsten Erweiterungen finden sich am häufigsten in Darmstücken über verengerten Stellen. Entsteht die Verengerung langsam, so bildet sich neben der Erweiterung des Darmes meist eine beträchtliche Hypertrophie der Muscularis aus, vermöge welcher das Hinderniss eine Zeit lang überwunden werden kann; entsteht die Verengerung plötzlich, wie z. B. bei innerer Einklemmung, so werden alle Häute durch den angehäuften Darminhalt und Gase gleichmässig ausgedehnt und verdünnt. Erweiterungen erfolgen ferner durch lang fortgesetzte Ueberfüllung mit Kothmassen, insbesondere wenn diese Gasentwickelung befördern; durch Erschlaffung der Darmmuskeln nach einem Stoss oder Schlag, nach Peritonitis, Typhus, Dysenterie, Cholera, langwierigen Katarrhen.

Einseitige Erweiterungen sind die sogenannten falschen Divertikel, bestehend in einer Ausstülpung der Schleimhaut durch die Muscularis nach Aussen, mit Erhebung des Bauchfells. Sie kommen hauptsächlich am Dickdarme vor, bilden dort zitzenförmige Anhängsel an der convexen Seite von der Grösse einer Erbse bis zu der eines Hühnereies, welche mit Koth oder Concrementen gefüllt sind. Am Dünndarm entstehen sie meist an der concaven Wand und liegen zwischen den Gekrösplatten.

Abbildungen: Meckel, Tab. anat.-path. T. 21 Fig. 9.

Verengerungen.

Das Lumen des Darmkanals kann verengert werden durch Texturveränderungen der Wand (Stenosen): Hypertrophie der Muscularis, Krebs, Narben, Adhäsionen; — durch den Druck ausserhalb liegender Geschwülste; — durch Veränderungen der Lage: Hernien, Invagination, Zerrung; ferner werden ganze Stücken enger, sobald der Durchgang von Kothmassen durch dieselben lange Zeit hindurch völlig oder theilweise verhindert ist.

Lageveränderungen.

1) Hernia, Bruch, Vorfall eines Theiles des Darmes durch eine erweiterte, normale oder durch allmäliges Auseinanderdrängen geschlossener Theile künstlich gebildete Oeffnung des Leibes mit Erweiterung des vorangeschobenen Bauchfells (*Peritonaeum parietale*) zu einem Bruchsacke. Die Bildung einer Hernie beginnt gewöhnlich mit der einer trichterförmigen Ausstülpung des Peritonaeum parietale nach aussen, also mit der Bildung eines Bruchsackes; diese Ausstülpung ist entweder angeboren, oder wird durch subperitonäale Lipome bewirkt, welche nach aussen zu wuchern und das Bauchfell nach sich ziehen.

a) *Hernia inguinalis congenita*, der Darm dringt in die Höhle des nicht verwachsenen *Processus vaginalis peritonaei*, hat daher keinen besonderen Bruchsack und kommt mit dem Hoden selbst in Berührung. (Der Richtung nach ist er ein schiefer.)

b) *H. inguinalis obliqua*, (erworbener) schiefer Leistenbruch, der Darm dringt durch die Bauchöffnung des Leistenkanales (*Fovea inguinalis externa*, nach Aussen von der die *Arteria epigastrica* einschliessenden Bauchfellfalte: *Plica epigastrica*, daher der Name äusserer Leistenbruch), das Bauchfell vor sich her schiebend, in

diesen ein, kommt durch die äussere oder Leistenmündung desselben zum Vorschein und senkt sich meist in das Scrotum (*Hernia scrotalis*).

c) ***H. inguinalis directa***, gerader Leistenbruch, der Darm dringt in die *Fovea inguinalis interna* (nach Innen von der *Plica epigastrica*, daher der Name innerer Leistenbruch) ein, drängt das Bauchfell und die *Fascia transversa* vor sich her, die übrigen betreffenden Theile der Bauchwände in der geraden Richtung von hinten nach vorn aus einander und gelangt in der Leistenmündung des *Canalis inguinalis* unter der Haut an.

d) ***H. cruralis***, Schenkelbruch, der Darm drängt das Bauchfell und das den *Annulus cruralis* (innere Mündung des Schenkelkanales) bedeckende Stück der *Fascia transversa* (*Septum transversum*) vor sich her, dringt in den Schenkelkanal ein, gelangt durch eine der erweiterten Lücken der *Fascia cribrosa*, welche dessen äussere Mündung, die *Fossa ovalis*, bedeckt, nach Aussen unter die Haut, oder hebt nur die *Fascia cribrosa* in die Höhe.

Zuweilen dringt der Darm mit dem Bauchfell durch eine Lücke des *Septum transversum*; der Bruch hat dann keinen fibrösen Sack (*Fascia propria* Coop.).

Zuweilen dringt der Darm nicht durch den *Annulus cruralis*, sondern schiebt sich in die trichterförmige Erweiterung der Gefässscheide ein und erhält, sie allmälig von den Gefässen abziehend, von dieser, statt vom *Septum transversum*, seine fibröse Hülle.

e) ***H. umbilicalis***, der Darm dringt durch den eigentlichen Nabelring oder eine Lücke der Bauchwand neben diesem.

f) ***H. abdominalis***, der Darm dringt durch eine Lücke der *Linea alba*.

g) ***H. ischiadica***, der Darm dringt durch die *Incisura ischiadica major*.

h) ***H. foraminis ovalis,*** der Darm dringt durch das ***Foramen ovale.***

i) ***H. diaphragmatica,*** der Darm dringt durch eine angeborene oder erworbene Lücke des Zwerchfells, kommt in einen durch das vorgedrängte ***Peritonaeum diaphragmatis*** gebildeten Bruchsack zu liegen, oder liegt frei in der Brusthöhle.

k) ***H. perinaealis,*** der Darm drängt sich mit dem Peritonäum durch die von einander weichenden Fasern des ***Levator ani*** und kommt meist an der rechten Seite unter der Haut des Peritonäums zum Vorschein.

l) ***H. retroperitonalis, mesocolica,*** der Darm dringt an der ***Fovea jejuno-duodenalis*** oder einer anderen Stelle hinter das Bauchfell oder zwischen die Platten des Mesocolon.

2) Innere Einklemmung, Incarceratio, ***Strangulatio,*** Lageveränderung des Darmes innerhalb der Bauchhöhle, wodurch das Lumen desselben an einer oder zwei Stellen geschlossen und der Fortgang der Contenta verhindert wird.

a) Die Einklemmung beruht auf dem Drucke eines meist bleibend mit Koth gefüllten Darmstückes oder des Gekröses auf andere Darmstücke; der Vorgang wird eingeleitet durch angeborene ungünstige Lage des Colon, Senkungen des Dünndarmes im hohen Alter, Zerrung des Gekröses bei grossen Scortalbrüchen. Meist lastet der Dünndarm auf dem Dickdarme.

b) Die Einklemmung beruht auf einer Achsendrehung, und zwar

α) hat sich der Darm um seine eigene Achse gedreht; eine solche halbe Drehung ist am ***Colon ascendens*** und an der Uebergangsstelle des Colon in das Rectum beobachtet worden;

β) oder das Gekröse des Dünndarms bildet die Achse,

indem es sich konisch zusammendreht und den Darm nachzieht;

γ) oder ein Darmstück, z. B. eine Dünndarmschlinge, das *S romanum*, Cöcum, bildet die Achse, um welche sich eine Darmschlinge mit ihrem Gekröse herumschlägt.

c) Die Einklemmung beruht auf der Bildung von Lücken, in welche der Darm hineinschlüpft. Am häufigsten bilden Adhäsionen von Fäden, Pseudomembranen, Strängen (nach Entzündung), die von Darm zu Darm, zur Bauchwand oder zu anderen Organen gehen, solche Lücken und diese Art der Einklemmung ist überhaupt die häufigste.

Seltener liegen zu Grunde: die Adhäsion eines wahren Divertikels an der Bauchwand, Adhäsionen des Cöcums oder Wurmfortsatzes, des Netzes, ferner Löcher oder Spalten im Gekröse und das *Foramen Winslowii*. Zuweilen erfolgt Einklemmung einer Darmschlinge oder des Netzes in einem Einrisse des Uterus.

d) Die Einklemmung betrifft den in einem Bruchsacke liegenden Darm (*Hernia incarcerata*). Dies geschieht, wenn die Bruchpforte absolut zu eng ist für den Durchgang der Kothmassen oder selbst für die Circulation in dem Darmstücke, — wenn die Bruchpforte relativ zu eng wird für den Austritt abnorm grosser Massen in dem Darme angehäuften Kothes, — wenn die im Bruchsacke liegenden Darmschlingen sich selbst durch Kreuzung, Drehung u. s. w. einschnüren.

An der Stelle der Einklemmung folgt Störung des Blutlaufes, Entzündung des Darmes und Bauchfells, endlich Brand; oberhalb der Stelle häufen sich Koth und Gase an und der Darm wird enorm erweitert. — Bei Einklemmungen innerhalb der Bauchhöhle (*Incarceratio interna*) erfolgt stets der Tod, bei solchen in Hernien erfolgt in einzelnen seltenen Fällen dadurch Heilung, dass die brandige

Darmstelle nach Aussen durchbricht und sich eine Kothfistel bildet, durch welche die Entleerung des Kothes erfolgt.

Abbild.: Froriep, Chir. Kpft. T. 217, 343, 378. Cruveilhier Livr. 7 T. 5. Albers IV. T. 21, 23.

3) Invaginatio, Intussusceptio, Darmeinschiebung, Einschiebung oder Einstülpung eines grossen oder kleinen Darmstückes und des dazu gehörigen Gekröses in die Höhle des auf dasselbe nach unten oder seltener nach oben folgenden Darmstückes.

An der auf diese Weise entstandenen Masse unterscheidet man die Scheide, bestehend aus der äusserten Schicht von dem in ihr enthaltenen Volvulus, der aus dem eintretenden Rohr oder der innersten Schicht und dem austretenden oder umgestülpten Rohre oder der mittleren Schicht besteht; es berühren sich die Schleimhäute der äussersten und mittleren Schicht, der Peritonäalüberzug der mittleren und innersten Schicht, zwischen welche auch das Gekröse zu liegen kommt. Das Gekröse ist natürlich sehr gezerrt, zusammengefaltet und zieht den Volvulus etwas nach seiner Seite und die Mündung desselben meist schief.

Die Invagination findet sich am Dünn- und Dickdarme, meist aber besteht sie in einer Einschiebung des Dünndarmes in den Dickdarm, nicht selten in der Art, dass man die Mündung des Volvulus durch den Anus fühlen kann.

Die Bildung der Invagination geht so vor sich, dass die Mündung des Volvulus den festen vorschreitenden Punkt bildet, während die Scheide sich immer weiter umstülpt.

Das Eindringen eines Darmstückes in ein anderes ist dadurch bedingt, dass das eindringende enger, fester ist und seine peristaltischen Bewegungen kräftiger sind als die

des weiteren, schlafferen aufnehmenden Darmstückes, und dadurch erst eine kleine Einstülpung und aus dieser durch fortschreitende Senkung des Volvulus und weitere peristaltische Bewegungen eine vollständige Invagination geschieht. Für diese Art der Entstehung spricht der Umstand, dass ihre Bildung meist langwierige katarrhalische Entzündungen vorausgehen, durch welche hier Reizung und Contraction, dort Erschlaffung und Erweiterung des Darmrohres hervorgebracht wird.

Die nächsten Folgen der Invagination sind Hemmung des Blutlaufes in dem gezerrten Netze, Hyperämie und Entzündung desselben, des Perionäalüberzuges des ein- und austretenden Rohres und zuweilen des ganzen austretenden Rohres oder der ganzen Masse. Die Entzündung kann sich auch auf das benachbarte Peritonäum erstrecken, es können massenhafte Exsudationen oder Brand einzelner Partieen der Invagination eintreten. So lange das Lumen des eintretenden Rohres frei bleibt, gehen noch die Kothmassen durch dasselbe fort, wenn auch langsam und beschwerlich; durch die Entzündung und die dadurch hervorgebrachte Geschwulst tritt aber öfters Einklemmung ein, das Lumen wird an einer Stelle (insbesondere an der Eintrittsstelle) geschlossen und es erfolgt Ileus. In allen diesen Fällen erfolgt rasch der Tod.

Oft sterben die Kranken sehr langsam hin, die invaginirte Stelle bleibt im Zustande der Hyperämie oder Entzündung, die serösen Flächen werden an einander gelöthet, die Schleimhaut sondert reichlichen Schleim ab, auch der übrige Darm ist im Zustande des Katarrhs, der Fortgang der Darmcontenta geht sehr langsam vor sich, die Verdauung und Ernährung kommen immer mehr herunter, bis endlich völlige Atrophie und Tod erfolgt oder eine plötzlich eintretende Gasanhäufung in den Därmen durch Beengung der Respiration dem Leben ein Ende macht.

In einzelnen seltenen Fällen wurde der brandig gewordene Volvulus abgestossen und, da das eintretende Rohr an der Eintrittsstelle mit der Scheide verwachsen war, das Lumen des Darmes wieder hergestellt und der Kranke geheilt. Meist erliegt der Kranke aber trotz des Abstossens des ganzen oder einzelner Theile des Volvulus.

Zuweilen findet man auch Invaginationen, welche erst kurz vor dem Tode während der Agonie oder selbst erst nach dem Tode entstanden sind, und welche man sehr leicht dadurch von den beschriebenen unterscheiden kann, dass man keine Spur von Hyperämie oder Entzündung an ihnen bemerkt und sie sich leicht aus einander ziehen lassen. Dieselben entstehen in Folge ungleichmässiger und unregelmässiger, stürmischer Zusammenziehungen und peristaltischer Bewegungen des Darmkanales und finden sich vorzugsweise häufig bei Kindern in den ersten Lebensjahren, zuweilen selbst in grösserer Anzahl neben einander.

Abbildungen: Cruveilhier. Livr. 21 Pl. 6, Livr. 22 Pl. 4—6. Froriep, Chir. Kpft. T. 382. Albers IV, Taf. 22, 24a. Carswell 7 Pl. 3 Fig. 3.

4) ***Prolapsus recti***, ein Theil des durch chronischen Katarrh und habituelle Ueberfüllung erschlafften Rectums wird beim Stuhlgang Anfangs als wulstiger Ring vorgestülpt, der nach vollendetem Stuhlgang meist wieder zurückgeht und sich allmälig durch vermehrte Umstülpung vergrössert. Der Prolapsus stellt sich dann als rothe, violette, runde oder längliche, am Anus eingeschnürte Geschwulst dar, in deren Mitte die Darmöffnung, resp. die Umstülpungsstelle, zu sehen ist. Die der Luft und der Reibung ausgesetzte Schleimhaut ist entzündet und angeschwollen, der ganze Prolapsus durch Stockung des Blutlaufes in ihm blauroth. Die Kothentleerung geht durch das prolabirte Rectum fort.

Der prolabirte Darm ist meist reponibel; selten verwachsen die Häute und können nicht wieder zurückge-

schoben werden. Der Prolapsus kann ganz oder theilweise durch Brand abgestossen werden.

Zuweilen prolabirt blos die Schleimhaut, während die Muskelhaut zurückbleibt. In anderen Fällen bildet sich eine Invagination der oberen Hälfte des Rectum in die andere und es tritt der Volvulus als Prolapsus aus dem After hervor.

Abbild.: Cruveilhier Livr. 21 Pl. 6. Froriep, Chir. Kpft. Taf. 376.

5) Einknickungen des Darmes werden bewirkt durch Verwachsungen des Darmes mit der Bauchwand oder anderen Theilen, in der Art, dass er spitzwinkelig verzogen wird, oder durch Verwachsungen und Zusammendrehung des Gekröses, welches den Darm nachzieht. In beiden Fällen wird das Lumen des Darmes verengert und die Fortbewegung der Contenta behindert.

Hyperämie. Hämorrhagie.

Hyperämie findet sich bei Störungen der Circulation im Herzen und in der Pfortader, bei Thrombosen der letzteren erreicht sie den höchsten Grad; sie ist ferner häufig bei allen Krankheiten, welche mit Störung der Blutbildung verbunden sind: Typhus, Scorbut u. s. w., bei Eindickung des Blutes durch massenhafte seröse Exsudation, wie bei Cholera; sie begleitet ferner oft die Entzündungen der Schleimhaut und des Peritonäums und entwickelt sich im höchsten Grade bei Incarcerationen und Strangulationen des Darmkanales.

In allen genannten Fällen kann die Hyperämie auch zu Hämorrhagie führen, welche ausserdem aus den Rändern und der Basis von Geschwüren, zerfallenden Carcinomen, erodirten Arterien erfolgen kann. Das in den Darmkanal ergossene Blut erleidet ähnliche Veränderungen wie das in den Magen ergossene. (S. o.)

Hypertrophie. Atrophie.

Massenzunahme der Darmhäute oder der Schleimhaut oder Muscularis allein findet sich in Darmstücken, welche lange im Zustande chronischer Entzündung begriffen waren. Die Muscularis wird häufig hypertrophisch oberhalb Strictu-ren in Folge der erhöhten Thätigkeit, und bei chronischem Katarrh.

Verdünnung aller Häute ist meist Folge des allgemei-nen Marasmus oder tritt ein nach langwierigen Katarrhen, nach Typhus, Dysenterie. Die Schleimhaut allein schwindet nach langwierigen Diarrhöen. — Im höheren Alter ist Schwund der Follikel und der Zotten beobachtet worden.

Entzündung.

1. Katarrhalische Entzündung.

Die katarrhalische Entzündung des Darmkanals stellt sich unter zwei Formen dar:

a) die eine verläuft stets chronisch, es findet copiöse Ausscheidung flüssigen Exsudates und vermehrte Zellenbil-dung statt, die Schleimhaut und allmälig auch die übrigen Darmhäute werden anämisch und atrophisch, ohne übrigens in ihrer feinsten Textur verändert zu werden. Diese Form kommt am häufigsten bei Kindern vor.

b) die andere Form verläuft akut und chronisch und zeigt die Veränderungen, wie sie bei katarrhalischen Magen-entzündungen im Allgemeinen angegeben worden sind.

Die akute katarrhalische Darmentzündung ist charakte-risirt durch lebhafte, allgemeine oder fleckige Injection, welche oft in der Umgebung der Solitärdrüsen und Peyer-schen Drüsenhaufen am intensivsten ist, Vermehrung der Zellenbildung und Erweichung der Schleimhaut, die linsen-förmigen Drüsen sind meist angeschwollen. Sie geht in Heilung über oder in chronische Entzündung.

Die chronische katarrhalische Darmentzündung ist charakterisirt durch venöse Hyperämie, braune oder schieferartige Färbung der Schleimhaut, mit oder ohne Schwellung der Follikel. Die Muscularis ist schlaff, zuweilen aber wird sie allmälig hypertrophisch, 3—4‴ dick, bewirkt Verengerung des Darms. Zuweilen bilden sich Schleimhautpolypen von derselben Beschaffenheit wie im Magen.

Ausser diesen Veränderungen finden sich bei Darmkatarrh nicht selten Geschwüre der Schleimhaut.

Als erste Anlagen der einfachen Schleimhautgeschwüre bemerkt man Erosionen, d. h. Stellen, an welchen neben gesteigerter Hyperämie und Exsudation ein Schwund der Gewebe eingetreten ist; diese Erosionen werden tiefer, breiter und erhalten dann den Habitus eines Ulcus. Die Geschwüre sind rundlich, länglich oder ausgezackt; sie stehen einzeln oder sind zusammengeflossen, finden sich auch auf den Peyer'schen Plaques; ihre Basis bildet das submucöse Zellgewebe, die Ränder, die meist hyperämische und geschwellte Schleimhaut, zuweilen sind sie unterminirt und es bilden sich Hohlgänge von einem Geschwüre zum anderen im submucösen Zellgewebe. Aus zerstörten Gefässen im Bereiche dieser Geschwüre erfolgen zuweilen beträchtliche Blutungen. Sie heilen unter Bildung einer fibrösen, meist schiefergrau gefärbten Narbe.

Neben diesen einfachen Geschwüren oder als einzige Geschwürsform haben wir auch noch die Follikulargeschwüre; sie entstehen durch Verschwärung der Lenticulär-Follikel, stellen sich dann als runde, erbsen- bis bohnengrosse Geschwüre dar, mit injicirten erhabenen Rändern und einer zottigen Basis. Durch fortschreitende Verschwärung der Schleimhaut und durch Zusammenfliessen vieler Follikulargeschwüre entstehen oft ausgebreitete Zerstörungen der Schleimhaut.

Diese katarrhalische Entzündung kommt in jedem Alter

vor, sehr häufig und von besonderer Wichtigkeit ist sie bei Neugeborenen und Säuglingen. Sie ist hier öfters von ausgezeichneter Theilnahme der Lenticulär-Follikel begleitet, ***Enteritis folliculosa***. Im Dünndarm leidet die ganze Schleimhaut und unter den Drüsen besonders die Peyer'schen Plaques, im Dickdarm folgt sehr häufig eine Verschwärung der Lenticulärdrüsen (s. unten). Der chronische Darmkatarrh der Säuglinge führt oft allgemeine Atrophie und Tod herbei.

In den übrigen Altersstufen unterscheidet man:

1) Katarrh des ganzen Darmes, ist selten, findet sich als selbständiges Leiden und gehört dann zur ersten Form; ferner als Theilerscheinung acuter allgemeiner Krankheiten: Cholera, Peritonitis puerperarum, Exantheme.

2) Duodenitis oder Gastro-duodenitis, als acuter und chronischer Katarrh, durch Diätfehler, Gallensteine, durch abnorm beschaffene Galle, durch Verbrennungen der Haut. Durch die Wulstung der Schleimhaut wird die Mündung des ***Ductus choledochus*** verengt, dadurch oder durch einen auf die Gallengänge fortgepflanzten Katarrh der Abfluss der Galle verhindert und Icterus bewirkt.

3) Ileïtis, katarrhalische Entzündung im Ileum, ist häufig bei Kindern und Erwachsenen, verläuft acut oder chronisch, meist sind die Lenticulär-Follikel geschwollen, zuweilen kommt es zu Geschwürsbildungen; in manchen Fällen tritt im Verlauf des chronischen Katarrhs am Ende des Ileum starke Hypertrophie der Muscularis und dadurch Stenose der Valv. Bauhini ein.

4) ***Typhlitis stercoralis***, isolirter Katarrh des Cöcums wird hervorgerufen durch Stagnation harter Kothmassen, Kirschkerne u. s. w. im Cöcum; der Katarrh verläuft chronisch, durch den fortwährenden Reiz der fremden

Massen wird die Entzündung oft an einzelnen Stellen zu einem höheren Grade gesteigert, es entstehen Ulcerationen der Schleimhaut, Eiterherde im submucösen Zellgewebe, Hohlgänge und dadurch ausgebreitete Zerstörungen der Gewebe, durch gleichzeitige Peritonitis Adhäsionen mit der Bauchwand und *Fascia iliaca* durch Pseudomembranen. Die letzteren Vorgänge können chronisch verlaufen; sie können als akute Exacerbation des chronischen Katarrhs oder auch von vorn herein als akute Entzündung der Schleimhaut und des submucösen Zellgewebes auftreten. Bei akutem Verlaufe und ausgebreiteter Eiterbildung erfolgt leicht Perforation der hinteren Darmwand, welche entweder Entzündung und Vereiterung des Zellgewebes hinter dem Peritonäum, Eiter- und Jaucheherde in der Lendengegend und im Beckeneingang oder Entzündung des Peritonäums selbst zur Folge hat. Bei chronischem Verlaufe erfolgt zuweilen Heilung; die Substanzverluste der Schleimhaut und des submucösen Zellgewebes werden durch fibröse Narben ersetzt, die Reste der Schleimhaut bleiben schieferfarbig gefärbt und das Cöcum schrumpft ein.

Perityphlitis, Entzündung des Zellgewebes, mit welchem die hintere Fläche des Cöcum auf die *Fascia iliaca* befestigt ist, des Zellgewebes unter dem *Peritonaeum parietale* der Umgegend des Cöcum oder des neugebildeten Zellgewebes, durch welches das Cöcum mit seiner Umgebung schon verwachsen ist. Diese Entzündung ist Folge der *Typhlitis stercoralis* (mit oder ohne Perforation), Entzündung des *Proc. vermiformis*, oder sie ist primär, idiopathisch. Es bilden sich um das Cöcum Eiter- und Jaucheherde. Zuweilen greift die Entzündung des Zellgewebes auf die Darmwände über, und dieselben werden perforirt, worauf Koth austritt, in anderen Fällen erfolgt Perforation nach Aussen.

5) Ganz ähnliche Vorgänge haben wir im *Processus*

vermiformis; eine katarrhalische Entzündung desselben durch den Reiz eingedrungenen und verhärteten Kothes, von Kothsteinen u. s. w. ist nicht gar selten; nach langer Dauer des Katarrhs entstehen auch hier Ulcerationen, Eiterherde im submucösen Zellgewebe und Perforation nebst Austritt des Inhaltes in die Bauchhöhle, oder, wenn Verwachsungen mit der *Fascia iliaca* vorhergegangen waren, in das Zellgewebe unter dem Peritonäum: im ersten Falle folgt eine meist tödtliche, allgemeine Peritonitis, im letzteren Entzündung, Eiter- und Jauchebildung im genannten Zellgewebe, welche sich nachträglich auf das Peritonäum überpflanzen kann. Erfolgt vor stattgefundener Perforation eine Entleerung des fremden Körpers in den Darm, so kann Heilung erfolgen; der Wurmfortsatz verschrumpft dann und obliterirt meist durch die sich kontrahirenden, fibrösen Narben.

6) Colitis, die katarrhalische Entzündung des Colon ist häufig und tritt meist als selbstständige Krankheitsform auf; sie verläuft meist chronisch, ist mit Ulcerationen der Schleimhaut und der Lenticulardrüsen begleitet, hat zuweilen ausgedehnte oder partielle Hypertrophie der Muscularis zur Folge, welche letztere Strictur des Darms bewirken kann, oder es folgt Erschlaffung der Darmwände und habituelle Stagnation des Kothes.

Die Verschwärung der Solitar-Follikel des Dickdarmes betrifft insbesondere Säuglinge und ältere Kinder, doch findet sie sich auch bei Erwachsenen: sie kann Jahre hindurch dauern, ausgebreitete Zerstörungen des Darmes und Hämorrhagieen zur Folge haben und unter Narbenbildung heilen.

7) Proctitis. Die Entzündung des Rectum ist entweder Theilerscheinung der Colitis oder auf das Rectum beschränkt; sie ist eine katarrhalische Entzündung nach Verwundungen, durch den Reiz fremder Körper, Würmer, nach heftigen Erkältungen u. s. w.; häufiger eine chronische,

unter denselben Bedingungen oder in Folge von Blutstockungen in der Schleimhaut entstandene. Der chronische Katarrh ist charakterisirt durch die reichliche Schleimabsonderung (Blennorrhöe), die allmälig erfolgende Hypertrophie oder in anderen Fällen grosse Erschlaffung aller Häute und die gleichzeitigen varicösen Anschwellungen der Mastdarmvenen. Meist finden ferner Ulcerationen statt, isolirte knotige oder polypenartige Verdickungen der Schleimhaut, Verdickungen des benachbarten Zellgewebes. Die Geschwüre sind auf die Schleimhaut beschränkt oder greifen auf das submucöse Zellgewebe über, selten erfolgen dann Eitergänge, Perforation der Muscularis und Entzündung des benachbarten Zellgewebes; bildet sich auch in diesen Eiter, perforirt dieser durch die Haut des Peritonäums, so entsteht eine Mastdarmfistel. Die Hypertrophie der Muscularis ist zuweilen so bedeutend, dass sie an und für sich oder verbunden mit den Verdickungen des Zellgewebes und der Schleimhaut Stenose des Rectums bedingt.

Abbildung: Hope Fig. 176. Cruveilhier Livr. 33 Pl. 1.

Zuweilen ist der Mastdarmkatarrh Folge von Ansteckung mit Tripperschleim und hat, über die ganze Schleimhaut verbreitet, allmäligen Schwund derselben und Schrumpfen des Mastdarmrohres oder, auf umschriebene Stellen beschränkt, ringförmige, callöse Verdickung der Mastdarmhäute und Geschwürsbildung zur Folge Das Geschwür ist gürtelförmig, buchtig umrandet und sitzt auf der callösen constringirenden Basis. An der Aftermündung bilden sich meist Condylome.

An der Aftermündung finden sich auch Chanker, breite und spitze syphilitische Condylome.

Die Periproctitis ist eine Entzündung des Zellgewebes, durch welches das Rectum mit dem *Os sacrum* und den benachbarten Eingeweiden verbunden ist; sie ent-

steht in Folge eines chronischen Katarrhs, Perforationen des Rectum, nach Operationen an demselbem oder als primäre Erkrankung, im letzteren Falle als Theilerscheinung einer akuten und verbreiteten Eiterbildung des Zellgewebes auch an anderen Orten, oder als Folge einer isolirten Entzündung und Vereiterung, insbesondere nach Erkältung. Die akute Vereiterung breitet sich meist rasch aus, geht auf das Zellgewebe im Becken über, bewirkt grosse Abscesse und Perforationen des Rectums, der Haut, des Peritonäums, oder der Blase, Scheide. Die chronische Eiterung bleibt entweder auf einen kleinen Raum beschränkt, der Eiter perforirt die Haut (äussere incomplete Mastdarmfistel) oder das Rectum (innere incomplete Mastdarmfistel) oder beide als complete Mastdarmfistel, oder sie breitet sich aus und hat die gleichen Folgen als die akute Eiterung.

2. Croupöse und diphtheritische Entzündung.

Als selbstständige Entzündung sehr selten, auf kleine Strecken beschränkt, meist als Ausdruck der höchsten Steigerung einer katarrhalischen Enteritis, welche durch lokale Reize: angehäufte und verhärtete Kothmassen, Würmerhaufen, fremde Körper, Incarcerationen hervorgerufen wurde. Die Schleimhaut ist in diesen Fällen im höchsten Grade der Hyperämie hochroth oder dunkelblauroth gefärbt, auf ihrer freien Fläche oder noch in ihrem Gewebe lagern gelbe, käsige, fetzige Exsudate, nach deren Abstossen die meist blutende und sehr weiche, zottige Schleimhaut blosgelegt und verdickt erscheint. Im höchsten Grade stösst sich ein Stück der Schleimhaut mit dem diphtheritischen Exsudate als weisser Brandschorf ab.

Bei Kindern jeden Alters finden sich diese Entzündungen insbesondere im Colon als primäre Krankheit, bei Säuglingen treten sie zuweilen in Form von Aphthen mit Schorfbildung und Ulceration auf. Nicht selten sind bei Cholera,

Typhus, Puerperalfieber, Pyämie ausgebreitete croupöse oder diphtheritische Exsudate auf der Schleimhaut des Ileum und Colon zu finden (s. unten).

3. Entzündung des submucösen Zellgewebes.

Als primitive, selbstständige Erkrankung sehr selten, es bildet sich Eiter, der durch die Schleimhaut oder das Peritonäum perforirt; bei Perforation durch die Schleimhaut werden Ulcera gebildet, die zuweilen einen grossen Umfang erreichen und ausgebreitete Zerstörungen bewirken können.

Häufiger ist eine von der Schleimhaut auf das submucöse Zellgewebe fortgesetzte Entzündung, die auf kleine Strecken beschränkt und durch lokale Reize entstanden ist (Typhlitis u. s. w.); das Darmstück ist hoch geröthet, Schleimhaut und submucöses Zellgewebe sehr angeschwollen und weich, meist erfolgt im letzteren bald Eiterung.

Bei allen Darmentzündungen sind die Mesenterialdrüsen mitleidend, indem sie bei leichten Entzündungen mässig, oft kaum merklich, bei stärkeren mehr, zuweilen in einem hohen Grade anschwellen, Hyperämie und seröse Exsudation zeigen (s. Krankheiten der Lymphdrüsen).

4. Die Darmentzündungen bei miasmatischen Krankheiten.

A. Dysenterie, Ruhr.

Die Ruhr ist eine eigenthümliche, epidemisch und endemisch, seltener sporadisch vorkommende Entzündung der Dickdarmschleimhaut.

Die Entzündung ist ihrer Intensität nach verschieden. Beim leichtesten Grade findet man an einzelnen Stellen, meist auf den Falten, Hyperämie, Röthung und Schwellung der Schleimhaut, die letztere ist weich, serös infiltrirt, matschig, leicht blutend, die Epithelialschicht verdickt, weich, als schmutziger Brei an einzelnen Stellen angehäuft,

an anderen schon abgestossen, hie und da kleienartige, dünne Exsudatflocken. Das submucöse Zellgewebe mässig hyperämisch und infiltrirt. Zuweilen soll das Epithelium zu kleinen, eine meist klare Serosität enthaltenden Bläschen erhoben sein. Darminhalt: dünne Fäcalmassen und weisse, flockige Flüssigkeit.

Beim höheren Grade und weiterer Ausbreitung der Entzündung ist die Schleimhaut der betroffenen Stellen ganz erweicht, bildet eine missfarbige, sulzige Masse, ist mit Ecchymosen durchsetzt und zeigt früher oder später croupöse oder diphtheritische Exsudate; ihre Solitarfollikel sind geschwollen und vereitern zuweilen. Das submucöse Zellgewebe ist sehr hyperämisch und stark serös infiltrirt, daher sich der Darm an den betroffenen Stellen als flache oder schärfer prominirende Knoten erhebt, zwischen welchen die Reste der relativ gesunden Schleimhaut liegen. Der Darm ist erschlafft und weit, ausgedehnt durch Gase, enthält eine aus Exsudat, Epithelien, Blut und Fäcalmassen zusammengesetzte Flüssigkeit.

Bei fortschreitender Entzündung bleibt kein Stück der Schleimhaut mehr frei, die schon ergriffenen Partieen treten noch mehr knotig hervor, ihre erweichte Schleimhaut zerfällt oder geht mit den diphtheritischen Exsudaten als Schorf zu Grunde, wodurch das blutende, zottige, submucöse Zellgewebe blosgelegt wird; ihre Follikel sind in Verschwärung begriffen, die bis dahin noch freie Schleimhaut zeigt die niederen Grade der Entzündung. Der Darminhalt ist eine aus verjauchenden Exsudaten, abgestossener Schleimhaut, Blut und Fäces bestehende dunkle, wässerige Flüssigkeit.

In den höchsten Graden tritt Brand der Schleimhaut ein, sie wird als schwarze, zottige oder röhrige Masse abgestossen, nebst einzelnen Fetzen des submucösen Zellgewebes, alle Gefässe sind strotzend mit blaurothem oder

schwarzem Blute gefüllt, im submucösen Zellgewebe Eiter- und Jauchenherde. Die Muscularis serös infiltrirt oder schlaff, bleich. Der Darminhalt ist eine schwarzbraune, gangränös riechende Masse.

Die zugehörigen Mesenterialdrüsen sind hyperämisch und infiltrirt. Der Peritonäalüberzug zeigt entweder bloss einige dendritische Injectionen oder er ist durch Exsudat getrübt und verdickt.

Die höchsten Grade der Entzündung finden sich meist im Rectum. Selten zeigt das untere Ende des Ileum Spuren von Entzündung.

Die Entzündung durchläuft entweder alle die genannten Grade oder sie geht auf einem niederen derselben in Heilung über, der Ausgang ist oft ein tödtlicher, der Verlauf akut.

Nach völligem Nachlasse der katarrhalischen Entzündung ersetzt sich die Epithelialschicht leicht; wenn schon die Schleimhaut zerstört ist, so ersetzt sich diese nicht wieder, es bildet sich fibröses Narbengewebe, welches sich meist stark contrahirt; je nach der Ausdehnung und Intensität der vorausgegangenen Zerstörung hat man dann flache, glatte, wie seröse Haut aussehende Stellen oder narbenartig vorspringende, mit Inseln oder grösseren Strecken der vollständig geheilten oder gar nicht entzündet gewesenen Schleimhaut dazwischen. Bei grossen Substanzverlusten bildet das fibröse Narbengewebe harte Falten und Leisten, die das Darmlumen als Strictureu verengen.

Zuweilen ist die Heilung noch unvollständiger, die Geschwüre, sowohl einfache als follikuläre, bleiben und greifen wohl auch allmälig um sich, es schreitet die Eiterung im submucösen Zellgewebe fort, es bilden sich neue Eiterherde, Hohlgänge unter den Resten der Schleimhaut, in der Muscularis, an diesen Stellen lebhaftere Peritonitis mit Exsudaten, Eiter, Neubildung von Bindegewebe und Adhäsionen;

die Schleimhaut bleibt im Zustande des chronischen Katarrhes, die Darmhäute werden nach und nach missfarbig, schiefergrau, die Follikel geschwellt und ulcerirend. Selten sind Perforationen des Bauchfells und darauf folgende allgemeine Peritonitis oder Perforationen der Wand des Rectum mit folgender Periproctitis.

Nicht selten finden sich neben Dysenterie, besonders in südlichen Ländern, sekundäre Leberabscesse.

Abbild.: Cruveilhier L. 38 Pl. 30. L. 40 Pl. 5. Gluge 18. Lfg. T. 1—3. Albers IV. T. 17. 18. Lebert II. Pl. 118.

B. Typhus.

Die Veränderungen im Darmkanale bei ***Typhus exanthematicus*** sind ein akuter Katarrh des Dünndarms mit leichter Schwellung der Drüsen; bei Abdominaltyphus sind es folgende:

Im Anfange sieht man die Erscheinungen eines akuten Katarrhs der Schleimhaut (s. oben), oft mit beträchtlicher Hyperämie, die Solitärdrüsen, die Peyer'schen Plaques und die Mesenterialdrüsen sind mässig angeschwollen.

Später sind die Solitärdrüsen und Peyer'schen Plaques stark injicirt, durch starke Kern- und Zellenbildung sehr angeschwollen und ragen als Knötchen oder ovale Platten über das Niveau der Schleimhaut hervor; die angeschwollenen Solitärfollikel und Peyer'schen Drüsenhaufen sind weisslichgrau gefärbt und weich, saftig-markig (sog. markige Infiltration). Dieser Zustand bleibt längere oder kürzere Zeit, bildet sich durch Resorption zurück oder es folgt Schorfbildung. Die Schleimhaut zwischen den geschwellten Follikeln ist, ausser im Zustande des Katarrhs, zuweilen hyperämisch und selbst mit Ecchymosen durchsetzt.

Die Mesenterialdrüsen schwellen gleichzeitig durch vermehrte Zellenbildung an, erscheinen blauroth injicirt, ihre Schnittfläche ist saftig, markig.

In den markig infiltrirten Solitärdrüsen und Peyer'schen Haufen folgt nun gewöhnlich Schorfbildung, die markigen Theile werden partiell oder allgemein trocken, gelb, bröckelig und heben sich allmälig als diphtheritische Schorfe ab, welche endlich ganz abgestossen werden. Hierdurch entstehen tiefe Substanzverluste in der Schleimhaut (sog. typhöse Geschwüre), runde, ovale oder ausgezackte Löcher mit scharf abgesetzten Rändern, deren Basis meist durch die blosgelegten Faserlagen der Muscularis gebildet wird.

Die Solitärfollikel werden zu runden, tiefen Geschwüren, die Peyer'schen Plaques werden zu grossen, länglichen Geschwüren, oder wenn die Schorfe nur an einzelnen Stellen derselben sassen, bilden sich nur an diesen Geschwüre, während der übrige Plaque zur Norm zurückkehrt. Die Lage der Geschwüre entspricht der Lage der Drüsen; die aus Solitärdrüsen entstandenen sind zerstreut, die auf Peyer'schen Plaques liegen der Mesenterialanheftung des Darmes gegenüber, mit ihrer Längenachse der des Darmes entsprechend. Da sich ferner am Ende des Ileum die meisten Peyer'schen Drüsenhaufen befinden, sieht man dort auch die meisten Geschwüre.

In der Regel findet man in einem Dünndarm alle genannten Veränderungen, und zwar von oben nach unten gehend, in immer höherer Ausbildung: am Ende des Jejunum und Anfang des Ileum mässig geschwollene Solitärdrüsen, dann folgen stark prominirende Solitärdrüsen und Plaques, hie und da ein Schorf auf einer Solitärdrüse oder diese schon in ein Ulcus verwandelt; weiter nach dem Cöcum zu zahlreiche Schorfe auf Solitärdrüsen und Plaques; endlich am Ende des Ileum ausgebildete Geschwüre. Die Veränderung tritt also am ersten und intensivsten im unteren Dritttheil des Ileum auf. Zuweilen erstreckt sich die markige Infiltration und Schorfbildung auch auf die Solitärdrüsen des Dickdarms.

Die Geschwüre heilen durch Neubildung einer zarten Schicht von Bindegewebe, welches wie ein seröses Häutchen die Basis überzieht und mit den Schleimhauträndern ein Continuum bildet. Diese flachen Narben bilden seichte Depressionen in der Schleimhaut, niemals Stricturen; die Schleimhaut wird nie vollständig ersetzt, die Neubildung von schlauchförmigen oder lenticulären Drüsen ist noch nicht beobachtet worden. (Einige wollen die Neubildung von Zotten und schlauchförmigen Drüsen beobachtet haben.)

Die Gekrösdrüsen, welche den höchsten Grad der Schwellung während der Schorfbildung erreichten, nehmen von da an allmälig wieder an Grösse ab, doch bleiben sie meist noch lange Zeit grösser und blutreicher. Zuweilen ist das Drüsengewebe atrophisch geworden und wird resorbirt und statt der Drüse bleibt dann ein kleiner, lederartiger, schiefergrauer Körper zurück. Höchst selten erfolgt Erweichung und Aufbrechen nach Aussen.

Von diesem gewöhnlichen Verlaufe giebt es zahlreiche Abweichungen; hierher gehören: die seltenen Perforationen der Geschwüre durch das Bauchfell in Folge einer fortgesetzten Verschorfung des submucösen Zellgewebes und der Muscularis, die dadurch bewirkte Peritonitis ist sehr acut, liefert massenhafte, an Serum und Faserstoff reiche Exsudate; zuweilen erfolgt vor der Perforation eine Verklebung der bedrohten Stelle durch Adhäsion einer Darmschlinge, doch bleibt trotzdem die allgemeine Peritonitis selten aus.

Eine andere Abweichung ist die äusserst langsame Heilung der Geschwüre, indem sie offen bleiben, eine eiternde Basis zeigen und an den Rändern sogar um sich greifen; man findet dann das untere Ende des Ileum fast ganz mit flachen, unregelmässigen Geschwüren bedeckt, welche zwischen sich gesunde Schleimhautinseln haben. Die Heilung erfolgt später ebenfalls durch flache Narben.

Sehr selten ist Eiterbildung in den Darm- und Mesen-

terialdrüsen beobachtet worden. Ebenso selten stösst sich der Schorf als schwarze gangränöse Masse ab.

Während in der Regel nur das Ileum und höchstens das untere Ende des Jejunum leidet, finden sich zuweilen auch im Colon starke Anschwellung der Solitärfollikel und katarrhalische Entzündung der Schleimhaut. In Fällen, in welchen das Drüsenleiden sehr entwickelt ist, findet man die Schleimhaut des Dünn- und Dickdarmes zuweilen wie mit Pusteln übersäet, daneben beträchtliche Schwellung der Mesenterialdrüsen. Schorfbildung und Geschwüre im Colon sind sehr selten.

In anderen Fällen kann die Neubildung in den Darmdrüsen sehr gering sein, so dass sie kaum den Grad überschreitet, der sich bei allen Intestinalkatarrhen findet.

Nicht selten sind beträchtliche Hyperämieen, starke Injectionen, Ecchymosen der Schleimhaut und Blutungen in die Darmhöhle. Die Geschwüre selbst geben selten Anlass zu grösseren Blutungen.

Neben dem allgemeinen Katarrhe der Schleimhaut und der Affection der Follikel finden sich zuweilen an einzelnen Stellen sehr intensive, croupöse und diphtheritische Entzündungen, insbesondere im Dickdarm.

Die übrigen Veränderungen, welche das Typhusmiasma hervorbringt und die wir an der Leiche neben der Darmaffection finden, sind: Anschwellung der Milz, Katarrh des Magens und venöse Hyperämieen seines Blindsackes, Katarrh der Laryngeal- und Bronchialschleimhaut, starke Lungenhyperämie, Hyperämie der Gefässe des Hirns und Rückenmarks. Seltene Complicationen sind: croupöse Exsudationen auf den Schleimhäuten (Larynx, Pharynx, Oesophagus, Magen, Harnblase, Vagina) und serösen Häuten, Abscesse im Zellgewebe, Entzündung und Vereiterung der Parotis, brandiges Absterben einzelner Theile, Noma, Erweichung des Magens und Oesophagus.

Das Exanthem ist an der Leiche selten zu sehen, häufiger sieht man noch Petechien, als kleine blutrothe Flecken.

Der Verlauf des Typhus ist acut, die Darmaffection bedarf zu ihrer Ausbildung und Heilung eine sehr verschiedene Zeit, die Anschwellung der Follikel ist meist am Ende der ersten Woche vollendet, darauf kann in den nächsten Wochen Resorption oder Schorf- und Geschwürbildung erfolgen; die Heilung der Geschwüre erfordert meist 3—4 Wochen.

Bei Säuglingen und bei Kindern im ersten Lebensjahre überhaupt kommt der Typhus nur sehr selten vor, auch ist er noch bis zum 5. Jahre selten, häufig ist er vom 18. bis 30. Jahre, dann wird er selten und kommt im hohen Alter nur noch wenig vor. Männer werden häufiger befallen als Weiber. Meist tritt er epidemisch, häufig endemisch auf, selten sind sporadische Fälle.

Manche Zustände scheinen den Körper gegen die Einwirkung des Miasma zu schützen: die späteren Monate der Schwangerschaft, ausgebildete Lungentuberkeln, chronische Magenkrankheiten, Hautausschläge und Geschwüre, Herzfehler, Krebs, doch ist dieser Schutz in Betreff der häufigen Ausnahmen ein unvollkommener.

Abbildungen: Cruveilhier Livr. 7 T. 1—4. Livr. 38 Pl. 2. Hope Fig. 136—140, 148. Carswell Fasc. 11 T. 4. Gluge, Atlas der path. Anat. 14. Lfg. T. 1, 2. 21. Lfg. T. 4. Lebert II. Pl. 112—114. Albers IV T. 15. 16.

C. Cholera asiatica.

Die Erscheinungen am Darmkanal sind folgende:

Die Schleimhaut des Dünndarms ist meist rosenroth gefärbt durch gleichmässige Hyperämie der kleineren Venen, die vom Duodenum nach dem Cöcum hin an Stärke zunimmt, im Dickdarm nur stellenweise vorhanden ist; neben dieser eine intensivere capillare Hyperämie und dadurch

hochrothe Färbung kleinerer oder grösserer Stellen, meist gleichzeitig Ecchymosen. Die Schleimhaut ist durch seröses Exsudat infiltrirt, die Falten sind geschwollen, die Zotten strotzend, der Epithelialüberzug ist abgestossen; der Darm enthält einen Theil des serösen Exsudats mit Schleimflocken gemischt (Reiswasserstühle), zuweilen auch ausgetretenes Blut mit dem Exsudate gemischt. Zuweilen tritt partiell oder allgemein, oberflächlich oder tief Erweichung und Zerfall der Schleimhaut ein oder es bilden sich an einzelnen Stellen diphtheritische Schorfe, nach deren Zerfall ulceröse Substanzverluste der Schleimhaut bleiben.

Die Solitärdrüsen und Peyer'schen Drüsenhaufen des Dünndarms nehmen immer Theil, die Lenticulärfollikel sind geschwellt und öffnen sich auch zuweilen, zuweilen ist diese Drüsenaffection ähnlich der typhösen, und die nach Zerfall der Drüsen entstehenden Geschwüre haben Aehnlichkeit mit den typhösen.

Die Mesenterialdrüsen sind meist stark geschwollen, grauröthlich und hyperämisch oder weiss, weissgelblich.

Der Magen zeigt ähnliche Hyperämiene wie der Darm, seine Schleimhaut ist geschwollen, mit einer dicken Lage zähen Schleimes bedeckt; zuweilen finden auch hier Blutungen in der Schleimhaut oder der Magenhöhle statt.

Die übrigen gewöhnlichen Veränderungen an der Choleraleiche sind kurz folgende: Im Pharynx und Oesophagus öfters Hyperämie, zuweilen diphtheritische Exsudate und Geschwüre. Die Milz wird bald vergrössert, bald normal gefunden, die Leber ohne eigenthümliche Veränderung, die Gallenblase meist strotzend mit Galle gefüllt, die Galle selbst ist normal; zuweilen Katarrh der Schleimhaut der Gallenblase und der grösseren Gallengänge, selten Hyperämieen und diphtheritische Exsudate in derselben. Die Nieren sind hyperämisch und zeigen die Veränderungen der parenchymatösen Entzündung von den

geringsten Anfängen bis zu hohen Graden, das Nierenbecken hyperämisch und im Zustande des Katarrhs, die Harnblase ist meist leer, ihre Schleimhaut katarrhalisch afficirt. In der Schleimhaut des Uterus und der Vagina constant Hyperämie und Katarrh, in der letzteren zuweilen diphtheritische Exsudate und Geschwüre. Die Lungen sind meist collabirt, blutleer, zuweilen finden sich hämorrhagische Infarkte in ihnen. Bronchialschleimhaut oft hyperämisch. Im Pericardium und der Pleura finden sich kleine Extravasate. Das Herz zeigt keine Veränderung, im rechten Ventrikel viele dunkle Blutklumpen mit Faserstoffgerinnseln; das Blut ist arm an Wasser, arm an Blutkörperchen und Faserstoff, enthält Harnstoff. Die grossen venösen Gefässe sind strotzend mit dem durch die massenhaften serösen Exsudate auf der Darmschleimhaut eingedickten Blute gefüllt, die Arterien und Capillaren sind leer. Die Haut ist schmutzig-livid, reich an blauen Flecken; das Roseolaexanthem ist an der Leiche nicht mehr zu sehen. Die Venen der Hirn- und Rückenmarkshäute meist strotzend gefüllt, häufig Oedem der Pia mater, das Hirn- und Rückenmark normal.

Abbildungen: Cruveilhier Livr. 14 T. 1—5. Gluge, Atlas der path. An. 22. Lfg. T. 1. Lebert II Pl. 115—117.

D) Exantheme.

Das Darmleiden, welches sich ziemlich constant bei allen Exanthemen findet, ist Hyperämie und ein leichter Katarrh der Schleimhaut mit Schwellung der Follikel. Die Anschwellung der Follikel ist vorübergehend, nicht bedeutend und erreicht nie den Grad der markigen Infiltration, wie bei Typhus, niemals findet eine Schorf- und Geschwürsbildung statt.

Geschwüre.

Im Darmkanale kommen folgende Arten von Geschwüren vor:

1. Einfache oder katarrhalische Darmgeschwüre im Verlaufe der katarrhalischen Darmentzündung (s. oben).

2. Follikulargeschwüre, ebenfalls bei katarrh. Enteritis insbesondere des Colon (s. oben).

3. Corrosionsgeschwüre kommen nur im Duodenum vor und zwar genau in derselben Form wie im Magen. Sie sind einfach oder vielfach, tödten durch Perforation, durch Erosion grösserer Arterien, heilen unter Bildung constringirender Narben, durch welche Stenose des Duodenum oder des Ostium des Duct. choledochus bewirkt werden kann.

4. Aphthöse, diphtheritische Geschwüre durch Abstossen kleiner umschriebener diphtheritischer Schorfe.

5. Variolöse Geschwüre bei Variola, aus pustelartigen Erhebungen der Schleimhaut des Dünn- und Dickdarms hervorgehend.

6. Syphilitische Ulcera am Rectum und an anderen Stellen beobachtet.

7. Typhöse, dysenterische, tuberculöse, carcinomatöse Geschwüre.

Brand. Erweichung.

Brand des Darmes kommt meist nur bei Einklemmungen der Hernien und inneren Strangulationen vor, die Darmwände sind intensiv roth gefärbt, später blau und schwarz, das Blut in den Venen ebenfalls schwarz; häufig sind daneben entzündliche Infiltration und diphtheritische Exsudationen (Brandschorf). Bei Typhus und bei Darm-

entzündungen der Neugeborenen hat man ebenfalls brandiges Absterben einzelner Stellen der Schleimhaut beobachtet.

Am Dünndarm kommt gleichzeitig mit der Magenerweichung oder auch ohne diese eine der letzteren vollkommen analoge Erweichung der Darmwände zu einer sulzigen, gallertigen, graulichen oder schwarzen Masse vor. Sie findet sich meist bei Säuglingen und beruht auf ähnlichen Vorgängen wie die Magenerweichung.

Pathologische Neubildungen.

Neubildung von Bindegewebe kommt vor bei Vernarbung der verschiedenen Geschwüre und bei Hypertrophie der Darmwände; als Geschwulst, Fibrom, findet sich neugebildetes Bindegewebe zuweilen in der Serosa des Darms.

Glattes Muskelgewebe findet sich bei Hypertrophie der Muscularis, bei welcher sich die Muskelzellen theils vergrössern, theils durch Theilung vermehren und als Geschwulst, Myom, welches, von der Muscularis ausgehend, als runde, umschriebene Masse von Erbsen- bis Haselnussgrösse nach Innen oder Aussen prominirt.

Neubildung von Fettbindegewebe ist selten; wir sehen es in Form kleiner Lipome, welche vom submucösen Zellgewebe aus bald in die Darmhöhle, bald nach Aussen ragen.

In polypenförmigen Hypertrophieen der Schleimhaut, insbesondere im Rectum, erweitern sich zuweilen die kleineren Gefässe zu einer Art Telangiectasie.

Wie im Magen, so finden sich auch im Darmkanal Polypen, die durch Hypertrophie und Neubildung der schlauchförmigen Drüsen bedingt sind, sie finden sich vorzugsweise im Mastdarm, sind braunroth, sehr weich, breit oder schmal gestielt, haselnuss- bis taubeneigross, einzeln

oder zahlreich. Am häufigsten finden sie sich im kindlichen Alter.

Ferner finden sich auch hier, insbesondere häufig im Mastdarm, polypenartige Zottengeschwülste.

Pigmentbildung ist häufig, da Hyperämieen, Ecchymosen und mit Hyperämieen verbundene Katarrhe häufig sind. Das Pigment besteht in kleinen schwarzen Körnchen, welches sich im Gewebe der Zotten, zwischen den schlauchförmigen Drüsen und unter dem Epithelium zwischen den Zotten befindet. Es verursacht eine lichtgraue, schiefergraue, zuweilen ganz schwarze Farbe; die Farbe ist gleichmässig vertheilt oder in Stippchen- und Streifenform.

Concretionen (sogenannte falsche Verknöcherungen) sind im Gewebe des Darmes sehr selten und finden sich im Gewebe der Narben und Fibroide, im Eiter der Hohlgänge zwischen den Darmhäuten, als verkreidete Tuberkel und peritonäales Exsudat; häufiger sind sie im Darminhalt als sogenannte Darmsteine. Diese sind erbsen- bis taubeneigross, rund, oval oder viereckig, bestehen aus concentrischen Schichten verhärteten Kothes und Schleimes, in welchem Kalksalze frei geworden sind. Sie liegen frei in einer ausgebuchteten Stelle oder sind durch lockere, zottige Adhäsionen mit der Darmwand verbunden; im letzteren Falle ist die Schleimhaut da, wo sie liegen, zerstört oder im Zustande der Verschwärung. Im *Processus vermiformis* geben sie Anlass zu Verschwärung und Perforation.

Im Mastdarm findet sich nicht selten der Alveolarkrebs. Derselbe beginnt meist gleich hinter dem Sphincter und erstreckt sich, gleichmässig das Rohr in seinem ganzen Umfange ergreifend, 4—5 Zoll hoch und endigt gewöhnlich mit scharfer Gränze. Er beginnt in der Schleimhaut und schreitet von ihr aus auch auf die Muscularis und Zellhaut über, so dass die entartete Schicht 4—6‴

und mehr Dicke haben kann. Sehr bald beginnt an der Oberfläche Ulceration und Zerfall der Masse, wodurch das Anfangs sehr verengerte Lumen wieder etwas weiter wird; während der Zerfall allmälig weiter in die Tiefe greift, entwickelt sich meist eine sehr beträchtliche fibröse Verdickung der Zellhaut und des umgebenden Zellgewebes. Bei hoch hinaufgehender Entartung erfolgt zuweilen Perforation in die Bauchhöhle; ausserdem kann die Entartung auf alle benachbarten Organe übergreifen, tödtet aber meist eher durch die Behinderung des Austrittes des Kothes und Erschöpfung der Kräfte. Häufig finden sich secundäre Knoten in den Lymphdrüsen und im Peritonäum.

Häufig kommt ferner im Mastdarme das Cylinderepithelialcancroid vor; dasselbe sitzt bald an der hinteren oder vorderen Wand, bald im Umfange des ganzen Rohres, hat stark prominirende, weiche, zottige Ränder, eine meist bald ulcerirende Basis und eine weisse, saftige Schnittfläche. Die Entartung beginnt in der Schleimhaut und schreitet allmälig in die Tiefe auf alle übrigen Häute fort, bedingt Strictur und ulceröse Zerstörung und dadurch den Tod. Dieselbe Neubildung kommt auch im *S romanum* vor. Secundäre Verbreitung auf Lymphdrüsen und andere Organe ist bisher noch nicht beobachtet worden.

Als papillare Varietät des Cylinderepithelialcancroides kommt die destruirende Zottengeschwulst des Mastdarms vor, welche umschriebene oder diffuse Entartung der sämmtlichen Häute und selbst Durchbruch bis durch die äussere Haut der Umgebung des Afters bewirken kann. Durch ausgedehnte Colloidbildung in den Zellen der Zotten können diese Geschwülste ein gallertartiges Ansehen bekommen und so dem Alveolarcancroid ähnlich werden.

Am *Orificium ani* kommt zuweilen auch das gewöhnliche Epitheliom oder Plattenepithelialcancroid

vor, welches ulceröse Zerstörungen bewirkt, die sich mehr oder weniger hoch in das Rectum hinauf erstrecken können.

Carcinoma in Form von Markschwamm oder Scirrhus bildet sich primär im Rectum verhältnissmässig selten, ist diffus oder umschrieben, bewirkt Strictur, Zerstörung der Wände, Perforation der umgebenden Organe, Blase, Vagina u. s. w. und breitet sich secundär im übrigen Körper aus. Häufiger kommt das Carcinom im Rectum als fortgesetztes vor, namentlich vom Uterus aus, sehr selten als secundäres in Form vereinzelter Knoten.

Im übrigen Darmkanale kommt Carcinoma nur selten vor und entwickelt sich dann bald als wandständiger isolirter Knoten, bald ringförmig, bewirkt Strictur, Perforation, Peritonitis und hat stets den Tod zur Folge.

Abbildungen: Cruveilhier Livr. 25 Pl. 3. Livr. 26 Pl. 6. Livr. 33 Pl. 1. Carswell Fasc. 11 Pl. 4. Fasc. 2 Pl. 3. Baillie Fasc. 4 Pl 4. Albers IV T. 21, 24, 28, 30.

Tuberkel sind in der Darmschleimhaut häufig, sie kommen bei Kindern primitiv meist mit gleichzeitig ausgebildeter Tuberkulose der Mesenterialdrüsen vor, meist aber bei Kindern und Erwachsenen in Begleitung oder nach vorhergehender Tuberkulose der Lungen.

Die Tuberkelbildung geht vorzugsweise in den Lenticulärfollikeln vor sich, und zwar theils in den isolirten, theils in den gruppirten oder Peyer'schen Haufen, ausserdem kann aber auch das Bindegewebe der Schleimhaut den Ausgangspunkt bilden. In den Peyer'schen Haufen entarten meist nur einzelne Follikel, selten sämmtliche. Hinsichtlich der Vertheilung der Tuberkel über die Darmschleimhaut walten grosse Verschiedenheiten ob, wesshalb auch die Geschwüre sehr verschiedene Form haben können.

Die Tuberkel bilden Anfangs grauliche, später gelbe käsige Knötchen, die einzeln oder in Gruppen zusammen-

sitzen, in geringer oder grosser Anzahl verbreitet sind und deutlich prominiren. Sie gehen meist bald in Erweichung über, und indem die Schleimhaut über ihnen zerfällt, entstehen kleine Geschwüre, von Hirsekorn- bis Erbsengrösse, mit blassem oder injicirtem Rande und einer ungleichen Basis, die noch mit Tuberkelmasse bedeckt ist oder aus zottigem Zellgewebe besteht.

Die kleinen Geschwürchen vergrössern sich durch Zusammenfliessen mehrerer oder durch Erweichung neugebildeter Tuberkel im Rande und in der Basis. Die so entstandenen grösseren Geschwüre haben einen Durchmesser von wenigen Linien bis zu einem Zoll und darüber, sie sind unregelmässig rund oder oval, liegen, bald der Form der Peyer'schen Haufen entsprechend, in der Längsachse, bald den Falten der Schleimhaut entsprechend, in der Querachse des Darmes und bilden Gürtel. Ihr Rand ist ungleich, wird von der meist injicirten, gewulsteten und faltigen Schleimhaut gebildet, welche mit grauen oder gelben Tuberkeln durchsetzt oder gallertartig infiltrirt ist, die Basis ist das submucöse Zellgewebe, in welchem ebenfalls Tuberkel eingebettet sind und durch Zerfall das Geschwür tiefer machen.

Das Peritonäum über einem Geschwüre ist meist injicirt, enthält oft Miliartuberkel und lockere fadige Adhäsionen, mit welchen es an andere Darmwindungen oder Baucheingeweide befestigt ist. Gehen die Tuberkel der Basis des Geschwürs in Erweichung über, zerfallen auch die in der Muscularis und dem Peritonäum gebildeten, so erfolgt Perforation des Darmes und der Peritonitis. Zuweilen erfolgt auch Perforation eines anliegenden Darmstückes, höchst selten die der Bauchwand mit Bildung einer Kothfistel.

Die Mesenterialdrüsen sind ebenfalls tuberkulös afficirt oder wenigstens hypertrophisch.

Die Geschwüre heilen fast nie, da der Kranke eher

der Tuberkulose unterliegt. Bei der Heilung schrumpft die Basis stark durch Narbencontraction ein, wodurch die Darmwände eingezogen, geknickt werden.

Die Tuberkel finden sich meist im Ileum, zuweilen gleichzeitig auch im Colon, selten in letzterem allein; vom Ileum gehen sie in einzelnen Fällen auf das Jejunum und selbst auf das Duodenum über, im Colon leidet meist nur die obere Hälfte, höchst selten auch die untere bis zum Rectum.

Abbildungen: Hope Fig. 152—161. Carswell Fasc. 1 Pl. 3. Cruveilhier Livr. 2 Pl. 1.

Cystenbildung kommt im Darm nur höchst selten vor; eine Pseudocyste entsteht aus dem wurmförmigen Anhange des Blinddarms, wenn dessen Mündung verstopft ist und sich in seinem Cavum der Schleim ansammelt; nach und nach wird er zu einer runden Blase ausgedehnt, seine Schleimhaut schwindet und bekommt den Charakter einer serösen Haut, der Inhalt wird wässerig: ***Hydrops proc. vermiformis.***

Lymphatische Neubildungen kommen in der Darmschleimhaut in Form kleiner und grosser weisser platter Knoten vor und finden sich insbesondere bei Leukämie.

Wunden und Perforationen des Darmes. Ruptur.

Schnitt- und Hiebwunden und Perforationen der Geschwüre heilen selten, indem die nach Austritt von Darminhalt in die Bauchhöhle entstandene allgemeine Peritonitis rasch tödtet. Die Heilung tritt nur ein, wenn der Darm vor seiner Perforation mit Nachbartheilen verwachsen war oder nach seiner Verwundung rasch Adhäsionen gebildet werden, ehe Darminhalt austritt; so wird die Darmwunde (über deren Ränder sich meist die Schleimhaut legt, da sich die Faserschichten retrahiren) durch eine benach-

barte Darmschlinge, das Netz, die Bauchwand verschlossen. Der Darm wird an dieser Stelle durch festes Narbengewebe an die genannten Theile angelöthet, selten aber durch Narbengewebe selbst geschlossen, indem die Adhäsionen rings um die Wunden stehen, nicht aber das Lumen selbst überziehen, so dass gewöhnlich der Darminhalt innerhalb des Adhäsionsringes mit den verklebenden Organen in Berührung kommt. Daher führt auch diese Verklebung selten zur völligen Heilung, sondern durch Entzündung und Verschwärung der verklebenden Theile werden auch diese perforirt; lag der Darm an die Bauchwand angelöthet, so entsteht eine ***Fistula stercoralis*** (wenn nur ein Theil des Kothes durch sie abfliesst), oder ***Anus praeternaturalis*** (wenn die Kothentleerung gänzlich durch sie erfolgt) genannte Communication der Darmhöhle nach Aussen; war die Wunde durch einen Darm verklebt, so wird dieser perforirt und es entsteht eine sogenannte ***Fistula bimucosa*** (zwischen Dünndarm und Dünndarm, Duodenum und *Colon transversum*, Magen und *Colon transversum*); oder es erfolgen Perforationen der Gallenblase, Harnblase, Vagina u. s. w.; am Rectum kommen vor: die Mastdarmfistel nach Aussen, die Mastdarm-Scheidenfistel, die Mastdarm-Blasenfistel. Erfolgt Heilung, so besteht sie darin, dass die ringförmige Adhäsion zu einem Anfangs trichterförmigen, später rundlichen und soliden, fibrösen, Strange ausgezogen wird, indem Entfernung des Darms von der ursprünglichen Stelle der Verwachsung durch seine Schwere stattfindet; in seltenen Fällen zieht sich die Adhäsion zu einem langen Faden aus und der Darm wird auch wohl wieder ganz frei.

Ruptur des Darmes erfolgt bei Contusionen und in sehr seltenen Fällen bei übermässiger Ausdehnung des Darmes.

Parasiten.

1) *Taenia solium*, Bandwurm, Kettenwurm, findet sich im Dünndarm, kommt vor in Deutschland, England, Holland und im Oriente; es ist ein 15—30′ langer, weissgelblicher Wurm, bestehend aus an einander gereihten, 1—6‴ langen, 3—4‴ breiten, $\frac{1}{4}$—$\frac{1}{2}$‴ dicken, kürbiskernförmigen Gliedern. Der Kopf ist sehr klein, hat 4 Saugwarzen und am schmalen Ende einen Hakenkranz; vom Kopfe aus findet eine beständige Neubildung von Gliedern statt; dieselben sind Anfangs klein, nach und nach werden sie grösser und bekommen Eingeweide; die ausgebildeten Glieder haben an dem Rande eine Hervorragung mit den Mündungen für die Scheide und den Penis, dieselbe sitzt meist abwechselnd am rechten und linken Rande. Im Inneren sieht man den Uterus und die Eierstöcke durchschimmern (III. 5. a.). Die Eierstöcke enthalten eine enorme Menge von Eiern, diese sind kugelig, sehr dickwandig und zeigen in sich einen Embryo, bestehend aus einem rundlichen Körper mit körnigem Inhalte und 3 Paaren kleiner Häkchen (III. 5. b.). Die reifen Glieder werden abgestossen und gehen aus dem After ab; werden sie oder die Embryonen von Menschen zufällig genossen, so treten die Embryonen im Körper Wanderungen an und wandeln sich, an gewissen Stellen, z. B. dem Zellgewebe, ruhend, allmälig in einen Blasenwurm, *Cysticercus cellulosae*, um, aus welchem sich dann, wenn er in den Darmkanal gelangt, ein Bandwurm entwickelt, indem der Kopf sich festsaugt, die Schwanzblase abgestossen wird und sich Glieder entwickeln.

2) *Taenia lata*, *Bothriocephalus latus*, findet sich ebenfalls im Dünndarme und kommt in der Schweiz, in Russland, Polen und Ostpreussen bis an die Weichsel und im südlichen Frankreich vor. Unterscheidet sich vom

vorigen durch die Gestalt seiner Glieder, welche breiter als lang, dachziegelförmig über einander liegen, und die Stellung der Oeffnung der Geschlechtstheile, welche in der Mitte der Glieder und nicht am Rande liegt (III. 6. b.); auch hat der Kopf keine Saugnäpfe und Häkchen, sondern am Ende zwei seitliche Gruben (III. 6. a.). Eier elliptisch.

Die anatomischen Veränderungen, welche die Bandwürmer im Dünndarme verursachen, beschränken sich auf Katarrh der Schleimhaut.

3) ***Taenia mediocanellata,*** Kopf ohne Haken mit 4 Saugnäpfen, kurzer Hals, vordere Glieder paternosterförmig, hintere ausserordentlich breit und dick und oft spontan abgehend, die Geschlechtsmündungen alterniren unregelmässig; die Aeste des Uterus nicht dendritisch.

4) ***Taenia nana,*** Zwergbandwurm, von Bilharz in Aegypten im Dünndarm gefunden, 6 — 10‴ lang, sehr dünn, Kopf mit 4 Saugnäpfchen und Hakenkranz, Hals sehr schmal, Glieder breit, Eier rundlich.

5) ***Ascaris lumbricoides,*** Spulwurm, gehört zur Familie der Nematoden und ist sehr häufig im Dünndarm. Er ist 5 — 10″ lang, 2 — 3‴ dick, weissgelblich, nach vorn und hinten schmaler werdend, das Männchen ist kleiner als das Weibchen und hat ein gekrümmtes Schwanzende, aus welchem zuweilen der doppelte Penis hervorragt. Um die Mundöffnung finden sich 3 Knötchen oder Klappen, von ihr zieht sich der Darmkanal durch den ganzen Körper und mündet am Schwanzende aus. Beim Weibchen finden sich in der Bauchhöhle zahlreiche weisse, gewundene, fadenförmige Kanäle: die Eierstöcke und Eileiter, beim Männchen sparsamere Fäden: Hoden und Samenleiter. Ihre Brut kommt ausserhalb des Körpers zu Tage, ihre Einwanderung ist unbekannt.

In der Regel verursachen sie keine anatomische Veränderung des Darmes; zuweilen wandert er vom Dünndarm

aus in den Magen und Oesophagus, von hier in Mund- und Nasenhöhle und wohl auch in die Luftwege, wo er gefährliche Zufälle, Erstickung bewirken kann; auch in die Gallenwege wandert er zuweilen und kann sie verstopfen oder Entzündung in ihnen anregen. Zuweilen findet sich an einer Stelle des Darms ein grosser Wurmknäuel angehäuft, welcher die Darmwandung ausdehnt, zerrt und Entzündung derselben und des entsprechenden Peritonäalüberzuges verursacht; meist legt sich der Darm an die Bauchwandungen an, es kommt zu Eiterbildung zwischen den Häuten, Eiterung in der Bauchwand und endlicher Perforation der letzteren, worauf durch die entstandene ***Fistula stercoralis*** Würmer, Eiter und Darminhalt abgehen. In einzelnen Fällen bohren sich die Spulwürmer durch die Darmwände und gelangen in die Peritonäalhöhle, wo sie Entzündung erregen.

6) ***Oxyuris vermicularis***, Springwurm, Madenwurm (Nematode), findet sich im Dickdarm, insbesondere im Rectum, selten zugleich in der Scheide. Man sieht gewöhnlich nur Weibchen, dieselben sind $6-12'''$ lang, $\frac{1}{8}-\frac{1}{6}'''$ breit, gelblich, der Kopf hat zwei seitliche Anschwellungen. Das Männchen ist ausserordentlich selten, nur $1-1\frac{1}{2}'''$ lang, eingerollt. Die Eier kommen ausserhalb des Körpers zur Entwickelung; die Art der Einwanderung ist unbekannt. Sie erregen leichten Katarrh des Rectums an der Afteröffnung, zuweilen auch des Scheideneinganges.

7) ***Trichocephalus dispar,*** Peitschenwurm (Nematode), findet sich im Dickdarm, insbesondere im Blinddarm mit dem Kopfe an der Wand festhängend; er hat $1\frac{1}{2}-2'''$ Länge, das Vordertheil ist dünn, haarförmig, das hintere Dritttheil ist dicker und beim Männchen spiralig gewunden und mit einem prominirenden Penis versehen. Bewirkt nie anatomische Veränderungen.

8) *Ankylostomum duodenale*, es ist eine $4\frac{1}{2}'''$ lange, cylindrische Nematode, der Schwanz des Männchens ist fächerförmig, der des Weibchens stumpf, an der Saugmündung 4 Häkchen auf 4 conischen Erhabenheiten. Er wurde bisher nur von Dubini in Mailand und Pruner und Bilharz in Aegypten gefunden, bewirkt an den Stellen, wo er sich ansaugt, bedeutende Blutungen und hierdurch Anämie.

In einem Falle wurde in der Darmschleimhaut ein *Cysticercus cellulosae* gefunden (Gellerstedt).

Abbildungen: Bremser, Ueber lebende Würmer im Menschen. 1819. Dujardin, Hist. nouv. des helminthes. 1845. Gluge, Atlas Liefg. 22 T. 2. Vogel, Icon. hist. path. T. 12. Albers, Atlas Taf. 25—27. Küchenmeister, Die Parasiten. Leipzig, 1855. Leuckart, Die Parasiten. 1863. I.

Darminhalt und Fäcalmassen.

Der Darminhalt wird durch Texturveränderungen der Darmwände mannichfach verändert; langwierige Katarrhe, Geschwüre der Schleimhaut, insbesondere aber Entzündungen der Serosa (Peritonitis) bewirken Erschlaffung der Muscularis und dadurch Stagnation der Fäces und Gase, aus welcher wieder vermehrte Zersetzung der Fäces und Entwickelung von Gasen hervorgeht.

Die Gasanhäufungen (Flatulenz, Meteorismus, Tympanites) leitet man auch von einer Gasabsonderung der Schleimhaut ab, ein Process, der noch nicht erwiesen ist.

Die Exsudate bei Darmentzündungen mischen sich häufig mit dem Darminhalte; bei einfachem Katarrh: seröses Exsudat, abgestossenes Cylinderepithelium und neugebildete Zellen; bei choleraartigem Katarrh: grosse Mengen Serum mit beigemischten Flocken von Epithelien, neugebildeten Zellen, amorphem Schleime und Eiweiss; bei *Cholera asiatica* ist das Serum noch massenhafter, zuweilen eiweisslos, die gallige Färbung fehlt bei Cholera immer, bei an-

deren Katarrhen nur zuweilen; bei Typhus im Ganzen dasselbe, nur sind die Schleim- und Exsudatflocken gallig gefärbt und das Serum ist sparsamer. Bei Entzündungen mit diphtheritischen Exsudaten findet man die letzteren in Flocken und membranösen Lagen dem flüssigen Exsudate beigemischt.

Durch Bluterguss wird der Darminhalt roth gefärbt, später schwarz wie im Magen. Nach langwierigen Entzündungen mit bleibenden Texturveränderungen der Schleimhaut (Cholera, Typhus, Dysenterie) oder aus anderen Ursachen treten zuweilen Atrophie und mangelhafte Schleimsecretion ein, der Darminhalt wird dadurch trocken, die Fäces werden hart und zusammengeballt (Scybala).

Die Galle kann die Fäces zuweilen sehr dunkelgrün, schwarz färben; bei fehlender Galle sind die flüssigen Stühle farblos, wie Wasser, die festen graulichgelb, thonartig.

Zu erwähnen sind noch die von Hypochondern aus ihren Fäces gewühlten und für Exsudate oder bösartige Infarcte gehaltenen unverdauten Speisereste: Sehnen, Fascien, Arterienhäute, Kartoffelschalen, steinige Obsttheile u. s. w., deren Diagnostik dem Mikroskopiker oft genug zugeschoben wird.

II. *Peritonäum.*

Bildungsfehler.

Ungewöhnliche Grösse, Kleinheit oder Duplicaturen und Falten des Bauchfells; überzählige Falten, hauptsächlich im oberen Beckeneingange; die letzteren bilden zuweilen Taschen mit spalt- oder ringförmigem Zugange, in welchen eingelagerte Darmschlingen eingeklemmt werden können.

Hyperämie.

Partielle Hyperämie des Bauchfells findet sich an Stellen, wo dasselbe selbst erkrankt ist, z. B. um Tuberkel,

Carcinome, oder wo es krankhafte Theile überzieht, z. B. Darmgeschwüre, Leberkrebse; oder sie begleitet Hyperämie und Entzündung der untergelegenen Theile. Dergleichen isolirte, chronische Hyperämieen haben zuweilen Verdickung des Bauchfells durch neugebildetes Bindegewebe oder fadige Adhäsionen zur Folge.

Allgemeine Hyperämie des visceralen und auch wohl parietalen Theils des Bauchfells findet sich bei Hindernissen des Kreislaufs in der Leber oder im Herzen, sie ist auf die kleineren Venen beschränkt und hat oft Ausscheidung von Serum zur Folge, welches sich in der Bauchhöhle ansammelt: Ascites.

Hämorrhagie im Bauchfell findet sich in Folge sehr bedeutender Hyperämie, ferner bei einigen Blutkrankheiten wie Purpura, Scorbut, nach Contusionen. Das Blut ergiesst sich in das Bauchfell selbst und bildet daselbst kleine und grössere Flecken (Ecchymosen), oder es ergiesst sich in die Bauchhöhle. Die umfangreichsten Blutergüsse in die Bauchhöhle finden sich übrigens bei heftigen Contusionen des Bauches, bei Rupturen der Milz, Leber, Nieren, von Aneurysmen, einer Tube, des Uterus. Das ergossene Blut wird in günstigen Fällen früher oder später resorbirt, nicht selten bleibt schwarze Pigmentirung des Bauchfells zurück.

Entzündung.

Peritonitis entsteht: durch Verwundungen des Bauchfells, Berührung desselben mit Luft, Darminhalt, Harn, Eiter, fremden Körpern, Quetschung und Zerrung (Incarcerationen) desselben; — nach starken Erkältungen; — durch Entzündung von ihm überzogener Theile; durch Krebse, Tuberkel in seinem Gewebe; — bei allgemeiner Disposition zu Exsudaten: Pyämie. Sie kommt schon beim Fötus und später in jedem Alter vor, hauptsächlich

in den mittleren Lebensjahren. Sie tritt unter verschiedener Gestalt auf:

Die acute allgemeine Peritonitis liefert meist sehr massenhafte, aus hellem oder durch beigemischten Eiter grünlichem oder gelblichem Serum und festen oder lockeren Faserstoffgerinnseln bestehende Exsudate, bei geringer, auf die kleineren Gefässe beschränkter Hyperämie. Meist findet sich ausser dem Exsudate auch Eiter, welcher mit dem Serum oder den Faserstoffmassen gemischt ist oder für sich als vorwiegende Masse die Bauchhöhle erfüllt. Das Exsudat überzieht die Oberfläche des Bauchfells und lagert in den abhängigen Stellen der Bauchhöhle, insbesondere reichlich im Becken und zwischen den Falten des Gekröses. Gewöhnlich sind die Darmwände weich und schlaff, die Schleimhaut ist zuweilen im Zustande der katarrhalischen Entzündung, mit reichlicher Exsudation auf die freie Fläche; die Muskelhaut ist blass und ihre Contractilität vermindert, wenn nicht völlig paralysirt.

Die acute allgemeine Peritonitis ist meist tödtlich; erfolgt Heilung, so wird im günstigsten Falle das Exsudat resorbirt und es bleiben nur Adhäsionen und Pseudomembranen zurück; — in anderen Fällen bleiben die festen Theile des Exsudates zurück, dicken ein, verkalken auch wohl und werden von Bindegewebe eingekapselt; — zuweilen schreitet nach Sistirung des acuten Processes die Eiterbildung langsam weiter, es bilden sich grosse Eitermassen, welche durch Bindegewebe abgesackt werden, bald eindicken, resorbirt werden oder verkalken, bald das Bauchfell und die Eingeweide perforiren. Die Bildung der Adhäsionen und Pseudomembranen geht hier, wie auf allen andern serösen Häuten nicht durch Organisation des auf der freien Fläche befindlichen Exsudates, sondern durch sprossenartiges Auswachsen und massenhafte Entwickelung des Bindegewebes und der Capillaren der Serosa vor sich.

Die acute partielle Peritonitis begleitet häufig die Entzündung untergelegener Theile, wird zur allgemeinen oder geht in chronische über. Sie hat oft Bindegewebsneubildung zur Folge, und daher: peritonäale Adhäsionen von Netz- und Darmtheilen unter sich oder mit den Bauchwänden, Verschrumpfungen der Gekröse durch Contraction des neugebildeten Bindegewebes, in selteneren Fällen erfolgt Eiterbildung.

Die allgemeine chronische Peritonitis folgt auf eine acute oder tritt selbstständig auf. Die ursprünglich chronische Entzündung zeigt vorwiegend seröse Exsudation; oder es wird neben dem Serum eine grössere Menge faserstoffreichen Exsudates ausgeschieden, welches dicke Lagen auf dem *Peritonaeum parietale*, dem Netze und *Peritonaeum viscerale* bildet und Verklebungen dieser Theile unter einander bewirkt. Gleichzeitig tritt gewöhnlich reichliche Bindegewebsbildung ein in Form von dicken oder dünnen Pseudomembranen, von welchen aus wieder neue Exsudation eintreten kann. Die aus Pseudomembranen und Exsudat bestehende Masse ist fest, speckig, gleichförmig oder drusig, zuweilen wie aus feinen Granulationen, Tuberkeln, zusammengesetzt; seine Menge ist in einzelnen Fällen so bedeutend, dass die Därme von einer 4—6‴ dicken Schicht umschlossen und wie alle übrigen Eingeweide gleichsam in einer festen Zwischensubstanz eingelagert sind.

Partielle chronische Peritonitis ist sehr häufig, wir erkennen sie an ihren Folgen, die sich als fadige Adhäsionen oder als pseudomembranöse Ueberzüge einzelner Organe darstellen. Selten sind chronische Eiterbildungen in einzelnen Abtheilungen des Bauchfells, welche mit Heilung endigen oder abgesackte Abscesse, Eiterbildung in benachbarten Theilen, Perforationen zur Folge haben.

Entzündungen des Netzes allein sind sehr selten, bei Einklemmung, Zerrung desselben. Man findet es

zuweilen durch Exsudate verdickt, mit den Därmen verwachsen oder eingeschrumpft zu einem unförmlichen Klumpen, ohne dass sich in anderen Theilen des Bauchfells Spuren einer früheren Entzündung zeigen.

Pathologische Neubildungen.

Neubildung von Bindegewebe ist im Peritonäum sehr häufig, bildet Verdickung desselben, Adhäsionen, Pseudomembranen; die letzteren sind flach, fascienartig oder bilden dicke, weisse, knorpelartige Platten, oder endlich kleine, rundliche Knoten. Zuweilen entwickeln sich im Bauchfelle auch Fibroide von Erbsen- bis Faustgrösse, welche scharf umschrieben sind und meist an einem Stiele hängen, in einzelnen Fällen auch frei werden können. Der Hauptsitz dieser Fibroide ist das Bauchfell des Beckens, insbesondere des weiblichen.

Neubildung von Fett im Netze ist nicht selten, begleitet die allgemeine übermässige Fettbildung oder ist auf das Netz beschränkt, seltener auch auf das *P. viscerale* ausgedehnt; das Fett bildet dicke Klumpen und feste Lagen, oder es findet sich in Gestalt kleiner, tuberkelartiger Granulationen in dem übrigens fettlosen Netze zerstreut. Selten sind kleine, gestielte Lipome am Peritonäum einer Darmschlinge. Nicht selten bilden sich umschriebene Fettmassen im subserösen Zellgewebe des *P. parietale*, bewirken durch Druck Auseinandergehen der Fasern der Bauchwand, drängen sich in die so entstandene Lücke ein und ziehen das Bauchfell nach; in den Peritonäaltrichter können dann Darmtheile eindringen, darin bleibend verharren und ihn immer mehr ausdehnen: eine der gewöhnlichsten Entstehungsarten der Hernien.

Pigmentbildung folgt auf Hyperämieen und Ecchymosen im Bauchfelle, zeigt sich in Form kleiner und grös-

serer schwarzer Flecken oder ausgebreiteter, schieferfarbiger Färbungen.

In Exsudaten, fibrösen Membranen und Eiterherden findet zuweilen Concrementbildung statt, in Form knochenartiger Platten, Incrustationen oder unregelmässiger, ästiger, steinartiger Massen.

Krebs findet sich im Peritonäum zunächst als Markschwamm und Scirrhus bald in Form weit verbreiteter, diffuser granulirter Massen, bald als isolirte grosse Knoten, entwickelt sich selten primär im Peritonäum, sondern ist meist secundär oder geht von anderen Theilen auf dasselbe über. Bei akuter Krebsbildung treten im Peritonäum sehr zahlreiche hirsekorn- bis erbsengrosse Krebsknötchen auf.

Häufig kommt Alveolarkrebs im Peritonäum vor, bald selbstständig in demselben entwickelt und auf dasselbe beschränkt, bald secundär nach Alveolarkrebs des Magens oder Rectums entstehend. Er findet sich bald in Form zahlreicher kleiner, diskreter, zuweilen das Peritonäum stielförmig ausziehender Knötchen, bald als diffuse Massen, welche zuweilen einen enormen Umfang erreichen und besonders das Netz in eine massige, bretartige Geschwulst umwandeln. Die Entartung ist vorzugsweise im ***Perit. viscerale*** verbreitet, zeigt sich aber auch zuweilen gleichzeitig im ***Perit. parietale.***

Abbildungen: Cruveilhier Livr. 37 Pl. 3. Carswell Fasc. 3 Pl. 3. Froriep, Klin. Kpft. T. 62. Broers, Observ. anat.-path. 1839.

Tuberkel im Gewebe des Peritonäum als Theilerscheinung einer allgemeinen Tuberkulose kommen vor: als hirsekorngrosse, graue Knötchen, meist bei akuter Tuberkelbildung, als grössere Knoten gelber, käsiger Masse, bei chronischer Tuberkelbildung, als diffuse Massen bei Peritonitis Tuberkuloser.

Es finden sich selten Tuberkel im Peritonäum, wenn

nicht schon an anderen Orten Tuberkel entwickelt sind; meist gesellen sie sich zu Lungen- und Darmtuberkeln, ganz isolirt kommen sie vor an Stellen, welche tuberkulösen Darmgeschwüren entsprechen; häufig finden sich gleichzeitig Tuberkel in den Mesenterialdrüsen.

An den Stellen, an welchen sich Tuberkel entwickeln, zeigt das Peritonäum meist Injection, Auflockerung und Verdickung, nicht selten bilden sich hier Pseudomembranen und Adhäsionen.

Die Tuberkel bleiben entweder unverändert, oder erweichen und zerfallen, wodurch Perforation der Wände des Magens oder Darmes erfolgen kann, oder sie veröden, verkalken und werden dann meist von festen Bindegewebslagen eingeschlossen.

Peritonitis Tuberkelkranker setzt zuweilen Exsudate, welche bald eine tuberkelartige Beschaffenheit annehmen und sich als kleine und grosse, gelbe, käsige Knoten, oder als unregelmässige gelbe Massen mit Granulationen darstellen und nicht selten blutig gefärbt und von serösem Exsudate begleitet sind.

Cysten sind im Peritonäum des weiblichen Beckens häufig, ausserdem selten; es finden sich hier meist kleine sparsame oder vielfache Cysten mit colloidem oder serösem Inhalt, der sich aus Zellen entwickelt; zuweilen kommen auch vereinzelte grosse seröse Cysten vor, die meist in den breiten Mutterbändern sitzen. Beim Manne finden sich solche Cysten nur äusserst selten. Ausserdem hat man in einzelnen Fällen an verschiedenen Stellen der Bauchhöhle auch Dermoidcysten mit Fett, Haaren, Zähnen und Knochen gefunden; dieselben sind zuweilen angeboren.

Parasiten.

Im Peritonäum findet sich häufig *Echinococcus* und hat seinen Sitz im Peritonäum der Leber, dem grossen

Netz und an anderen Stellen. Die allgemeinen Verhältnisse dieser Parasiten sind hier und anderwärts folgende:

Man findet ihn innerhalb einer aus neugebildetem Bindegewebe bestehenden Kapsel in folgender Gestalt: Nach Eröffnung der genannten Kapsel stösst man auf eine Blase, deren Wände der ersteren ziemlich eng anliegen; diese Blase ist mattweiss, hat die Consistenz einer festen Gallerte, ist, wie man unter dem Mikroskope sieht, aus feinen concentrischen Lamellen zusammengesetzt und zeigt keine Spur von Fasern (III. 3. e.). Schneidet man diese Blase an, so stülpen sich die Ränder der Schnittfläche nach Aussen um und es fliesst aus der Blase eine wasserhelle Flüssigkeit. Diese Blase enthält zuweilen ausser dieser Flüssigkeit keine körperlichen Elemente und insbesondere keine der sogenanten Echinococcusthiere oder Scolices (Acephalocyste), in anderen Fällen enthält sie eine grosse Menge aus ihrer Wand knospender Scolices (*E. scoliciparіens* Kchmstr.); in anderen findet sich in dieser Blase eine grosse Menge anderer, gleich gebauter Blasen, frei neben einander oder in einander eingeschachtelt, zuweilen so eng zusammengepresst, dass sie vieleckig und facettirt erscheinen. Diese Blasen sind bald ohne Brut, bald enthalten sie Scolices (*E. altriciparіens* Kchmstr.). Die Echinococcen-Scolices sind $\frac{1}{8}$—$\frac{1}{10}'''$ lang, haben vorn einen Hakenkranz, 4 hervorgetriebene Saugwarzen und einen kleinen Hinterleib, im Inneren sieht man zahlreiche ovale Kalkplättchen, keine Spur von Geschlechtstheilen (III. 3. a.); zuweilen sind sie eingestülpt, der Körper hat dann eine herzförmige Gestalt und der Hakenkranz sitzt in der Mitte (III. 3. b.). Sie hängen ursprünglich durch einen Faden am Hintertheile in ihren Bläschen fest, werden aber später frei.

Die einfachen oder zusammengesetzten Blasen wachsen zuweilen zu einem ungeheuren Umfange fort, bewirken daher enorme Ausdehnung der Bauchhöhle, Reizung des Bauchfells

und üben starken Druck auf die Eingeweide der Bauchhöhle aus; öfters sterben sie ab, es tritt eine Umsetzung ihres Inhaltes ein, er wird consistent, gallertig, dann weiss, fettig und nicht unähnlich altem Abscesseiter. Von einem Abscesse kann man durch Auffinden der eigenthümlich gebauten Blasenwand und der Haken vom Hakenkranze (III, 3. c. d.) diese degenerirten Echinococcus leicht unterscheiden. Zuweilen tritt in ihrer Umgebung und ihrer fibrösen Kapsel eine Entzündung ein, die Blasen sterben ab und gehen mit dem Exsudate gemischt zu Grunde. Selten platzt diese fibröse Kapsel und die äusserste Echinococcusblase und der Inhalt entleert sich in der Bauchhöhle, worauf in der Regel Peritonitis eintritt.

Die primäre Echinococcusblase geht aus einer Umbildung des Embryo's einer Tänia hervor, welche nicht im Menschen vorkommt; diese primäre Blase erzeugt an ihrer Innenwand zahlreiche hervorknospende Scolices, oder sie zeugt neue Embryonen oder Ammen, die sich wieder in Blasen umwandeln, aus dessen Innenwand erst Scolices hervorknospen, oder sie bleibt unfruchtbar. Die Tänia des *E. scoliciparíens* wohnt im Dündarm des Hundes, *T. echinococcus*, die Tänia von *E. altriciparíens* ist noch unbekannt.

Ansammlung von Luft und Wasser im Bauchfellsacke.

Die Luft dringt ein durch Wunden der Bauchwände oder Perforationen des Darmes oder entwickelt sich aus in Zersetzung begriffenen Exsudaten; eine Sekretion von Luft durch das Bauchfell ist nicht erwiesen.

Die Ansammlung einer serösen Flüssigkeit (Ascites) ist bedingt: durch Hindernisse im Rückfluss des venösen Blutes durch die Leber oder in's rechte Herz, durch chronische Entzündungen des Bauchfells, Reizung des Bauchfells durch

Neubildungen, z. B. Hydrovarien, Krebse, Tuberkel, oder durch solche Veränderungen des Blutes, welche hydropische Ausscheidungen zur Folge haben (Hydrämie). Die Menge des Wassers ist oft sehr bedeutend und bewirkt durch Druck auf die Eingeweide der Bauch- und vermittelst des Zwerchfells auch der Brusthöhle den Tod.

III. *Die zum Verdauungsapparate gehörigen Drüsen.*

I. Die Speicheldrüsen.

Entzündung.

Die Entzündung der Parotis ist in der Regel einseitig, verläuft in den meisten Fällen akut und mit Eiterbildung. Die Drüse schwillt beträchtlich an, wird durch Hyperämie dunkelroth und auf der Schnittfläche zeigen sich bald zahlreiche kleine Eiterpunkte; der Eiter entwickelt sich oft zuerst in den Drüsengängen und erst später im interstitiellen Zellgewebe der Drüse, in anderen Fällen zuerst im letzteren, während die Drüsengänge bei der Entzündung gar nicht betheiligt sind; in dem eigentlichen Drüsenparenchym, den Bläschen, bildet sich in der Regel kein Eiter, sondern diese erleiden einfachen oder fettigen molecularen Zerfall in geringem oder höherem Grade. Exsudation ist meist gering und serös. Aus den kleinen Eiterpunkten im interstitiellen Zellgewebe können allmälig grössere Eiterherde hervorgehen. Nicht selten ist bei dieser Entzündung auch das umgebende Zellgewebe betheiligt, es findet ausgedehnte seröse Infiltration und zuweilen auch Eiterbildung in demselben statt. Die benachbarten Lymphdrüsen schwellen öfters an und nehmen zuweilen, wie auch die Unterkieferdrüsen, an der Entzündung Theil.

Die Ausgänge der Entzündung sind folgende: 1) es tritt bald Nachlass der Entzündung ein, die Hyperämie hört auf,

Eiter und Exsudat werden resorbirt, die normale Textur kehrt zurück. 2) Die Eiterbildung schreitet rasch weiter, es bilden sich grosse Abscesse in der Parotis und dem umgebenden Zellgewebe, welche nach aussen oder in die Mundhöhle perforiren; nach Entleerung des Eiters kann Heilung eintreten. Seltener ist chronische Vereiterung der Parotis. 3) In manchen Fällen nimmt die Entzündung sehr bald einen chronischen Charakter an, die Eiterbildung kommt gar nicht zu Stande oder hört bald auf und es entwickelt sich eine fibröse Verdickung und Induration des interstitiellen Zellgewebes der Drüse.

Parotitis entsteht sehr selten traumatisch oder spontan, häufig kommt sie als epidemische Krankheit im kindlichen Alter vor als sog. Mumps, Ziegenpeter, ferner als secundäre Entzündung bei Typhus, Exanthemen, Pyämie und localen schweren Entzündungen anderer Organe. In diesen und anderen Fällen beginnt die Entzündung bald primär in der Drüse selbst und ihrem Zellgewebe, bald in dem *Ductus Stenonianus*, in welchem sie nicht selten von der entzündeten Mundschleimhaut aus fortgesetzt ist; vom *Duct. Stenon.* aus pflanzt sie sich dann erst auf die kleineren Gänge und endlich auf das Drüsengewebe und sein Bindegewebsstroma selbst fort.

In der Unterkiefer- und Unterzungendrüse kommen Entzündungen höchst selten vor und verlaufen in gleicher Weise wie die der Parotis.

Pathologische Neubildungen (in der Parotis).

Neubildung von Bindegewebe findet sich als diffuse, speckige Masse in und um die Drüse nach chronischen Entzündungen, selten in Form eines Fibroides.

Fett entwickelt sich zuweilen in grosser Menge im Zellgewebe und bewirkt gleich dem neugebildeten Binde-

gewebe eine anscheinende Hypertrophie der Drüse; höchst selten kommt Lipom an der Parotis vor.

Nicht selten entwickeln sich im Gewebe der Parotis oder häufiger in dem umgebenden Zellgewebe Enchondrome, dieselben sind entweder rein oder gemischt, indem die Geschwulst theilweise die Textur eines Myxoms oder Sarkoms hat. Zuweilen finden sich auch reine Sarkome und Myxome. Alle diese Geschwülste sind taubenei- bis faustgross, scharf umschrieben und sehr hart.

Carcinoma kommt als Scirrhus und Markschwamm in der Parotis vor, entwickelt sich primär und secundär in der Regel nur auf einer Seite in Form eines oder mehrerer Knoten, in welchen allmälig das ganze Drüsenparenchym untergeht. Die Geschwulst kann einen beträchtlichen Umfang erreichen, durch die äussere Haut oder in die Mund- und Rachenhöhle brechen und durch Verjauchung den Tod herbeiführen. Stets sind die Halsdrüsen carcinomatös infiltrirt, der Facialis wird oft zerstört und die Arterienstämme werden zuweilen perforirt.

Höchst selten kommen in und an der Parotis Cysten oder Cystosarkome vor, letztere zuweilen von bedeutendem Umfange.

Veränderungen der Ausführungsgänge.

Nach traumatischen oder ulcerösen Perforationen des *Ductus Stenonianus* entsteht zuweilen eine Speichelfistel.

Durch Verschliessung des *Duct. Stenonian.* durch Narben oder Concremente, oder durch Verengerung und Obliteration der Oeffnung in der Mundschleimhaut, wird Erweiterung desselben durch das angehäufte Sekret bewirkt, die blasen- oder sackförmig auf eine Stelle beschränkt bleibt oder sich gleichförmig auf den ganzen Ausführungsgang, von da auf die kleineren Gänge erstreckt und Atrophie einzelner Acini bewirkt. Durch Erweiterung des *Ductus*

Whartonianus entsteht zuweilen eine kleine, unter der Zunge prominirende Geschwulst; ganz ähnliche Geschwülste sind aber auch bedingt durch Vergrösserung des unter der Zunge befindlichen Schleimbeutels, in Neubildung eines solchen, in Ansammlung von Schleim in einer Schleimdrüse unter der Zunge. Diese meist kleinen rundlichen Geschwülste, gewöhnlich unter dem Namen Ranula zusammengefasst, haben die Beschaffenheit einer mit Serum, Schleim oder gallertartiger Masse gefüllten Cyste.

Im Schleime und Sekrete der Speichelgänge bilden sich zuweilen Concretionen: Speichelsteine, weissliche, kreideähnliche oder steinharte, aus concentrischen Schichten bestehende Massen, die zum grössten Theile aus kohlensaurem oder phosphorsaurem Kalk und verhärtetem Schleim bestehen und meist schmal und lang geformt sind.

2. Pankreas.

Missbildung.

Mangel bei Acephalen. — Doppelter Ductus pancreaticus. — Abnorme Einmündung des Ductus. — Bildung eines accessorischen Pankreas am Kopfe des Pankreas oder zwischen den Häuten des Magens oder Dünndarms.

Entzündung.

Entzündung des Pankreas ist so ausserordentlich selten, dass es unmöglich ist, die durch sie bewirkten anatomischen Veränderungen in vollständiger Reihe festzustellen; nach Allem, was darüber bekannt ist, sind dieselben gleich denen der Parotitis (s. o.); die hauptsächlichsten Ausgänge sind Abscessbildung und fibröse Induration; die Absesse können in die Bauchhöhle oder in eine anliegende Schlinge des

Jejunum perforiren. Der Verlauf der Entzündung ist acut oder chronisch, dieselbe entsteht primär im Pankreas oder pflanzt sich von den umgebenden Organen auf dasselbe fort.

Pathologische Neubildungen.

Fett entwickelt sich zuweilen im Zellgewebe um das Pankreas in grosser Menge, dringt von Aussen in das Zellgewebe zwischen den Acinis ein und entwickelt sich in demselben so, dass endlich die eigentliche Drüse zu Grunde geht und man statt derselben einen Fettklumpen findet, in welchem nur noch Spuren der Acini zu sehen sind, während der *Ductus Wirsungianus* mit einer emulsiven Flüssigkeit gefüllt ist. Nach Rokitansky findet sich diese Entartung oft bei Säufern mit Fettleber und mit Gallensteinbildung.

Seröse Cysten wurden in einzelnen Fällen beobachtet.

Krebs findet sich theils fortgesetzt vom Magen und den benachbarten Lymphdrüsen, theils secundär bei Carcinomen an anderen Körperstellen, theils als primäre Entartung; er zeigt sich bald als circumscripte gleichmässige Infiltration des interstitiellen Bindegewebes der Acini, wesshalb die entartete Stelle lange Zeit hindurch auf der Schnittfläche einen acinösen Bau zeigt, während das Gewebe seine gewöhnliche oder weissliche Farbe zeigt und saftreich erscheint, bald in Form umschriebener Knoten, welche die Drüsentheile verdrängen. Die Krebsmassen erreichen selten einen grossen Umfang und breiten sich dann wohl auch auf die umgebenden Organe aus.

In einzelnen Fällen sah man Tuberkel und tuberkulöse Höhlen im Pankreas.

Erweiterungen des *Ductus Wirsungianus* erfolgen: durch Verstopfung desselben und Anhäufung des Sekretes (Concremente, Krebsknoten, Gallensteine im *Duct. choledochus* u. s. w.) oder durch Schwund seiner Muscularis

bei irgend einer Entartung der Drüse. Sie sind gleichförmig, spindelförmig, sackartig und erreichen zuweilen die Grösse eines Taubeneies.

Pankreassteine sind Concremente im ***Ductus Wirsungianus*** durch Niederschlag von phosphorsaurem und kohlensaurem Kalk im Schleim und Secrete. Die Concremente sind nicht selten Ursachen der Verhinderung des Abflusses des Secretes, Anhäufungen desselben, Erweiterung des Ductus und allmäliger Verödung der Drüse.

3. Leber.

Die Färbung der Leber ist mancherlei Schwankungen unterworfen: gewöhnlich zeigt ihre Schnittfläche ein helles, dunkle Flecken umgebendes Netzwerk, oft aber ist die dunkle Färbung vorwiegend und man sieht ein dunkles Netz mit hellen Flecken.

Ein geringer Blutgehalt macht die ganze Leber blass und vermischt die Färbungen, ein bedeutender Blutgehalt aller Gefässe macht die Leber dunkel und den Unterschied der hellen und dunklen Farbe ebenfalls undeutlich. Einseitige Blutanhäufungen lassen die Färbungen grell hervortreten. Ganz ähnlich wirkt Leere und Fülle der Gallengänge auf Veränderungen der Färbung ein. Daher ist die mannigfache Färbung der Leber, wie sie bei Sectionen in die Augen fällt, leicht zu erklären. Von diesen in das Gebiet der Norm gehörigen Färbungsverschiedenheiten bis zu bleibenden, pathologischen Veränderungen giebt es zahlreiche Uebergänge.

Die Grösse der Leber ist ebenfalls Schwankungen unterworfen, die Länge beträgt $9\frac{3}{4}-12''$, die Breite $7-7\frac{1}{2}''$, die Dicke hinten $2-3''$, vorn ist sie geringer, ihr Gewicht ungefähr 5 Pfund. Sie lagert gewöhnlich so, dass ihr freier Rand kaum oder nur unmerklich unter dem Rippen-

rande hervorragt, ausgenommen ganz hinten und am *Proc. xiphoideus;* der linke Lappen überragt meist die Mittellinie des Leibes und bedeckt den Pylorustheil des Magens. Beim Neugeborenen ist der linke Lappen sehr gross und verkleinert sich im Verlaufe des ersten Lebensjahres bis zur Norm; im hohen Alter wird die Leber klein. Durch den dauernden Druck einschnürender Kleider bekommt die Leber an den gedrückten Stellen einen Eindruck durch Schwund ihres Gewebes, während der freie Rand über den Rippenrand hinab geschoben wird, der rechte Lappen zuweilen bis zur *Crista ilei,* der linke bis zur Milz.

Der Peritonäalüberzug ist sehr oft getrübt und verdickt, hauptsächlich bei Weibern an der Stelle, wo der Schnürleib gedrückt hat; die Verdickung ist zuweilen beträchtlich, es finden sich auch in den obersten Leberschichten neugebildetes Bindegewebe und narbenartige Runzelungen der Oberfläche. Diese Veränderung kommt so häufig vor, dass sie, wenn sie ein gewisses Maass nicht überschreitet, kaum als pathologisch angesehen wird.

Bildungsfehler.

Abnorme Vergrösserung oder Kleinheit. Abnorme Gestalt als runde, wenig oder vielfach gelappte Leber, die Lappung ist zuweilen so weit gediehen, dass Leberpartikeln, ganz von der Hauptmasse getrennt, in einer Bauchfalte liegen. Die Lage kann verändert sein: die Leber kann ausserhalb der Bauchhöhle liegen bei Bauchspalten und Mangel des Zwerchfells, sie kann im linken Hypochondrium liegen bei *Situs transversus* der Eingeweide. Mangel der Leber findet sich nur bei nicht lebensfähigen Missgeburten. Accessorische Leberläppchen im *Ligam. suspensorium.*

Hyperämie.

Hyperämie der Leber entsteht theils durch mechanische Behinderungen der Circulation, theils durch Einwirkung von Reizen, welche Congestion zur Folge haben. Unter den mechanisch einwirkenden Momenten sind am häufigsten alle Krankheiten des Herzens und der Lunge, durch welche der Abfluss des Blutes aus dem rechten Herzen behindert wird; hierher gehören insbesondere Veränderungen der Herzklappen, Emphysem, Verödung, Compression der Lunge. Zu den reizenden Einwirkungen gehören: Traumen, Parasiten und Tumoren der Leber, in das Blut aufgenommene Stoffe, wie Alkohol, Excitantia, miasmatische Körper, Entzündung der Gallenwege, grosse Hitze.

Die Hyperämie verläuft bald acut, bald chronisch, geht leicht vorüber oder bleibt längere Zeit bestehen und bewirkt dann weitere Texturveränderungen der Leber.

Die einfache acute oder chronische Hyperämie bewirkt Anschwellung und dunkele, blaurothe Färbung der Leber, auf deren Schnittfläche das Blut nicht allein aus den grossen Gefässen, sondern auch aus dem Parenchym in ungewöhnlich grosser Menge hervorquillt.

Die durch chronische Herz- und Lungenleiden bewirkte Hyperämie zeichnet sich dadurch aus, dass die Hyperämie vorzugsweise an den Ausbreitungen der Lebervenen im Centrum der Acini hervortritt, während die Ausbreitungen der Pfortaderäste in der Peripherie der Acini unbetheiligt bleiben; hierdurch erhält die angeschwollene Leber auf der Oberfläche und Schnittfläche ein eigenthümliches fleckiges Ansehen (Muscatleber); Anfangs erscheinen die dunkelblaurothen Centren der Acini von einem hellen Netz umgeben, später, wenn die Hyperämie mehr um sich greift, fliessen die rothen Punkte zu einem Netzwerk zusammen und in den höchsten Graden werden kleine und grössere

Partieen gleichmässig dunkelblauroth gefärbt. Nachdem dieser Zustand eine Zeit lang bestanden hat, treten anderweitige Veränderungen ein: die Leberzellen in der Umgebung der hyperämischen Lebervenenästchen werden mit gelbrothen und braunen Pigmentkörnchen gefüllt oder werden atrophisch, mit feinen Fettkörnchen durchsetzt und schwinden allmälig; die Venenästchen werden weiter und ihre Wandungen durch Bindegewebswucherung dicker, in manchen Fällen erstreckt sich die letztere auch noch weiter zwischen die Leberzellenlagen. Die Anfangs vergrösserte Leber erscheint nun normal gross oder verkleinert, ihre Oberfläche und Schnittfläche schwach granulirt, indem die atrophischen Stellen sich einziehen und die nicht atrophischen daher körnig prominiren. Durch Druck der erweiterten Venen auf die feinen Gallengänge kann auch Stauung der Galle in letzteren entstehen und so Icterus der Leber und dann auch. des übrigen Körpers bewirkt werden; ferner kann Stauung des Blutes in der Pfortader entstehen und daher Hyperämie der Darmvenen oder Thrombusbildung in der Pfortader oder einer anderen Vene.

Die anderen Hyperämieen können zu Blutungen oder Entzündungen führen.

Hämorrhagie.

Kleine Hämorrhagieen treten nicht selten im Verlaufe der Stauungshyperämie bei Herz- und Lungenkrankheiten ein, bewirken aber keine Zerstörung des Zusammenhanges.

Grössere Blutherde im Leberparenchym oder unter dem Peritonäum bilden sich zuweilen bei Kindern während schwerer Geburten, die grössten bei heftigeren traumatischen Einwirkungen und bei starker acuter Hyperämie, insbesondere der durch miasmatische Einflüsse entstandenen. Die Leber wird dann mit einer grösseren oder kleineren

Zahl von Blutherden durchsetzt oder ihr Parenchym auf grosse Strecken diffus durch das Blut zertrümmert.

Bedeutende Hämorrhagieen können endlich noch durch Bersten degenerirter Gefässe in der Leber entstehen.

Entzündung.

Die Entzündung ist entweder allgemein über den ganzen Umfang der Leber diffus verbreitet oder partiell auf einzelne Herde beschränkt, sie ist ferner bald parenchymatös, vorzugsweise von dem Zellenparenchym ausgehend, bald interstitiell, von dem fibrösen Stroma ausgehend, die letztere Form hat entweder Eiterbildung oder Bindegewebsproduction zur Folge. Hiernach lassen sich folgende Formen aufstellen:

1) Allgemeine acute parenchymatöse Hepatitis, beginnt mit allgemeiner Schwellung, Hyperämie und geringer interstitieller Exsudation, die wichtigsten Veränderungen aber gehen an den Zellen vor sich, dieselben schwellen durch Aufnehmen eiweissartigen Exsudates an, erscheinen getrübt, granulös, undurchsichtig; erfolgt nicht Sistirung des Processes und Heilung, so entwickeln sich in den Zellen rasch eine Menge feiner Fettkörnchen und bald fallen die Zellen in Molecularmasse aus einander, gehen so vollständig zu Grunde und der aus ihnen entstandene Detritus wird resorbirt. Die Anfangs vergrösserte Leber nimmt dann rasch an Umfang ab und wird oft um mehr als die Hälfte ihres Umfanges verkleinert; gleichzeitig nimmt meist die Consistenz sehr ab und die Schnittfläche erscheint sehr weich und blutarm. Die Gallensecretion hört bald auf, die abgesonderte Galle stagnirt meist in den kleinsten Gallengängen und den Zellen, die Leber wird icterisch und bald der ganze Körper, die grösseren Gallengänge aber werden bald leer, indem gar keine Galle mehr gebildet wird. Dieser ganze Process verläuft oft sehr acut, führt rasch zum Tode und wird meist nach den hervorstechendsten

Symptomen acute Leberatrophie oder ***Icterus typhodes*** genannt; in anderen Fällen ist die Veränderung weniger intensiv und zuweilen so gering, dass sie nur durch die mikroskopische Untersuchung der Zellen erkennbar ist; sie entwickelt sich selten spontan, meist in Folge allgemeiner Infection des Blutes bei Pyämie, Puerperalprocessen, Vergiftungen, miasmatischen Einflüssen.

2. Allgemeine chronische parenchymatöse Hepatitis, zeigt im Wesentlichen dieselben Veränderungen, aber der ganze Process verläuft sehr langsam und führt an und für sich seltener zum Tode. Die Leber schwillt zuerst an, zeigt eine derbe Consistenz, glatte, glänzende oder matte Oberfläche und Schnittfläche, welche Anfangs blutreich, später meist blutarm ist. Darauf folgt Atrophie. Die Atrophie der Anfangs angeschwollenen Zellen geht sehr langsam vor sich und meist nicht gleichmässig an allen Stellen zugleich, die verkleinerte Leber zeigt daher meist eine mehr oder weniger stark granulirte Oberfläche und Schnittfläche, indem die atrophischen Stellen sich als Einziehungen, die erhaltenen als Vorsprünge darstellen. Im Stadium der Atrophie erfolgt zuweilen Icterus und in Folge der Hemmung der Circulation Ascites. Die blasse, blutarme körnige Leber ist nicht mit der folgenden Form zu verwechseln, welche sich durch die reichliche Bindegewebsproduction von ihr sehr wesentlich unterscheidet. Die beschriebene Hepatitis begleitet häufig andere allgemeine schwere chronische Krankheiten, z. B. der Lunge, des Herzens, der Nieren, und trägt in ihren höheren Graden zum tödtlichen Ende bei oder führt dasselbe auch wohl allein herbei. Nicht unwahrscheinlich kann zuweilen der Verlauf der Krankheit plötzlich acut werden und daher diese Form in die vorige übergehen.

3. Allgemeine interstitielle fibröse Hepatitis. Die Entzündung geht von dem Bindegewebe aus,

welches sich mit den Gefässen zwischen den Acinis hinzieht; sie beginnt mit Hyperämie und mässiger Anschwellung der Leber, welche Anfangs theils durch die Blutfülle, theils durch geringe interstitielle Exsudation bewirkt wird; bald tritt dann eine reichliche Entwickelung von Bindegewebe ein, welches sich als grauröthliche Masse zwischen den einzelnen gelben Acinis oder kleinen Gruppen derselben hinzieht; die nun beträchtlich angeschwollene und harte Leber nimmt allmälig wieder an Umfang ab, indem das Anfangs weiche, junge, zellenreiche Bindegewebe derber wird und sich immer mehr contrahirt und die Zellen der Acini fettig entarten und zerfallen. Die Leber erscheint dann am Ende des Processes bedeutend verkleinert und ihre Oberfläche und Schnittfläche in exquisitem Grade körnig (granulirte Leber), indem die einzelnen Acini oder Acinusgruppen zwischen dem festen Bindegewebe als hirsekorn- bis erbsengrosse Körner prominiren und an den scharfen Rändern zuweilen fast abgeschnürt erscheinen; die Farbe der Körner und der ganzen blutarmen Leber ist gewöhnlich blassgelb (Kirrhose). In den atrophischen Stellen veröden auch die Aeste der Gefässe, insbesondere der Pfortader, und es folgt daher endlich Stauungshyperämie in deren Wurzeln und aus den hyperämischen kleinen Venen bald Blutergüsse in das Peritonäum oder die Darmschleimhaut, bald Wasseraustritt und Ascites. In den gepressten kleinsten Gallengängen tritt zuweilen Gallenstauung ein und es erfolgt erst Icterus der Leber und später des ganzen Körpers, bis endlich der Tod eintritt. Diese Entzündung findet sich vorzugsweise häufig bei Säufern, kann sich aber auch spontan entwickeln. — Allgemeine interstitielle purulente Hepatitis kommt nicht vor.

4. Partielle interstitielle fibröse Hepatitis. Die Entzündung ist nicht gleichmässig über die ganze Leber verbreitet, sondern auf einzelne Herde beschränkt, deren

Umfang und Zahl bald grösser, bald geringer ist. An den betreffenden Stellen entwickelt sich eine reichliche Menge von Bindegewebe, welches sich meist von einem Punkte aus nach verschiedenen Richtungen in das Leberparenchym hinzieht, dabei bald dem Verlaufe der grösseren Gefässe folgend, bald völlig unabhängig von ihnen das Parenchym durchsetzend; das Bindegewebe ist derb, sehnig, meist contrahirt und daher sind die betreffenden Stellen tief eingezogen; nicht selten ziehen sich von diesen groben Balken aus auch feinere Bindegewebsbalken zwischen die einzelnen Acini oder kleinere Acinusgruppen, und daher erscheint die Leber an diesen Stellen nicht allein eingezogen, sondern auch granulirt. Sind die Herde sehr gross, die Leber in ihrer Dicke ganz oder grösstentheils durchsetzend, so wird dieselbe durch die tiefe Finziehung in eine Anzahl rundlicher Lappen abgeschnürt (gelappte Leber); gleichzeitig nimmt ihr Umfang stets ab, indem an allen Stellen, wo sich das Bindegewebe in grosser Masse bildet, die Zellen zu Grunde gehen. Sind die Herde kleiner, so zeigen sich nur zerstreute narbenartige Einziehungen an der Oberfläche oder im Inneren. Meist ist an den betreffenden Stellen auch das Peritonäum sehr verdickt, zuweilen die Leber ringsum durch fibröse Fäden verwachsen. Die Blut- und Gallencirculation leidet nur dann, wenn durch grosse und zahlreiche Herde viele Gefässe veröden oder gedrückt werden, wesshalb Icterus und Ascites nicht constant auftreten. Diese Entzündung kömmt ebenfalls bei Säufern vor, besonders häufig aber bei langwieriger Syphilis, allein oder neben syphilitischen Tumoren.

5. Partielle purulente Hepatitis. Dieselbe entsteht bald durch traumatische Einwirkungen auf die Leber, bald durch acute, aus Infection des Blutes mit einem Miasma hervorgegangene Entzündung, bald durch sog. pyämische Infection des Blutes, insbesondere bei Dysenterie

und Geschwürsbildungen im *Tractus intestinalis*, selten bei Thrombusbildung oder Eiterung im übrigen Körper. Es bildet sich bald nur ein Herd, bald mehrere zugleich; der Umfang eines Herdes ist im Anfang meist gering, kann aber durch peripherisches Fortschreiten der Eiterbildung sehr beträchtlich werden, auch können mehrere kleine Eiterherde zu einem grösseren zusammenfliessen. Die Entzündung beginnt in der Regel mit beträchtlicher Hyperämie, die dunkelrothe Stelle erscheint weich und angeschwollen; freies Exsudat lässt sich nicht erkennen, aber die Leberzellen nehmen durch Aufnahme einer trüben, eiweissartigen Substanz an Umfang zu, werden trüb, granulirt. Später tritt die Hyperämie zurück, einzelne Stellen entfärben sich, in den Zellen bilden sich zahlreiche Fettkörnchen und die Zellen zerfallen, von dem interstitiellen Bindegewebe aus beginnt nun die Eiterbildung; jeder einzelne Acinus verwandelt sich in einen aus Leberzellendetritus und Eiterzellen bestehenden graugelben Herd, welcher allmälig weicher wird und endlich rein eiterartige Beschaffenheit erhält. Das Gefäss- und Fasergerüst zwischen und in den so entarteten Acinis zerfällt allmählig auch und so bilden sich kleine Eiterherde im zerstörten Parenchym. Durch peripherisches Fortschreiten dieses Processes oder durch Zusammenfliessen kleiner Herde nehmen die Eiterherde, Abscesse an Umfang zu; bei sehr reicher Eiterbildung können sie 2—3 und mehr Pfund Eiter enthalten. Werden auch grössere Gallengänge zerstört, so mischt sich die aus ihnen entleerte Galle mit dem Eiter. Die Wand der Abscesse ist Anfangs stets zottig, eiterig infiltrirt, später kann sie derber und glatt werden; in den anstossenden und öfters erodirten Venen bilden sich häufig Gerinnsel, seltener Eitermassen; reicht der Abscess bis nahe an das Peritonäum, so tritt in diesem meist chronische Entzündung mit fibröser Verdickung und Verwachsung ein.

Nach Sistirung der Eiterbildung kann sich in der Wand des Abscesses Bindegewebe bilden und so der Eiter abgekapselt werden; er bleibt dann zuweilen lange Zeit unverändert oder trocknet allmälig zu einer consistenten käsigen Masse ein, verkalkt oder wandelt sich nach molecularem Zerfall der Eiterzellen in eine emulsive Flüssigkeit um, welche entweder resorbirt oder mit der Zeit hell und wässerig wird. In anderen Fällen perforirt der Eiter: in die Bauchhöhle, — durch die Bauchwände nach Aussen, — durch das Zwerchfell in die Brusthöhle, Lungen, Bronchien, — in den Darm, — in grosse Gallengänge oder die Gallenblase, — die grossen Venen. In den meisten Fällen führen diese Perforationen durch ihre Folgen zum Tode, zuweilen kann aber auch nach Entleerung des Abscesses Heilung durch Vernarbung erfolgen.

In der Umgebung von Geschwülsten, grossen Gallensteinen in den Lebergängen, Echinococcusblasen und fremden, durch Verwundung eingedrungenen Körpern entstehen nicht selten partielle Entzündungen, welche bald zu Eiterbildung, bald zu Bindegewebsproduction führen; letztere bewirkt dann Granulation oder Lappung an dieser Stelle oder eine zuweilen sehr ausgedehnte diffuse fibröse Entartung, wodurch das Leberparenchym in der Umgebung der genannten Körper in eine weisse, derbe Masse umgewandelt wird.

6. Perihepatitis. Entzündung des Peritonäalüberzuges der Leber und des umgebenden Zellgewebes kommt in sehr verschiedenen Formen vor: *a*) Bildung zottiger Auswüchse, fibröser Fäden und dadurch Verwachsung mit dem Diaphragma, Bauchwand, Magen und Darmschlingen. *b*) Bildung partieller oder ausgedehnter fibröser Verdickungen des Peritonäum, welche sich bald als diffuse, sehnige Streifen und Lagen, bald als milchweisse, dicke, homogene oder löcherige, knorpelartig feste Strata darstellen. Durch die

Contraction dieser Bindegewebsmassen werden zuweilen tiefe Einziehungen der Leberoberfläche bewirkt, in manchen Fällen selbst Umstülpungen des vorderen Randes nach oben, so dass hierdurch bedeutende Deformationen der Lebergestalt herbeigeführt werden können. *c*) Bildung zahlreicher hirsekorngrosser, fibröser Knötchen, während die Zwischenstellen nur wenig verdickt, öfters aber mit Adhäsionen versehen sind. *d*) Bildung von Abscessen zwischen Leber und Zwerchfell, Bauchwand, Magen und vorhergegangener fibröser Verwachsung.

Abbildungen: Cruveilhier Livr. 12. Pl. 1 Livr. 16 Pl. 3. Livr. 40 Pl. 30. Hope Fig. 75—79. 86. Carswell Fasc. 8. Pl. 2. Fasc. 10 Pl. 2. Lebert II. Pl. 125. 126. 127. Frerichs, Atlas der Leberkht. II.

Degenerationen.

1. Fettige Entartung. Dieselbe kommt in der Leber in zwei Formen vor: als eigentliche Metamorphose des Inhaltes der Leberzellen und als Infiltration der Leberzellen durch von Aussen eintretendes Fett.

Die Fettmetamorphose stellt sich in den Leberzellen ebenso dar wie in allen anderen Zellen, es bilden sich eine grosse Menge kleiner Fettkörnchen, welche, ohne zusammenzufliessen, den Zelleninhalt durchsetzen und allmälig an seine Stelle treten. Diese Veränderung kommt in der Leber meist nicht als selbstständiger Process vor, sondern vorzugsweise im Verlauf parenchymatöser Entzündungen (s. o.) und bei Atrophie der Leberzellen; zuweilen aber tritt die Fettmetamorphose selbstständig auf, die blasse, blutarme Leber erscheint etwas vergrössert, oder normal gross, oder verkleinert und ihre Zellen zeigen allgemein geringere und höhere Grade von Fettmetamorphose, doch kommt es bei derselben fast nie zum völligen Untergange der Zellen oder zur Bildung von Körnchenzellen und Körn-

chenhaufen. Dieser Process findet sich neben ähnlichen Veränderungen in den Nieren bei allgemeinen chronischen Krankheiten.

Die Fettinfiltration ist viel häufiger und findet sich bei allen Krankheiten, in welchen eine übermässige Fettbildung oder mangelhafte Umsetzung der Fette im Blute stattfindet. Das Fett wird in Form grösserer Tropfen in die Leberzellen abgesetzt, die Tropfen fliessen allmälig zu grösseren Kugeln zusammen und endlich wird die Zelle vollständig mit einer homogenen Fettkugel gefüllt, so dass man kaum noch eine Spur der Zellenmembran um das Fett erkennen kann (II. 12). Diese Infiltration der Leberzellen mit Fett führt nicht nothwendig ihren völligen Untergang herbei und es kann sogar das Fett wieder aus der Zelle schwinden und dieselbe ihren früheren Bau wieder erhalten; zuweilen aber zerfallen die fettig infiltrirten Zellen doch und es tritt hierauf Schwund der Leberläppchen ein. Ueberall, wo die Fettinfiltration eingetreten ist, färbt sich das Leberparenchym hellgelb, doch wird zuweilen selbst bei hohen Graden der Entartung diese helle Farbe nicht sichtbar, wenn nämlich gleichzeitig die Leber sehr blutreich ist und die dunkle Blutfarbe überwiegt, wesshalb man nie versäumen darf, den Thatbestand durch die mikroskopische Untersuchung aufzuhellen. Die Fettinfiltration beginnt in der Regel in der Peripherie der Acini von den Pfortaderästchen aus und nicht selten erscheinen daher die dunkleren Centren der Acini von einem hellgelben Saume umgeben, wodurch die Leber ein eigenthümlich scheckiges Aussehen erhält (Fettmuskatleber), welches noch mehr hervortritt, wenn gleichzeitig Hyperämie der Lebervenen im Centrum der Läppchen vorhanden ist (hyperämische Fettmuskatleber). Ist die Fettmenge in den Leberzellen sehr bedeutend, so schwellen letztere stark an und die Acini prominiren daher etwas und der acinöse Bau der Leber tritt sehr scharf

hervor. Später rückt die Infiltration meist von Aussen nach Innen vor und breitet sich endlich über den ganzen Acinus aus; die Leber erscheint dann meist beträchtlich angeschwollen, breiter, ihre vorderen Ränder verdickt und abgerundet, Oberfläche und Schnittfläche sind gleichmässig hellgelb gefärbt und man kann leicht von der Schnittfläche einen fettigen Saft abstreichen. Tritt Zerfall der Leberzellen und Atrophie der Acini ein, so nimmt der Umfang der Leber ab, sie erscheint dann verkleinert, hellgelb und öfters an den Rändern, auf der Oberfläche und Schnittfläche granulirt, indem die atrophischen Stellen eingezogen, die erhaltenen als Körner prominirend erscheinen.

2. Speckige oder amyloide Degeneration findet sich meist nur neben gleicher Entartung in anderen Organen, insbesondere der Milz und den Nieren unter den im allgemeinen Theile angegebenen Bedingungen. Die Ablagerung der amyloiden Substanz geschieht theils in die Leberzellen, theils in die Wände der Gefässe und das fibröse Stroma. Die Zellen schwellen an, ihr Inhalt wird homogen und glänzend, Kern und Membran schwinden und endlich wird die Zelle zu einer glänzenden Scholle, welche in kleinere Fragmente zerfallen kann. Die entarteten Zellen zeigen meist deutlich Jod- oder Jod-Schwefelsäure-Reaction, doch giebt es Fälle, in welchen dieselbe nicht eintritt. Die amyloid entarteten Theile zeichnen sich durch eine helle graugelbe Farbe und starken Glanz der trockenen Schnittfläche aus; die Entartung geht bald gleichmässig in allen Theilen der Acini vor sich, bald geht sie vom Centrum, bald von der Peripherie aus; zuweilen ist sie mit Fettinfiltration combinirt, so dass die Peripherie der Acini fettig, das Centrum amyloid entartet erscheint. Die Entartung erstreckt sich meist gleichmässig über die ganze Leber, doch ist sie oft an einzelnen Stellen in höherem Grade entwickelt, als an anderen, selten ist sie über-

haupt auf einzelne Stellen beschränkt. In den höheren Graden der Entartung erscheint die Leber vergrössert, verdickt, die vorderen Ränder abgerundet, in manchen Fällen ist diese Verdickung so bedeutend, dass die Leberlappen ganz ihre normale Gestalt verlieren und die grosser kugeliger Massen annehmen. Dabei wird die Leber fest und derb, Oberfläche und Schnittfläche glänzen stark und erscheinen grau-röthlich oder grau-gelblich gefärbt; in den höchsten Graden erscheint die Schnittfläche glatt, ohne alle Spur von acinösem Bau, hell-grau-gelb im Ansehen, Consistenz und Glanz sehr ähnlich dem Wachs (Wachsleber); in geringeren Graden ist die Farbe dunkler und der acinöse Bau mehr zu erkennen, in den geringsten kann die Veränderung oft nur durch das Mikroskop nachgewiesen werden. Zuweilen tritt in einzelnen amyloid entarteten Stellen Atrophie und Schrumpfung des Parenchyms ein und es bilden sich tiefe Einziehungen, wodurch die Veränderung der Gestalt noch beträchtlicher wird, als durch die Verdie einfache Schwellung.

Je höher die Grade der fettigen und amyloiden Entartung sind, desto mehr leidet die Function der Leber, Blutbildung und Gallensecretion werden gestört und endlich ganz aufgehoben; auch der Abfluss der Galle aus den feinsten Gängen kann durch Druck der vergrösserten Zellen behindert werden, so dass Icterus der Zellen entsteht und zuweilen auch allgemeiner Icterus; endlich kann auch Behinderung der Circulation im Pfortadergebiet eintreten und daher Hyperämie in demselben, Blutungen und Ascites.

3) Pigmententartung. Diese Entartung wird in der Regel nicht durch selbstständige Pigmentbildung in der Leber selbst herbeigeführt, sondern vorzugsweise durch Anhäufung von in der Milz gebildetem Pigment in den

Pfortadercapillaren. Sie findet sich bei Intermittens und anderen durch Sumpfmiasma herbeigeführten Fiebern, die Leber erscheint dunkel, schiefergrau oder schwarzbraun, die Färbung ist gleichmässig oder fleckig. Das Pigment findet sich nach Frerichs allein in den Gefässen, und zwar vorzugsweise in den Aesten der Pfortader, in welche es von der Milz aus gelangt, dann in den Lebervenen, in die es von den Pfortaderästen aus gelangt, und endlich auch in den Arterienästen, in denen es im stagnirenden Blute selbst gebildet wird; Virchow sah auch in den Leberzellen selbst Pigment, ebenso ich in zwei Fällen. Das Pigment ist schwarz, körnig, bald reichlich, bald sparsam. Ist die Anstauung desselben in den Capillaren bedeutend und ausgedehnt, so tritt Störung der Circulation in der Pfortader und ihren Wurzeln ein und es erfolgen Blutungen in Darm und Bauchfell und Ascites; die Leber selbst ist atrophisch, zuweilen tritt auch amyloide Entartung in ihr ein (s. Milz und Blut).

Atrophie.

Atrophie der Leber findet sich als primärer Process vorzugsweise im Greisenalter, selten in Form allgemeiner Atrophie des Körpers; die Leber verkleinert sich allmälig bis zur Hälfte ihres normalen Umfanges, wird derber, härter, trockener, die Zellen erscheinen kleiner, trüb und reich an feinen Fettkörnchen; die Farbe des Parenchyms ist meist dunkelbraunroth (rothe Atrophie), seltener bei gleichzeitiger Anämie blassbraun. Die grossen Gefässe behalten meist ihre normale Weite und erscheinen daher im Verhältniss zur kleinen Leber sehr weit.

Häufig findet sich die Leberatrophie als secundäre Erscheinung, so als akuter Process bei akuter parenchymatöser Hepatitis (acute gelbe Leberatrophie), als chronischer nach allen chronischen Entzündungen, nach lang-

wieriger Stauungshyperämie; ferner nach Obliterationen der Pfortader und ihrer Aeste; diese Form ist dadurch ausgezeichnet, dass das Leberparenchym vorzugsweise um die obliterirten Aeste einsinkt und daher tiefe narbenartige Einziehungen entstehen, durch welche die Leber gelappt wird. Andere Atrophieen werden durch Druck auf die Leber bewirkt; eine sehr häufige Form dieser Atrophie ist die, welche durch den Druck des Schnürleibes entsteht; der rechte Lappen erhält hier eine mehr oder weniger beträchtliche Vertiefung von rechts nach links, welche in einzelnen Fällen so bedeutend wird, dass das Parenchym an dieser Stelle ganz zu Grunde geht und der rechte Lappen in zwei getheilt erscheint; hierbei können auch der Hals der Gallenblase und grosse Gallengänge gedrückt und Circulation sowohl als Gallenabfluss gehemmt werden. An der gedrückten Stelle zeigt sich in der Regel eine beträchtliche fibröse Verdickung des Peritonäum. Ferner entsteht Atrophie durch den Druck sich contrahirender fibröser Schwarten im Peritonäum, bleibender ausgedehnter Darmschlingen, grosser Exsudatmassen.

Eine besondere Form der Atrophie entsteht endlich durch andauernde Gallenstauung bei Verstopfung des ***Ductus choledochus;*** die Gallengänge erweitern sich bis in ihre kleinsten Aeste, die Leberzellen werden mit Galle getränkt und zerfallen in eine an kleinen Fettkörnchen reiche, körnige Masse. Die Leber verkleinert sich um mehr als die Hälfte, erscheint auf der Oberfläche und Schnittfläche dunkelgrün, das Parenchym sehr weich und mit Galle durchtränkt, die Gallengänge sind strotzend mit Galle gefüllt. Diese Atrophie entwickelt sich meist langsam, zuweilen aber auch sehr rasch und führt durch Aufhebung der Leberthätigkeit schnell zum Tode. (Vielfach mit der entzündlichen acuten gelben Atrophie zusammengeworfen.)

Hypertrophie.

Vergrösserung des Umfanges der Leber wird meist durch fettige oder amyloide Infiltration und Hyperämie bedingt, selten durch reine Hypertrophie; letztere findet sich bei Herzkranken, Scrofulösen und Tuberkulösen, ist entweder auf die ganze Leber ausgedehnt oder beschränkt sich auf einen Lappen, meist den rechten; die Vergrösserung ist zuweilen sehr bedeutend; das Parenchym der Leber erscheint unverändert in seiner groben und feinsten Textur; die grossen Venen sind zuweilen sehr weit.

Pathologische Neubildungen.

Bindegewebe bildet sich bei den interstitiellen Entzündungen oft in grosser Menge. Als Fibroid wurde es nur einmal gefunden (Luschka). Aeusserst selten finden sich erbsengrosse, rundliche, gelappte Lipome (Rokitansky).

Cavernöse Geschwülste sind in der Leber häufig, bilden erbsen- bis hühnereigrosse, blaurothe, schwammige Massen, die mit kleinen Gefässen in Verbindung stehen, scharf umschrieben in das übrigens unveränderte Leberparenchym eingelagert sind. Meist ist nur eine solche Geschwulst vorhanden, zuweilen mehrere.

Cysten sind in der Leber häufig, es sind: a) seröse Cysten als urprüngliche Neubildungen; b) Cysten mit theils serösem, theils galligem Inhalte, oft auch mit zum Theil verkreideten Wänden, als Metamorphose der Eiterherde; c) Cysten mit serösem und galligem Inhalte, entstanden durch circumscripte Ausdehnung der Gallengänge (s. unten).

Krebs ist in der Leber häufig, meist ist es Markschwamm in Gestalt einzelner oder zahlreicher, circumscripter Knoten, von Erbsen- bis Kindeskopfsgrösse, von

weisslicher Farbe, speckiger oder hirnähnlicher Beschaffenheit, oder mit Extravasaten durchsetzt (Blutschwamm), oder mit Pigment versehen (melanotischer Krebs). Die oberflächlichen Knoten prominiren und erhalten einen concaven, nabelförmigen Eindruck, sobald ein Theil der in Fettmetamorphose untergangenen Zellen resorbirt worden ist und sich das Bindegewebsgerüst contrahirt. Selten ist der Krebs diffus verbreitet und bildet grosse Masse ohne scharfe Begrenzung. Der Peritonäalüberzug ist meist verdickt, häufig mit Adhäsionen und Pseudomembranen versehen, zuweilen durch Krebsmasse entartet. Das übrige Leberparenchym ist normal, oder hyperämisch, oder fettig infiltrirt.

Die Krebsknoten wuchern zuweilen sehr und durchbrechen die Oberfläche, worauf sie zerfliessen, Blutungen und Peritonitis bewirken; zuweilen verschrumpfen sie nach vorhergegangener Fettmetamorphose. Der Krebs kann sich auf die Gallengänge und die Gallenblase fortsetzen, kann Coagulationen und Krebsbildung in der Pfortader bewirken, in das Duodenum, die Hohlvene, die Bauchhöhle perforiren, die Magen- und Darmwände, das Pankreas und alle anderen anstossenden Theile ergreifen. Die benachbarten Lymphdrüsen sind meist entartet und es finden sich auch im übrigen Körper Krebsgeschwülste. Die Entartung der Leber ist bald primär, bald secundär, zuweilen auch vom Magen, von der Gallenblase oder anderen Stellen her fortgesetzt.

Ganz in derselben Form wie die gewöhnlichen Krebsknoten stellen sich auch die secundären Knoten des Cylinderepithelialkrebses dar.

In mehreren Fällen wurden secundäre Knoten von Plattenepithelialkrebs in der Leber gefunden. In einem Falle sah ich Alveolarkrebs der Leber als Fortsetzung vom Bauchfell und Magen.

Abbildungen: Cruveilhier Livr. 12 Pl. 2, 3. L. 22 Pl. 1. L. 23 Pl. 5. L. 37 Pl. 4. Hope Fig. 90—109. Carswell Fasc. 4

Pl. 1. Fasc. 2 Pl. 4. Gluge Lief. 1 Taf. 1. Lebert II Pl. 128. 129. Frerichs II Taf. 7—9.

In den seltenen Fällen allgemeiner secundärer Verbreitung zelliger Sarkome finden sich auch in der Leber kleine und grössere, sparsame oder zahlreiche secundäre Sarkomknoten.

Bei Syphilitischen finden sich zuweilen Geschwülste in der Leber von demselben Bau wie die sog. Gummigeschwülste am Periost und an anderen Stellen; dieselben sind erbsen-, haselnuss- bis wallnussgross, sparsam oder zahlreich, scharf umschrieben, haben ein fleischiges, graurothes Parenchym mit diffus käsig zerfallendem Centrum. Sie gehen aus Proliferation der Bindegewebe hervor, bestehen aus spindelförmigen Zellen und aus deren Theilung hervorgegangenen, kleinen, dicht an einander gepressten Zellen, welche bald zerfallen und einen molecularen Detritus bilden. Wenn dieser Zerfall sich auf den ganzen Knoten erstreckt, schrumpft derselbe allmälig ein und das Leberparenchym zeigt an dieser Stelle eine tiefe narbenartige Einziehung.

Tuberkel findet sich nur neben sehr ausgedehnter allgemeiner Tuberkulose als kleine graue oder gelbe Granulationen, die nur höchst selten erweicht gefunden werden; grössere gelbe Knoten kommen nur äusserst selten vor.

Lymphatische Neubildungen kommen in der Leber insbesondere bei Typhus und Leukämie vor; meist sind sie nur mit Hülfe des Mikroskopes zu erkennen, zuweilen als hirsekorn- bis erbsengrosse graue Knötchen.

Parasiten.

In der Leber häufig ist Echinococcus; die Blasen sitzen mitten im Parenchym oder mehr auf der Oberfläche, wechseln im Durchmesser von 1—2″ bis zu 1′, sind von einer fibrösen Kapsel umgeben und enthalten meist eine

grosse Menge kleinerer Blasen; oft finden sich gleichzeitig im Peritonäum der Umgebung Ecchinococcen. Das Leberparenchym wird durch dieselbe verdrängt, atrophisch, die Leber ist gewöhnlich mit allen benachbarten Theilen verwachsen. Die Echinococcen können spontan absterben oder durch Entzündung der fibrösen Kapsel zu Grunde gehen, wobei sich ihr Inhalt oft mit Galle mischt; sie können auch entleert werden: durch Atrophie der Kapsel und Platzen der äussersten Blase entleeren sie sich in die Bauchhöhle; oder nach vorhergegangenem Schwund des Zwerchfells und Bildung von Adhäsionen in die rechte Pleurahöhle; oder durch einen Lungenabscess in die Bronchien; oder in das Duodenum, *Colon transversum*, in den *Ductus hepaticus*, die Gallenblase oder ein grösseres Blutgefäss.

Ausser dieser gewöhnlichen Form findet sich zuweilen auch eine seltenere, nämlich die multiloculäre Echinococcengeschwulst; dieselbe besteht nicht aus vielfachen grossen Blasen, sondern aus einem derben alveolaren Stroma mit äusserst zahlreichen kleinen Räumen, die kleine Blasen und Scolices enthalten, mit blossem Auge betrachtet aber mit gallertiger Masse gefüllt zu sein scheinen, wie die Maschenräume des Alveolarcancroides, mit welchen diese Geschwulst daher auch Anfangs verwechselt worden ist.

Abbildungen: Cruveilhier Livr. 3 Pl. 5. Livr. 19 Pl. 1, 2. Livr. 37 Pl. 4. Baillie Fasc. 5 Pl. 5.

Pentastomum denticulatum, ein zu den Crustaceen gehöriger Parasit, kommt in der Leber nur eingekapselt und verkalkt vor, findet sich meist an der vorderen Fläche des linken Leberlappens, in Form eines $1 - 1\frac{1}{2}'''$ dicken, gelben, harten Knötchens: der Kapsel mit dem halbmondförmig gekrümmt in ihr liegenden Thiere. Das letztere ist ungefähr $1'''$ lang und $\frac{1}{4}'''$ breit, der Körper ist gegliedert und die Glieder sind mit Stacheln besetzt, am ovalen Munde sitzen 2 Paare grosser Haken.

4. Die Gallenwege.

Bildungsfehler: Mangel der Gallenblase; Verdoppelung des *Duct. choledochus*; Einmündung des *D. choled.* in den Magen.

Entzündung.

1. Katarrhalische Entzündung des *Ductus hepaticus* und der übrigen Gallengänge ist nicht selten, sie ist primär und auf die Gallenwege beschränkt, oder secundär, vom Duodenum aus fortgepflanzt. Der Katarrh ist acut oder chronisch, zuweilen bilden sich Erosionen und Geschwüre, selten Perforationen der Wände der Ulceration der Leber oder Perforation von Pfortaderästen, häufig bleibt die Schleimhaut gewulstet und bewirkt eine Verengerung des Lumens und Anhäufung von Galle und Schleim hinter derselben, welche zu allgemeiner oder zu sackförmiger Erweiterung der Gallengänge in der Leber und zu Bildung von Gallenconcrementen führen kann. In solchen Fällen findet man in der Leber hirsekorn- bis hühnereigrosse, rundliche, mit Galle und Schleim gefüllte Cysten. Der Inhalt der kleinen Cysten wird zuweilen fest und tuberkelartig, in dem der grösseren bilden sich Steine aus Schleim und Galle.

Die Entzündung der Gallenblase ist bedingt durch den Reiz von Gallensteinen, durch traumatische Einwirkungen oder ist vom *Duct. choledochus* fortgepflanzt; sie verläuft acut, ergreift sämmtliche Blasenhäute, kann Berstung der Blase, Entleerung der Galle und des Steines in die Bauchhöhle oder, wenn vorzugsweise der *Duct. choledochus* ergriffen ist, Verstopfung desselben, acuten Icterus und Tod bewirken, mit Heilung endigen oder in chronische Entzündung übergehen; oder sie verläuft chronisch; als solche hat sie zuweilen Hypertrophie der Wände, Ausdehnung der

Gallenblase, Schleimanhäufung, Bildung von Concretionen oder Steinen zur Folge, oder sie bewirkt Verschrumpfung der Blasenwände, welche verkreiden oder fettig entarten, oder führt ***Hydrops cyst. felleae*** herbei (s. unten), oder sie setzt Geschwüre auf die Schleimhaut, Eiterbildung, Hohlgänge im submucösen Zellgewebe und Perforationen nach allen Seiten. Die Aussenseite der Gallenblase wird dabei durch Pseudomembranen verdickt und durch Adhäsionen mit allen benachbarten Theilen verbunden, daher erfolgen nach der Perforation der Blasenwände meist Infiltrationen des umgebenden Zellgewebes mit Galle, Entzündung und Eiterbildung, Abscesse hinter dem Peritonäum, Fistelgänge durch die Bauchdecken, in den Magen, das Duodenum, ***Colon transversum***.

2. Croupöse und diphtheritische Entzündungen sind selten bei Typhus und Cholera beobachtet worden.

Erweiterung der Gallenwege.

Erweiterungen werden direct bewirkt durch grosse und zahlreiche Gallensteine, durch welche der ***Ductus choledochus***, ***cysticus*** und ***hepaticus*** bis zur Weite eines Darmes ausgedehnt werden können, indirect durch Hindernisse im Abflusse des Schleimes und der Galle, welche sich dann zunächst hinter der verengten oder ganz geschlossenen Stelle anhäufen und eine um so ausgedehntere Erweiterung der Gallengänge bewirken, je näher das Hinderniss an der Duodenalmündung liegt. Das Abfluss der Galle wird behindert: durch Gallensteine, Wulstung und Duplicaturen der Schleimhaut, Geschwülste.

Ist der ***Ductus cysticus*** allein verengt oder geschlossen, so tritt keine Galle mehr in die Blase ein, dieselbe wird dann zuweilen durch angehäuften Schleim allmälig beträchtlich ausgedehnt, bei vollständigem Verschlusse und

langer Dauer werden die Wände der Blase zu einer serösen Cyste umgewandelt, welche eine wasserhelle oder schwach durch Gallenreste pigmentirte Flüssigkeit enthält. (*Hydrops cystidis felleae.*) In anderen Fällen erfolgt Verödung der Gallenblase, mit Eindickung des Inhalts, Verkreidung der Wandung.

Verengerung oder Verschliessung des *Ductus choledochus* wirkt auf die Gallenblase und die Gallengänge zugleich zurück. Ist die Verengerung nicht bedeutend und langsam entstehend, so erweitern sich allmälig die Gallengänge, zuweilen bis zum 5—6fachen ihres normalen Umfanges. Die Textur der Leber erhält sich dabei unversehrt oder es tritt abnorme Anhäufung von Galle in den Zellen ein. Wird die Verschliessung vollständig, so tritt allmälig Atrophie der Leber ein (s. oben).

Abbild.: Cruveilhier Livr. 12 Pl. 4, 5. Livr. 29 Pl. 4.

Pathologische Neubildungen.

Neugebildetes Bindegewebe als Verdickung der Blasenwände durch Entzündung.

Fett entwickelt sich unter dem Peritonäalüberzug der Blase bei allgemeiner Fettsucht im Unterleib und hat zuweilen Fettmetamorphose der Muscularis zur Folge. In den Wänden einer verödeten Blase wird zuweilen Fett neben Kalksalzen frei.

Krebs pflanzt sich meist von der Leber und benachbarten Lymphdrüsen auf die Blase über und wuchert in den Wänden und der Schleimhaut fort, selten entsteht er selbstständig, er entwickelt sich dann bald in Form von Knoten im submucösen Zellgewebe, bald als diffuse Entartung der Schleimhaut, welche sich auch auf die übrigen Häute erstrecken und selbst auf die Leber übergreifen kann, und erreicht zuweilen einen beträchtlichen Umfang.

Parasiten.

Distoma hepaticum (Tremadote), platt, eiförmig, vorn und hinten zugespitzt, mit Saugnäpfen, Mund, Darmkanal und beiderlei Geschlechtstheilen, 8—14‴ lang, 2—6‴ breit.

Distoma lanceolatum, 2—4‴ lang und 1‴ breit, übrigens ebenso gebaut.

Beide kommen äusserst selten in den Gallengängen vor, und bei Menschen meist in so geringer Menge, dass sie keine oder nur geringe Störungen der Permeabilität derselben bewirken. Die Art ihrer Einwanderung ist unbekannt.

Gallensteine.

Die meisten Steine bestehen hauptsächlich aus Cholestearin: es bildet kreidenartige, gelbe oder gelbbraune facettirte Steine oder glänzende, fein granulirte Kugeln mit strahlig-blätterigem Bruche und weisslich-gelblicher Farbe.

Nach diesen kommen die, welche aus Cholestearin und Gallenfarbstoff bestehen; sie sind dunkelbraun oder grün gefärbt, enthalten zuweilen abwechselnd helle und dunkle Schichten, haben eine nicht krystallinische Bruchfläche und sind meist facettirt.

Sehr selten bestehen Steine nur aus Gallenfarbstoff; sie sind durchaus grün oder grünschwarz und klein, auch wenig zahlreich.

Den meisten Gallensteinen sind Schleim und kohlensaurer Kalk beigemischt, auch finden sich Gallensteine, die nur aus diesen Elementen bestehen, daher weiss, kreideartig aussehen oder von Gallenfarbstoff grün oder gelb gefärbt sind. Gallenharze kommen nur in geringen Mengen vor.

Die Gallensteine finden sich am häufigsten in der Gallenblase und können hier grosse Zahl und Umfang erreichen, ohne anderweitige Veränderungen zu bewirken; nur selten bewirken sie durch Reizung Entzündung der Blasenwand (s. o.). Im ***Ductus cysticus*** finden sich am häufigsten einfache crystallinische Cholestearinsteine, welche meist bald einen solchen Umfang erreichen, dass sie die Gallenblase völlig abschliessen. In dem ***Duct. choledochus*** und ***hepaticus*** finden sich bald einfache, bald vielfache Steine, welche zuweilen eine vollständige Verstopfung der Gänge bewirken. In den Gallengängen innerhalb der Leber kommen Gallensteine nur selten vor und erreichen meist nur eine geringe Grösse.

Pathologische Anatomie der Respirationsorgane.

1. Die Nasenhöhle.

Bildungsfehler.

Verschliessung der Nasenlöcher durch Verwachsung der Schleimhaut; abnorme Enge der Nasenhöhle; einfache Nasenhöhle; Mangel der Nasenhöhle bei Cyclopen und anderen nicht lebensfähigen Missgeburten; Spaltung der Nasenhöhle.

Hyperämie. Hämorrhagie.

Hyperämie ist sehr häufig, bedingt durch örtliche Reize, körperliche Anstrengungen, welche mit Kopfcongestionen verbunden sind, häufigen Genuss alkoholhaltiger Getränke, oder durch mechanische Hindernisse im Rückfluss des Kopfvenenblutes bei Herz- und Lungenleiden, Struma u. s. w., oder durch Geschwülste in der Nase.

Hämorrhagieen erfolgen durch Steigerung der Hyperämie oder spontan bei Hämorrhaphilie, Scorbut, Typhus, Milzkrankheiten.

Entzündung.

Die katarrhalische Entzündung der Schleimhaut, Coryza, ist sehr häufig, ist auf die ganze Nasenschleimhaut ausgedehnt oder nur auf einzelne Stellen derselben, erstreckt sich zuweilen auf die Stirn-, Keilbein- und Oberkieferhöhle, oft auf die *Tuba Eustachii*, die Thränenkanäle, den Rachen und Larynx. Der Katarrh ist acut

oder chronisch, die Schleimhaut ist hyperämisch, angeschwollen, es wird ein anfangs seröses, später schleimiges Exsudat ausgeschieden und meist folgt bald Eiterbildung, welche in manchen Fällen sehr reichlich ist. Langwieriger oder oft recidiver Katarrh bewirkt bedeutende bleibende Verdickung der Schleimhaut, Erweiterung der kleinen Venen, selten Erosionen und Geschwüre, oft reichliche Schleimabsonderung und Eiterbildung, Blennorrhöe. Nach langwieriger katarrhalischer Entzündung bildet sich ferner polypöse Schwellung der Schleimhaut. Zwischen den Muscheln sammelt sich zuweilen Schleim an, wird hart, sehr stinkend und zuweilen in steinharte Concremente verwandelt. (Rhinolithen.)

In einigen Fällen geht die Entzündung auf das submucöse Zellgewebe und Perichondrium über, zuweilen bilden sich dann Abscesse, welche die Schleimhaut polypenartig vordrängen und perforiren. Werden durch die Abscesse Knorpel oder Knochen blosgelegt, so nekrosiren diese und werden abgestossen, es entstehen Verschwärungen aller Weichtheile und ausgedehnte Zerstörungen. Derartige Entzündungen gehen zuweilen auch primär vom submucösen Zellgewebe, Perichondrium oder Periost aus.

In Folge des chronischen Katarrhs wird zuweilen die Communication der Nasenhöhle mit den Stirn-, Keilbein- und den Oberkieferhöhlen verhindert, es häuft sich Schleim resp. Eiter in den letzteren an, die Schleimhaut ulcerirt, der Knochen wird an einer Stelle cariös und perforirt, worauf sich der Inhalt durch einen Fistelgang entleert. In der Oberkieferhöhle wird im genannten Falle das Secret zuweilen wässerig, die Höhle wird allmälig zu einer dünnen Knochenblase ausgedehnt und perforirt endlich.

Entzündungen mit croupösen und diphtheritischen Exsudaten kommen bei Neugeborenen und ausserdem bei Gesichtsrose, Typhus, Exanthemen vor.

Geschwüre.

1. Geschwüre in Folge chronischer katarrhalischer Entzündungen erreichen selten bedeutenden Umfang und Tiefe und greifen nur bei dyskrasischen Subjecten, wie Scrofulösen oder Scorbutischen auf das submucöse Zellgewebe, Perichondrium, Periost und Knochen über.

2. Bei Syphilitischen bilden sich zuweilen Ulcera am Naseneingang oder an anderen Stellen der Nasenhöhle, welche zuweilen auch auf die Knochen übergreifen. In anderen Fällen beginnt der Process mit Entzündung und Verschwärung der Knochen und greift von da auf die Schleimhaut über.

3. Tripperkatarrh, durch Uebertragung von Tripperschleim entstanden, ist öfter als andere Katarrhe mit Geschwürbildung verbunden.

4. Lupus pflanzt sich von der Cutis auf die Nasenschleimhaut fort, bewirkt meist ausgedehnte Zerstörungen (s. Hautkrankheiten).

5. Rotzgeschwüre kommen beim Menschen nach Ansteckung durch rotzige Pferde vor. Die Geschwüre beginnen mit der Bildung kleiner Knoten, welche vereinzelt oder häufiger gruppenweise in der Schleimhaut sitzen und bald zerfallen; die Form der Geschwüre ist oval oder länglich, ihre Ränder sind gewulstet und mit Knötchen durchsetzt, die Basis ist rauh, zottig, geröthet. In den schwersten Fällen greift die Ulceration auch auf die Knochen über. Die Knötchen bestehen aus neugebildeten kleinen, runden, einkernigen Zellen, welche den Eiterzellen sehr ähnlich sehen.

Neubildungen.

Carcinoma findet sich in der Schleimhaut der Nasenhöhle meist als Fortsetzung von den Gesichtsknochen oder vom Pharynx her und stellt sich meist als diffuse mark-

schwammige Entartung dar, erstreckt sich als solche zuweilen auch auf die Schleimhaut der Oberkiefer-, Stirn- und Keilbeinhöhlen und selbst durch den Thränengang in die Orbita; selten kommt es in Form umschriebener Geschwülste vor. Das Carcinom der Knochen der Nasen- und Oberkieferhöhle bildet meist umschriebene, umfangreiche Geschwülste, in welchen der Knochen allmälig ganz zu Grunde geht, es setzt sich auf die umgebenden Weichtheile fort und bricht endlich nach aussen durch.

Die häufigste Neubildung in der Nasenhöhle sind Polypen; dieselben gehen theils von der Schleimhaut, theils vom Periost und von den Knochen aus. Die ersteren bestehen meist aus einem weichen, gallertig-schleimigen Bindegewebe, haben einen Ueberzug von Cylinderflimmerepithel und zeigen nicht selten vergrösserte Schleimdrüsen; sie sind breit oder schmal gestielt, füllen eine oder beide Nasenhöhlen mehr oder weniger vollständig aus und prominiren zuweilen in die Rachenhöhle oder durch die Nasenlöcher; im letzteren Falle geht ihr Epithel eine Metamorphose ein und wird zu Plattenepithel. In manchen Fällen tritt in diesen Polypen eine starke Proliferation der Drüsen hervor und es bilden sich wohl auch drüsige Schläuche ganz neu; in anderen füllen sich die Drüsen mit schleimiger Substanz und werden zu cystenartigen Körpern. Viel seltner gehen von der Schleimhaut Polypen aus, die eine derbere, fleischige Textur haben und aus festerem Bindegewebe bestehen. In den Kiefer-, Stirn- und Keilbeinhöhlen können sich ganz gleiche Polypen wie in der Nasenhöhle bilden.

Die vom Periost und von den Knochen ausgehenden, polypenartig in die Nasenhöhle prominirenden Geschwülste bestehen aus sarkomatösem oder fibrösem Gewebe; die Sarcome und Fibrome erreichen zuweilen einen beträchtlichen Umfang und zerstören Knochen und Weichtheile.

Von der Schleimhaut der Nasenhöhle gehen in seltnen

Fällen einfache Papillargeschwülste aus, von der Schleimhaut der Oberkieferhöhle auch zusammengesetzte, welche sehr gross werden und selbst den Knochen zerstören können. In Nasen- und Kieferhöhle kommt auch das Schleimcancroid (Cylindroma, Billroth) vor, bildet diffuse Massen mit halb festem, halb weichem, schleimigem Parenchym und zottiger Oberfläche, zerstört allmälig Weichtheile und Knochen und kann selbst in die Schädelhöhle perforiren.

In der Schleimhaut der Kieferhöhle bilden sich zuweilen Verkalkungen, welche in manchen Fällen zur Umwandlung derselben in eine knochenartige Schale führen können.

Parasiten.

In der Nasenhöhle leben keine Parasiten, man hat aber beobachtet, dass *Ascaris lumbricoides* zuweilen in die Nasenhöhle oder wohl auch in's Antrum Highmori wandert, und dass Insecten oder ihre Larven in die Nasenhöhle und ihre Seitenhöhlen kriechen, daselbst längere Zeit verweilen und Entzündung erregen können.

2. Larynx und Trachea.

Bildungsfehler.

Die *Fistula tracheae congenita* (Dzondi), ein kleiner Fistelgang der Trachea, in der Mittellinie unter der *Incis. cart. thyr.* oder in geringer Entfernung seitwärts von derselben; Asymmetrie und Verbildungen einzelner Theile (Spaltung, Vergrösserung oder Verkleinerung der Epiglottis); Kleinheit des Kehlkopfs bei mangelhafter Geschlechtsentwickelung. (Acquirirt durch die Castration.)

Erweiterung. Verengerung.

Allgemeine Erweiterung durch Atrophie und Erschlaffung kommt vor: im hohen Alter, nach langwierigen Katarrhen und Lähmungen der Muskeln. Nach langwierigen Katarrhen der Trachea kommt es zuweilen zu divertikelartigen Ausbuchtungen der Schleimhaut zwischen den verdickten Muskelbündeln nach hinten; die Divertikel sind einzeln oder zahlreich, ihre Grösse wechselt zwischen der einer Erbse oder Haselnuss, ihre Mündungen sind Querspalten.

Abbildungen: Albers, Atlas der p. A. II. T. 14.

Das Lumen kann verengert oder völlig verschlossen werden durch: Hypertrophieen der Schleimhaut, des submucösen Zellgewebes, der Knorpel, durch Narbengewebe und pathologische Neubildungen, durch croupöse Exsudate; ferner durch Druck von Aussen: Struma, Aneurysma, die abnorm zwischen Trachea und Oesophagus verlaufende *Art. subclavia dextra*, Krebs und Tuberculose der Lymphdrüsen, hypertrophische Thymus; endlich durch fremde Körper.

Hyperämie. Hämorrhagie.

Hyperämie findet sich in allen Fällen, in welchen der Tod durch Erstickung erfolgte, bei mechanischen Circulationsstörungen durch Herz- und Lungenleiden, bei Reizung durch Gase, fremde Körper u. s. w., bei gewissen allgemeinen Krankheiten, wie Scorbut, Purpura u. s. w., bei den meisten Entzündungen. Die höchsten Grade der Hyperämie führen zuweilen auch zur Hämorrhagie in das Gewebe der Schleimhaut und auf ihre Oberfläche.

Entzündung.

A. Der Schleimhaut.

1. Katarrhalische Entzündung. Bei acuter

Entzündung erscheint die Schleimhaut mehr oder weniger stark hyperämisch, aufgelockert, bedeckt mit serös-schleimigem, zuweilen blutig gefärbtem Exsudat und dünnen Eiterlagen; das Epithel bleibt erhalten oder stösst sich hie und da unmerklich oder in grösseren Flocken und Lamellen ab, welche nicht mit croupösen oder diphtheritischen Exsudaten zu verwechseln sind; an solchen Stellen erscheint die Schleimhaut rauh und erodirt.

Bei der chronischen Entzündung ist die Hyperämie bald unbedeutend, bald sehr stark, die Röthung der Schleimhaut dann dunkel; bei sehr langwieriger Hyperämie bildet sich schieferfarbige Pigmentirung; die Oberfläche der Schleimhaut ist bedeckt mit grossen Mengen von Schleim oder einem Gemisch von Schleim und Eiter oder reinem Eiter; das Epithel bleibt erhalten oder wird allmälig abgestossen; das Bindegewebe und besonders die elastischen Faserlagen der Schleimhaut werden bald atrophisch, bald verdickt, die Drüsen hypertrophisch und als kleine Knötchen prominirend; die Muskeln werden bald hypertrophisch, bald schlaff und atrophisch, daher erscheinen die Wandungen des Larynx und der Trachea bald verdickt, starr und unnachgiebig, bald verdünnt, schlaff und zu Ausbuchtungen und Erweiterung geneigt. Nicht selten bilden sich zarte, zottige, diffuse oder polypös prominirende Wucherungen auf der Schleimhaut; aus umschriebenen Hypertrophieen des Bindegewebes und der Drüsen gehen grössere und kleinere Schleimhautpolypen hervor. In seltenen Fällen kommt es zur Bildung von Geschwüren der Schleimhaut, welche entweder heilen oder auf das submucöse Zellgewebe und Perichondrium übergreifen und Entzündung und Verschwärung daselbst bewirken können. In höchst seltenen Fällen geht die Schleimhaut eine Art dermoider Metamorphose ein, indem sie Papillen und Plattenepithel erhält,

welches eine ziemliche Dicke erreichen und leicht mit weissen Exsudatlagen verwechselt werden kann.

2. Croupöse Entzündung kommt im Larynx meist als primäre Affection vor, bleibt auf denselben beschränkt oder erstreckt sich auf die Trachea und selbst auf die Bronchien, zuweilen auch aufwärts auf Pharynx und Gaumen; selten beginnt die Affection primär in den letzteren und erstreckt sich von da aus auf den Larynx. Die Oberfläche der Schleimhaut ist mit einer Lage von geronnenem Faserstoff bedeckt, welchem zuweilen geringe oder grössere Mengen von Eiterzellen beigemischt sind; diese Exsudatlage (Croupmembran) ist gelblich-weiss, zart, florähnlich oder $\frac{1}{3}-\frac{1}{2}'''$ dick, weich oder so derb, dass sie als cylindrische Röhre abgehoben werden kann. Die Schleimhautfläche unter der Membran ist bald glatt, bald rauh, jenachdem die Epithelien erhalten oder abgestossen sind und das Schleimhautgewebe aufgelockert oder unverändert ist. Hyperämie ist nicht immer vorhanden, zuweilen ist sie aber sehr entwickelt und es finden sich selbst Ecchymosen. Hie und da findet sich seröse Infiltration der Schleimhaut und des submucösen Zellgewebes. Nach Abstossung der Croupmembran kann vollständige Heilung erfolgen. In manchen Fällen erhält die Entzündung früher oder später den diphtheritischen Charakter.

Abbildungen: Albers Abth. 2 Taf. 2. Carswell Fasc. 11 Pl. 1. Baillie Fasc. 2 Pl. 2. Lebert II. Pl. 78.

3. Diphtheritische Entzündung findet sich in Larynx und Trachea selten als primäre Affection, meist als Fortsetzung vom Rachen her oder als Complication von Croup, tuberkuloser oder syphilitischer Ulceration. Die Entzündung erstreckt sich meist gleichmässig über grosse Strecken der Schleimhaut, dieselbe erscheint stärker oder schwächer injicirt und bis zu einer gewissen Tiefe mit gelbbräunlichem, amorphem, fibrinösem Exsudate durch-

setzt, in welchem ihre Gewebstheile selbst zu molecularem Detritus zerfallen; nach Abstossung der Exsudate und der abgestorbenen Gewebe zeigt sich die Schleimhaut mehr oder weniger tief erodirt, rauh, missfarbig. An diesen Stellen tritt dann zuweilen Ulceration ein, seltener erfolgt Heilung mit unvollständiger Regeneration. In manchen Fällen ist die Ausbreitung der Entzündung nicht gleichmässig, sondern ungleichmässig auf viele kleine, disseminirte Herde beschränkt (Aphthen).

Abbildungen: Cruveilhier Livr. 35 Pl. 4.

4. Erysipelatöse Entzündung dehnt sich zuweilen bei Erysipelas des Halses bis auf den Kehlkopf aus, das umgebende Zellgewebe und die Schleimhaut erscheinen sehr stark injicirt und geschwollen, meist erstreckt sich die Entzündung auch auf das submucöse Zellgewebe.

Bei Variola finden sich zuweilen Blatterpusteln im Kehlkopf und in der Luftröhre, sie sind klein, serös und eiterig, ihre Basis und ihr Rand lebhaft injicirt, zuweilen ist die ganze Schleimhaut stark injicirt.

Abbildungen: Froriep, Klin. Kpftaf. T. 49. Carswell Fasc. 8 Pl. 1. Albers II. Taf. 4. Lebert I. Pl. 80.

B. Des submucösen Zellgewebes.

Acute Entzündungen kommen bald primär, bald secundär bei allen übrigen acuten Entzündungen des Larynx vor; sie finden sich nur oberhalb der Glottis und bewirken durch massenhafte Exsudate beträchtliche Schwellung des lockeren, submucösen Zellgewebes am Eingange der Larynx, der Basis des Kehldeckels und den Bändern und Falten zwischen diesem und der Zungenwurzel und Giesskannenknorpel und hierdurch leicht Verschliessung des Glottis (*Oedema glottidis*). Das Exsudat ist bald rein serös, bald ist dem Serum Eiter beigemischt, bald hat die Entzündung rein purulenten Charakter, Hyperämie ist bald sehr be-

trächtlich, bald sehr gering. Es erfolgen: Resorption, chronische Eiterung und Ulceration, Induration.

Ausser der entzündlichen acuten serösen Infiltration des submucösen Zellgewebes oberhalb der Glottis kommt noch eine solche vor, welche keinen entzündlichen Charakter hat und sich meist neben anderweitigen chronischen oder acuten hydropischen Ergüssen entwickelt.

Chronische Entzündung folgt meist auf Katarrh, hat Verdickung des submucösen Zellgewebes durch fibröses Gewebe und dadurch Stenose des Kehlkopfs zur Folge.

C. Des Perichondriums und Knorpels.

Die Perichondritis, resp. Periostitis bei vollständig verknöcherten Knorpeln, befällt meist den Ringknorpel, ist acut oder chronisch; es bilden sich Eiterherde zwischen Knorpel und Perichondrium, nicht verknöcherte Knorpel werden meist rauh, filzig und nekrosiren, selten schwellen sie an und erweichen, verknöcherte Knorpel werden cariös oder nekrotisch. Zuweilen erstreckt sich die Eiterung in das benachbarte Zellgewebe, oder es wird die Schleimhaut perforirt und der Eiter entleert sich in den Kehlkopf, oder er perforirt nach Aussen. Die Heilung erfolgt nach Entleerung des nekrotischen Knorpels oder Knochens, der Substanzverlust wird durch festes, fibröses Narbengewebe gedeckt, welches oft verknöchert. In anderen Fällen finden wir Hyperostose und Exostose als Resultat der Periostitis.

Die Epiglottis (Faserknorpel) kann Sitz einer acuten und chronischen Entzündung sein, die sich vom Rachen her oder vom Kehlkopfe aus auf sie verbreitet. Nach chronischer Entzündung schrumpft sie zuweilen sehr ein, die atrophischen Ränder rollen sich ein und die ganze Epiglottis kann schwinden; seltener wird sie dicker, rigider, hypertrophisch.

Abbildungen: Albers II. T. 1—6, 9—11. Cruveilhier Livr. 5 Pl. 2 Fig. 2. Froriep, Klin. Kpft. T. 65. 25.

Geschwüre.

1. Katarrhalische und Follicular geschwüre beginnen mit kleinen, flachen Erosionen am Rande des Kehldeckels und an den Stimmbändern, sind rund oder oval, fliessen zuweilen zusammen, gehen selten in die Tiefe, ausser in den *Sin. Morgagni*, wo sie gleich Anfangs tief und trichterförmig sind.

2. Geschwüre bei Typhus sind katarrhalische oder diphtheritische, sitzen wie die tuberkulösen constant in der Schleimhaut zwischen den Giesskannenknorpeln, sind Anfangs klein, rund, greifen zuweilen weit um sich, zerstören die Ränder der Epiglottis, legen die Bänder und Knorpel bloss, bewirken Perichondritis mit Eiterbildung.

3. Syphilitische Geschwüre beginnen meist am Kehldeckel, bleiben auf denselben beschränkt oder erstrecken sich auch auf die übrigen Theile des Larynx und die Trachea; die Geschwüre haben unregelmässige, zackige Ränder, gehen bis zum submucösen Zellgewebe oder auch auf Muskeln, Bänder und Knorpel, so dass zuweilen beträchtliche Zerstörungen, insbesondere des Kehldeckels, erfolgen. Heilung erfolgt unter Bildung fester, fibröser Narben, welche Stenose des Larynx oder der Trachea bedingen.

4. Aphthöse Geschwüre sind klein, flach, rund, entstehen durch Nekrosirung kleiner diphtheritischer Exsudate, finden sich meist bei Tuberkulösen.

5. Geschwüre durch Perforation von Oesophagusgeschwüren.

6. Tuberkulöse, 7. carcinomatöse, 8. variolöse Geschwüre, 9. Rotzgeschwüre.

Abbildungen: Albers II. T. 4—6, 10, 11, 13.

Pathologische Neubildungen.

Durch umschriebene Wucherung des Knorpelgewebes können kleine, nach Aussen oder Innen prominirende Knorpelgeschwülste, Ecchondrosen, gebildet werden.

Neugebildetes Bindegewebe findet sich als Hypertrophie des submucösen Zellgewebes nach Entzündungen, zuweilen bildet es dicke, speckige Massen, seltener Fibroide; dieselben sind meist klein, entspringen von den oberen oder unteren Stimmbändern, ragen polypenartig in den Kehlkopf und lagern oft in einer seitlichen Ausbuchtung der Schleimhaut oder der Kehlkopfswand. Ihre Oberfläche ist glatt, rund oder gelappt, drusig.

Als Hypertrophieen der Schleimhaut und des submucösen Zellgewebes finden sich Papillargeschwülste und Schleimhautpolypen, meist gestielt, mit kolbiger, mannichfach gefalteter Oberfläche und von verschiedener Grösse, zuweilen mit erweiterten Gefässen, Telangiectasieen.

Gewöhnlicher Krebs entsteht im Kehlkopf selten selbstständig und bildet im submucösen Zellgewebe grössere oder kleinere, nach innen ragende Knoten; häufiger dringt der Krebs von der Zunge aus ein, oder die Luftröhre wird von den benachbarten Theilen aus ergriffen.

Epithelialkrebs ist häufiger, bildet umschriebene oder diffuse Massen; ihre Oberfläche ist meist feinlappig und blumenkohlartig; nach peripherischem Zerfall rauh und rissig; die Entartung geht von der Schleimhaut aus, greift zuweilen aber auch auf das Perichondrium über und perforirt selbst den Knorpel.

Die Verknöcherung der Kehlkopfknorpel ist im mittleren und höheren Alter normal, seltener verknöchern die Luftröhrenringe. Eine abnorme frühzeitige Verknöcherung tritt ein bei Entzündungen und Verschwärungen des

Kehlkopfs, insbesondere bei Tuberkulose. Der verknöcherte Knorpel kann cariös oder nekrotisch werden, selten sind Hyperostose und Exostose desselben. Bei Greisen findet sich Atrophie desselben.

Im Kehldeckel findet zuweilen Verkreidung statt.

In den Morgagni'schen Ventrikeln bilden sich nicht selten Concremente.

Tuberkel im Kehlkopf finden sich bei entwickelter Lungentuberkulose, die grauen oder gelben Tuberkel sitzen in der Schleimhaut und dem submucösen Zellgewebe an der hinteren Kehlkopfswand zwischen den Giesskannenknorpeln, erweichen rasch und bilden kleine, trichterförmige Geschwüre, die meist zusammenfliessen und durch Zerfall neuer in den Rändern und der Basis entwickelter Tuberkel ausgebreitete Zerstörungen bewirken, Abscesse im submucösen Zellgewebe, Nekrose des verknöcherten Knorpels zur Folge haben. Heilung kann unter Narbenbildung erfolgen.

Tuberkel in der Luftröhre sind selten, sie sind sparsam oder zahlreich und bewirken durch ihren Zerfall kleine und grössere Ulcera.

Abbildungen: Albers II. T. 7—9. Cruveilhier Livr. 2 Pl. 5. Zeitschr. der Wien. Aerzte. VII. Jhg. 1. Bd. Froriep, Klin. Kpft. T. 63. Hope 48, 49.

3. Bronchien.

Erweiterung.

Mit dem Namen Bronchectasis bezeichnet man den Zustand der Bronchien, in welchem die letzteren, statt sich in ihren Verzweigungen allmälig zu verkleinern, entweder einen gleichen Umfang behalten, oder an Umfang zunehmen.

Dieser Zustand stellt sich uns, je nach seinen verschiedenen ätiologischen Bedingungen, unter verschiedener Gestalt dar.

1. Man findet beim Aufschneiden der Bronchien, dass

von den Bronchien 3. — 4. Ordnung an der Umfang derselben nicht mehr abnimmt, sondern sich gleichbleibt oder selbst zunimmt; es sind alle Bronchialverzweigungen betheiligt, die Erweiterung ist mässig und hört in den letzten Verzweigungen auf, ohne blindsackförmige Endigung. Die Wände sind verdünnt, die Schleimhaut ist im Zustande des chronischen Katarrhs; das Lungengewebe normal, oder hyperämisch, oder mit den weiteren Veränderungen bei chronischer Bronchitis. Dieser Zustand ist durch die in Folge der chronischen Bronchitis eingetretene Erschlaffung der Wände bedingt.

2. Gleichmässige Erweiterung der Mehrzahl der Bronchien 3. und 4. Ordnung in geringer Ausdehnung mit auffälliger Verdickung der Wände und Verödung des umgebenden Lungengewebes, so dass man beim Einschneiden in die Lunge die Durchschnitte vieler erweiterter Bronchien nahe neben einander sieht. Die Schleimhaut ist ebenfalls im Zustande des chronischen Katarrhs, die übrige Lunge meist hyperämisch. Die Erweiterung ist theils Folge der Entartung der Wände durch die chronische Entzündung, theils der später eintretenden Verödung des umgebenden Lungengewebes.

3. Es sind nur einzelne Bronchien auf kleinere oder grössere Strecken erweitert, die Erweiterung ist beträchtlich, die erweiterten Stellen endigen meist blind, die Erweiterung ist gleichförmig, cylindrisch oder blasig, höhlenartig, paternosterförmig; die Wände sind entweder hypertrophisch, oder verdünnt, die Schleimhaut im Zustande der chronischen Blennorrhöe, oder glatt, fast einer serösen Haut ähnlich. Zuweilen erleidet die Schleimhaut eine völlige Degeneration; während die elastischen Längsfasern schwinden, treten dicke, vorspringende Querbalken auf, welche zuweilen wie freie Brücken hervorspringen, oder es bilden sich dicke Quer- und Längsbalken und die übrigens atrophische

Schleimhaut erhält ein grob reticuläres Ansehen. Das umgebende Lungenparenchym ist völlig verödet, die Lunge daher an dieser Stelle verschrumpft, eingesunken, seltener bei grossen Erweiterungen aufgetrieben. Diesen Zustand beobachtet man nach langwieriger chronischer Bronchitis, nach chronischer Pneumonie, nach Compression der Lunge durch pleuritische Exsudate, nach Verödung tuberkulöser Massen. Die Erweiterung folgt allmälig der Verödung des Lungengewebes, wenn bei dieser der Thorax nicht einsinkt und daher die Luft mit grösserer Kraft in die Bronchien eindringt.

4. Diese partiellen Erweiterungen höheren Grades erreichen zuweilen einen bedeutenden Umfang, neben einander liegende Höhlen communiciren endlich mit einander und es zeigt sich dann ein grosser Theil der Lunge, ja in seltenen Fällen, wenn viele Bronchien ergriffen waren, die ganze Lunge in ein Aggregat von Höhlen umgewandelt, die sich kaum mehr als erweiterte Bronchien erkennen lassen. Das Lungengewebe ist hier grösstentheils verödet.

Selten schliessen sich bronchectasische Höhlen von ihrem Bronchus ab und bilden eine Caverne oder Cyste, die man mit Schleim, Eiter oder wohl auch mit seröser Flüssigkeit gefüllt findet.

Der Thorax ist an den betroffenen Stellen meist eingesunken, selten erweitert.

In der Schleimhaut der erweiterten Bronchien kann Ulceration, Entzündung, Brand eintreten. Zuweilen zerfällt ihr Inhalt zu Brandjauche, worauf auch die Wände und dann das umgebende Lungengewebe vom Brand ergriffen werden.

Abbildungen: Albers, Atlas III. Taf. 40—42. Hope T. 50, 52. Carswell Fasc. 9 Pl. 1—3. Lebert I. Pl. 8, 89.

Verengerung, Hyperämie und Hämorrhagie wie im Larynx.

Entzündung.

1. Katarrhalische Entzündung. Die acute Bronchitis ist auf beide Lungen oder nur auf eine ausgebreitet, sie findet sich nur in den grösseren Bronchien, oder nur in den kleinsten, oder in beiden. Die Hyperämie ist verschieden stark, auf der Schleimhaut wird Anfangs ein zartes, glasiges, farbloses oder blutig gefärbtes Exsudat gesetzt, später bilden sich Eiterzellen, die sich mit dem Exsudat mischen, zuweilen aber so massenhaft auftreten, dass die Bronchien mit Eiter gefüllt erscheinen. Erfolgt nicht der Tod, so heilt die Entzündung völlig oder geht in chronische Entzündung über. Die Entzündung der kleinsten Bronchien, ***Bronchitis capillaris***, ist besonders bei kleinen Kindern häufig und meist tödtlich, indem der Luftwechsel mit den Lungenbläschen behindert wird; die letzteren füllen sich mit Schleim und Epithelien, das Lungengewebe wird luftleer, weissgelblich, oder bei gleichzeitiger Hyperämie blauroth, die benachbarten Theile emphysematös. Zuweilen findet auch Exsudation und Bildung von Zellen in den Bläschen statt, es erscheinen kleinere Partieen grau oder roth hepatisirt. *(Pneumonia lobularis.)*

Die chronische Bronchitis ist sehr häufig, die Bronchien sind mit Schleim oder Eiter gefüllt, die Schleimhaut ist weich, braunroth oder violett, verdickt, seltener atrophisch, das submucöse Zellgewebe und die Längsbänder oft verdickt, die Muscularis verdickt, schlaff. Erosionen und Geschwüre sind selten und kommen nur in den grösseren Bronchien vor.

Ist die Entzündung über sämmtliche Bronchien ausgebreitet, so kann sie durch Aufhebung des Lufteintrittes in die Lungenbläschen tödtlich werden; auf die grösseren Bronchien beschränkt, wird sie länger ertragen, tödtet aber öfters durch plötzliche Ausbreitung der Entzündung auf die capilla-

ren Bronchien und Lungenbläschen. Langdauernde Bronchitis bewirkt meist Emphysem und Hyperämie der Lungen, Störung der Circulation in den Lungen, dadurch Erweiterung des rechten Herzens, gehinderten Abfluss des Blutes aus dem Hohlvenensacke, daher Verlangsamung des venösen Blutlaufs überhaupt, cyanotische Erscheinungen und hydropische Ergüsse, unter welchen Erscheinungen die Kranken langsam zu Grunde gehen. In anderen Fällen ist die Eiterbildung sehr massenhaft, die Kranken erleiden hierdurch einen beträchtlichen Säfteverlust und werden atrophisch. Häufig geht aus chronischer Bronchitis Bronchectasie mit deren weiteren Folgen hervor.

2. Croupöse Entzündung kommt vor: a) als Fortsetzung der croupösen Entzündung des Larynx und der Trachea; b) als selbstständige Entzündung, meist in Begleitung von Pneumonie, ist auf die grösseren Bronchien beschränkt oder erstreckt sich bis auf die kleinsten.

3. Diphtheritische Entzündung, Brand, findet sich selten bei intensiver croupöser Entzündung, häufiger bei Bronchitis, welche durch Berührung der Schleimhaut mit brandiger Jauche bewirkt wird, wie bei *Gangraena pulmonum*, Eindringen von Brandjauche durch die Luftröhre, oder bei Entzündung durch den Reiz fremder Körper.

4. Tuberkulöse Entzündung findet sich vorzugsweise in den kleinsten Bronchien, die Schleimhaut wird durch Exsudat und neugebildete Zellen bedeckt und infiltrirt, die übrigen Wandungen werden verdickt. Die so veränderten kleinen Bronchien erscheinen Anfangs grau, später, nach eingretenem Zerfall, gelblich, bröckelig, auf der Schnittfläche der Lunge erscheinen die durchschnittenen Bronchien als kleine, gelbe und graue, umschriebene Stellen, die man nicht mit eigentlichen Tuberkeln verwechseln darf.

Pathologische Neubildungen.

In den grösseren Bronchien finden sich zuweilen polypenartige Hypertrophieen der Schleimhaut.

Ein bohnengrosses Lipom im submucösen Zellgewebe des linken Bronchialastes wurde von Rokitansky beobachtet.

Krebs findet sich zuweilen fortgepflanzt von den Bronchialdrüsen in den Wänden der Bronchien.

Tuberkel finden sich neben Lungentuberkeln als kleine, graue oder gelbe Knötchen in den grösseren Bronchien, als gleichmässig verbreitete Entartung der Schleimhaut und des submucösen Zellgewebes in den Bronchien, welche in Cavernen münden. Zuweilen ist die Tuberkulose der Bronchialschleimhaut vorwiegend entwickelt, besonders in den kleinen Bronchien; Erweichung und Zerfall der entarteten Theile zieht die des Lungengewebes nach sich.

In verödetem Lungengewebe findet man die Bronchialenden zuweilen obliterirt und mit einer gelben, käsigen Masse gefüllt, welche aus eingetrocknetem Schleim und Epithelien entstanden ist; solche Stellen sind nicht mit wirklich tuberkulösen zu verwechseln.

4. Die Lungen.

Bildungsfehler.

Mangel einer Lunge, während die andere die ungetheilte Lungenarterie und die Lungenvenen erhält; vielfache Lappung; Mangel eines Theiles des Thorax und Lage eines Lungenstückes ausserhalb desselben unter den Weichtheilen (angeborener Lungenbruch); *Situs transversus* neben dem des Herzens und der übrigen Eingeweide oder allein, die linke Lunge ist dreilappig, die rechte zweilappig.

Hyperämie.

Hyperämieen der Lunge sind häufig, sie sind vorübergehend oder anhaltend und können, wenn sie rasch und in

hohem Grade sich auf beiden Lungen entwickeln, unter den Zeichen der Apoplexie tödten; sie führen auch Hämorrhagieen, Entzündung und Oedem herbei. Sie finden sich insbesondere bei sogenannten plethorischen Individuen; bei jugendlichen Subjecten mit schmalem Thorax, in heisser Jahreszeit, nach Anstrengungen der Brust, Einathmen reizender Gase, heisser und kalter Luft, bei unterdrücktem Menstruations- und Hämorrhoidalflusse, bei Herzkrankheiten, chronischer Bronchitis.

Nach dem Tode durch Lungenhyperämie findet man die Lungen dunkelroth, gleichmässig mit Blut gefüllt, knisternd, die Bronchialschleimhaut geröthet, in den Bronchien und der Luftröhre schaumigen, oft blutigen Schleim, das Herz und die Venen der Hirnhäute strotzend mit Blut gefüllt, in den Hirnventrikeln oft serösen Erguss; Gesicht gedunsen, blau; Haut livid, mit zahlreichen Todtenflecken.

Bei Lungenhyperämie, bedingt durch Herzkrankheiten, ist die Röthe sehr dunkel, die Bronchialschleimhaut hyperämisch und im Zustande des chronischen Katarrhs; einzelne Stellen werden allmälig luftleer, sie sind dunkelroth, stark mit Blut durchtränkt, knistern nicht mehr und werden allmälig dichter, fester, Splenisation; dasselbe findet sich auch, aber seltener, bei Hyperämieen aus anderen Ursachen, ist aber immer nur auf einzelne, zumeist die unteren Lungenpartieen beschränkt. In Folge der Hyperämieen Herzkranker entstehen häufig Ecchymosen, die man als kleine blau- oder braunrothe, feste Flecken im hyperämischen Gewebe sieht; das Hämatin des ergossenen Blutes wird im interstitiellen Zellgewebe sowohl, als in den Lungenbläschen-Epithelien zu braunem und schwarzem körnigem Pigmente, die Lunge, welche schon durch die Hyperämie und die splenisirten Stellen dichter und härter geworden, wird durch diese Pigmentirung fleckig braun

und schwarz gefärbt, braunrothe Hypertrophie, Pigmentinduration.

Nach langem Krankenlager, bei sehr schwachen Kranken, Greisen, bei Hirnkrankheiten, Typhus findet sich Hyperämie der unteren und hinteren Lungenpartieen, Lungen-Hypostase, welche auch zur Splenisation und Entzündung führen kann; die Hyperämie ist am stärksten in den tiefsten Theilen und geht nach oben allmälig in die Norm über. Eine ganz ähnliche Hyperämie findet sich in allen Leichen als Folge der Senkung des Blutes nach dem Tode; Hypostase und Leichenhyperämie gehen in einander über; beide sind nur durch den hohen Grad der ersteren zu unterscheiden.

Hämorrhagie.

Die Blutung erscheint meist in der Gestalt des hämorrhagischen oder hämoptoischen Infarctes, der in seinen niedern Graden sich der Splenisation, in seinen höheren dem hämorrhagischen Herde nähert. In Folge der auf kleinere oder grössere Stellen beschränkten Stase und Extravasation des Blutes ist die betroffene Partie schwarzroth, blauroth, fest, auf der Schnittfläche ist das Lungengewebe nicht mehr zu erkennen, die Bruchfläche ist trocken körnig. Das Blut ist in die Lungenbläschen, kleinsten Bronchien und in das interstitielle Gewebe ergossen. In den zu dieser Stelle führenden Gefässen finden sich feste Gerinnsel, die sich oft bis in den Stamm der Lungenarterien erstrecken. Die Grösse der Stellen ist verschieden, sie wechselt von 3‴— 3″ Durchmesser, kleine Infarcte finden sich oft in grosser Anzahl, grosse meist nur einzeln; ihre Gestalt ist rund, eckig, keilförmig; sie lagern in allen Theilen der Lunge, häufiger in der Tiefe, doch auch ganz oberflächlich unter der Pleura. Das Nachbargewebe ist normal oder ödematös, hyperämisch oder entzündet.

Solche Infarcte sind oft Folge der höchsten Steige-

rung der Hyperämie, durch welche Berstung der Capillaren bewirkt wird; man findet sie nicht selten bei Herzkranken, bei welchen durch Insufficienz oder Stenose der Klappen der Abfluss des Blutes aus den Lungen behindert wurde und deshalb eine Stauungshyperämie stattfand. In anderen Fällen ist die Bildung der Infarcte durch Thrombose oder Embolie der Lungengefässe bedingt.

Selten bildet sich unter Zerreissung und Zertrümmerung des Lungengewebes ein wirklicher hämorrhagischer Herd in einer hyperämischen Umgebung, man findet ihn meist bei Zerreissung grösserer Gefässe, Aneurysmen; seine Ausgänge sind: Entleerung durch die Bronchien, ganze oder theilweise Resorption und Vernarbung des zerrissenen Gewebes, Einkapselung des geronnenen Faserstoffs und spätere Verkreidung desselben.

Anämie.

Anämie findet sich nach bedeutenden Blut- und Säfteverlusten, seniler Atrophie, Emphysem, Compression der Lunge, bei mangelhaftem Capillarblutlauf. Die anämische Lunge ist graulich gefärbt, die schwarzen Pigmentflecken treten deutlich hervor, zuweilen ist sie grell hellroth gefärbt, wenn das wenige Blut durch die letzten Athemzüge noch oxydirt wurde.

Hypertrophie. Atrophie.

Bleibende Vergrösserung einer Lunge findet statt, wenn die andere ganz oder theilweis atelectasisch wird, und ist bedingt durch mässige Erweiterung der Bläschen und Gefässe. Der Umfang der Lungen kann ferner vermehrt werden: durch *Emphysema vesiculare*, Hämorrhagie, Hepatisation und Neubildungen.

Atrophie einzelner Stellen tritt zuweilen nach Entzündung, Compression des Lungengewebes ein, das Gewebe

wird schlaff, luft- und blutarm, stark pigmentirt. Im Greisenalter tritt geringe Atrophie, partielle Verödung von Bläschen und Capillaren, in den Lungenspitzen und am vorderen Rande der Lungen sehr häufig ein, so dass deren Räume an einzelnen Stellen zusammenfliessen und grössere Blasen bilden; gleichzeitig obliteriren die Gefässe und es werden so blos die peripherischen, oberen Lungenpartieen oder fast die ganzen Lungen in ein anämisches, aus weiten Lufträumen zusammengesetztes Netzwerk verwandelt. Der Thorax sinkt, dem Schwunde der Lunge folgend, ein, plattet sich seitlich ab, der Rücken krümmt sich, das Sternum wird vorgeschoben, die Brustmuskeln magern ab. (*Atrophia* oder *Emphysema senil.*)

Emphysema.

1) *Emphysema vesiculare* ist charakterisirt durch Atrophie und Erweiterung einer grossen Anzahl von Lungenbläschen, welche ihre Elasticität und Contractilität verlieren und allmälig durch Schwund der Zwischenwände unter einander communiciren.

a) Gleichmässige Erweiterung der Lungenbläschen der Spitze und des vorderen Randes in geringem Grade bildet sich fast bei allen acuten Krankheiten der Lunge, bei welchen der Lufteintritt in gewisse Partieen behindert wird und die In- und Exspirationsbewegungen sehr heftig sind.

Dieses geringe Emphysem bewirkt an und für sich keine weiteren Störungen, bildet sich zurück oder geht allmälig in die höheren Grade über.

b) Die höheren Grade des Emphysems bilden sich aus den während acuter Lungenkrankheiten entstandenen niederen Graden weiter oder sie entstehen allmälig während chronischer Krankheiten der Lunge und des Respirationsapparates und sind bedingt durch gewaltsames Einströmen von Luft in einen Theil der Lungenbläschen, während der

andere dem Luftzutritt verschlossen ist, oder durch Behinderung des Austrittes der Luft aus den Lungenbläschen bei Verengerung der kleineren Bronchien durch Schleim, Eiter oder Schwellung der Schleimhaut. Es findet sich meist an der Spitze und dem vorderen Rande beider, selten blos einer Lunge. Die Lungenbläschen sind ungleichmässig erweitert, durch Schwund der Zwischenwände entstehen grössere Blasen; so findet man den emphysematösen Theil der Lunge stark gedunsen, ausgedehnt, an der Oberfläche vereinzelte oder diffus vertheilte, erbsen- bis hühnereigrosse, äusserst dünnwandige Blasen, unter diesen kleinere und immer kleinere, welche allmälig in das normale Gewebe übergehen. Das so entartete Gewebe ist blutarm, stark pigmentirt, der Luftwechsel unvollkommen, die normale Textur der Lungenbläschen ist gänzlich zu Grunde gegangen, die Epithelien sind geschwunden, die Gefässe verödet.

Der Thorax ist, entsprechend der Schwellung des emphysematösen Lungentheils, rundlich gewölbt, besonders vorn, tonnenförmig aufgetrieben, Intercostalräume flach; bei isolirtem oder einseitigem Emphysem circumscripte Erweiterung; Herz und Leber sind verdrängt.

Sind bei ausgedehntem Emphysem viele Gefässe obliterirt, bewirken die emphysematösen Partieen starke Compression der übrigen Lunge, so wird der Blutlauf in den Lungen beschränkt, der Abfluss des Blutes der Lungenarterie wird behindert, das rechte Herz weiter, es entstehen Stockungen im venösen Kreislauf, hydropische Erscheinungen, der Tod erfolgt durch Aufhebung der Lungen- und Herzthätigkeit, zuweilen durch Hyperämie des Hirns. Heilung der höheren Grade ist noch nicht beobachtet worden.

Abbildungen: Hope Fig. 35, 36. Carswell Fasc. 9 Pl. 1 Fig. 4—6. Albers III. T. 29. Lebert I. Pl. 90.

2) Das *Emphysema interlobulare* beruht auf Austritt von Luft in das interstitielle Zellgewebe durch Zer-

reissung von Lungenbläschen. Es finden sich meist an der Oberfläche der Lunge streifige, ästige Luftmassen in grossen und kleinen Blasen, oft wie Schaumblasen; die Pleura wird von der Lunge abgehoben, reisst zuweilen ein und die Luft dringt in den Thorax, oder in's *Mediastinum anticum*, von da in dem Zellgewebe des Halses weiter und bewirkt Emphysem des Zellgewebes unter der Haut. Ursachen dieses Emphysems sind sehr heftige In- und Exspirationsbewegungen.

Abbildungen: Hope Fig. 38. Carswell Fasc. 9 Pl. 1 Fig. 7.

Atelectasis.

Atelectasisch sind diejenigen Theile der Lunge, welche bleibend dem Luftzutritt verschlossen sind. Das Letztere geschieht durch Verschliessung der Bronchien oder durch Verödung der Lungenbläschen.

1) Die Atelectasis der Neugeborenen beruht entweder auf unvollkommenen Athembewegungen gleich nach der Geburt bei schwachen, asphyctischen Kindern, oder auf Bronchitis im Fötalzustande; es sind meist nur einzelne Läppchen, selten grössere Partieen, ein ganzer Lappen oder Lungenflügel atelectasisch; dieselben sind scharf abgegrenzt von den lufthaltigen Theilen, sie sind blauroth, derb, crepitiren nicht und sinken im Wasser; die Schnittfläche ist homogen. Die Stellen lassen sich Anfangs leicht aufblasen, nach einigen Wochen und Monaten nicht mehr.

Dieser Zustand kann Stockung im Lungenkreislauf, Offenbleiben des *Ductus arteriosus* und des *Foramen ovale*, ferner cyanotische Erscheinungen veranlassen.

Abbildungen: Cruveilhier Livr. 15 Pl. 2. Albers III. T. 25.

2) Atelectasis durch Verstopfung der Bronchien ist häufig bei Bronchitis der Kinder; die betreffenden Stellen sind bald blauroth, derb, blutreich, bald blass, aber fest, auf der Schnittfläche quillt ein trüber Saft hervor, der aus

dem in den Lungenbläschen angehäuften Schleim und Epithelien besteht, die oft in Fettmetamorphose übergegangen sind. Bei Erwachsenen finden sich ähnliche Zustände selten.

3) Durch Compression von Aussen wird die Lunge nach und nach der Luft völlig unzugänglich, die Gefässe obliteriren, die Lunge wird derb, fleischartig, auf dem Durchschnitt homogen, später wird sie anämisch, braun, grau und schrumpft zu einem festen lederartigen Lappen ein. Nicht selten findet man dabei Bronchectasis und tuberkelartige Bildungen; die letzteren beruhen auf Obliteration der Lungengefässe, kleinen Bronchien und Atrophie der benachbarten Gewebe, und bestehen aus Bindegewebe und Körperchen, die von atrophischen Bläschenepithelien herstammen, haben ein trockenes, gelbes Ansehen und sind ästig im comprimirten Lungentheil verbreitet.

Entzündung.

Die Pneumonie tritt am häufigsten als diffuse oder lobäre Entzündung auf, seltner als lobuläre oder als interlobuläre oder interstitielle. Ihr Verlauf ist bald acut, bald chronisch.

1) Die acute lobäre Pneumonie (sog. croupöse Pneumonie) beginnt meist mit Hyperämie oder Stase (Stadium der entzündlichen Anschoppung, Engouement) und Ausscheidung eines zähflüssigen Exsudates, wodurch die Lunge geröthet, geschwellt und consistenter wird; auf der Schnittfläche quillt Blut mit flüssigem Exsudat gemischt als bräunlicher Saft hervor, die Bläschen sind nicht mehr zu erkennen, das Gewebe wird luftleer, lässt sich aber noch aufblasen.

Dann bekommt das Exsudat den Charakter eines croupösen, es besteht aus Zellen und geronnenem Faserstoff; ist der letztere vorwiegend, so ist die Schnittfläche trocken,

körnig und man kann die sandkörnchenartigen Fibrinklümpchen aus den Bläschen hervorheben; sind die Zellen vorwiegend, so ist die Schnittfläche weicher, saftiger und weniger deutlich körnig.

Die Lunge wird fest, scheinbar umfangreicher, luftleer, die Schnittfläche fest, trocken, braunroth, gefleckt durch Pigment und durchschnittene Bronchien, meist gleichmässig feinkörnig, wie ein Leberdurchschnitt (Stadium der rothen Hepatisation); die Lunge lässt sich brechen und nicht mehr aufblasen. Das körnige Aussehen rührt von den strotzend gefüllten Lungenbläschen her und kann, wenn die Zellen in flüssiger Intercellularsubstanz suspendirt sind, auch fehlen. Ist die Hyperämie gering, die Exsudation und Zellenbildung sehr massenhaft, so werden die Lungen dann graulich-gelb gefärbt und die Schnittfläche hat ein graulicher, körniges Ansehen; meist finden sich daneben dunklere Stellen (graue Hepatisation).

Ist die Zellenbildung sehr massenhaft, bilden die Zellen keine compacten Massen, sondern eine rahmige Flüssigkeit, so erscheint die Lunge mit Eiter infiltrirt (Stadium der eitrigen Infiltration); man findet dann die Lunge immer noch anscheinend vergrössert, ihr Gewebe derb, doch weich im Verhältniss zur sogenannten Hepatisation; sie sind gelblich oder graulich gefärbt, die Schnittfläche ist nicht mehr körnig und überzieht sich mit Eiter; das Gewebe lässt sich leicht zu Brei zerdrücken (künstliche Abscesse). Der Eiter kann entleert oder resorbirt werden, ohne weitere Texturveränderung des Lungengewebes zurückzulassen, in einzelnen sehr seltenen Fällen zerfällt aber das Lungengewebe im Eiter, es entsteht ein Eiterherd, Abscess.

Die Eiterherde sind Anfangs klein, vergrössern sich durch Zusammenfliessen oder durch weiteren Zerfall des umgebenden Gewebes, welches später mit Eiter infiltrirt

ist; die Abscesswände sind stets zottig, weich, es münden ein oder mehrere Bronchi ein. Selten überstehen die Kranken eine Pneumonie mit Abscessbildung, kommt es aber zur Entleerung und Resorption des Exsudates in den übrigen Theilen der Lunge, so kann der Abscess heilen, indem sich seine Wandung ausglättet und durch neugebildetes Bindegewebe mit einer Art Kapsel versehen wird; der eitrige Inhalt kann dann verhärten und verkreiden und wird von einem narbigen, schwieligen Gewebe umgeben; bei kleinen Abscessen oder bei raschem Einsinken des Thorax legen sich die Wände nach Resorption des Eiters ganz an einander und verwachsen, vernarben. Die Schliessung und Verödung eines Abscesses erfordert stets mehrere Wochen. Sehr selten perforirt ein solcher Abscess nach Aussen.

Der häufigste Ausgang dieser Entzündung ist Heilung, indem Exsudat und Zellen durch die Bronchien entleert oder nach molecularem Zerfall resorbirt werden. Selten erfolgt Verödung einzelner Theile, indem die Lungenbläschen und Bronchien einsinken, die Gefässe obliteriren, das Bindegewebe sich allmälig contrahirt und so ein hartes, narbenartiges, blasses oder pigmentirtes Gewebe gebildet wird. Wiederherstellung der normalen Lungentextur ist dann nicht mehr möglich; meist dehnen sich die benachbarten Bronchien oder Lungenbläschen aus, der Thorax sinkt ein und es treten die oft genannten Folgen der Stockungen des Lungen- und Körpervenenblutlaufs ein.

Sehr selten zerfällt das entzündete Lungengewebe zu Gangrän, und es verwandelt sich die Lunge in brandige, jauchende Massen (s. unten).

In einzelnen Fällen tritt Tuberkulisirung des entzündeten Gewebes ein, man findet dann einzelne Partieen der Lunge in eine graue oder gelbe, trockene, feste Masse verwandelt, in welcher man die Reste des Lungengewebes

und die atrophischen Zellen der Lungenbläschen findet. (S. Tuberkel.)

Die acute lobäre Pneumonie tritt am häufigsten im rechten unteren Lappen auf, von welchem aus sie sich auf den mittleren und oberen erstreckt, seltner hat sie ihren Ausgangspunkt in der linken Lunge; zuweilen betrifft sie nur die oberen Lappen; sie ist bald einseitig, bald doppelseitig; findet sich vorzugsweise im mittleren Lebensalter, kommt aber auch im Kindes- und Greisenalter vor.

2) Die chronische Pneumonie tritt nur selten in vorher gesundem Lungengewebe ein, sondern findet sich meist als Fortsetzung einer acuten Pneumonie oder in der Umgebung von Tuberkelmassen, Carcinomen, Cysten u. s. w., und führt vorzugsweise Verödung, Induration der Lunge mit ihren Folgen herbei. Die chronische Pneumonie ist meist auf einzelne Lobuli beschränkt, die Hepatisation und Granulation ist meist weniger ausgesprochen als bei der acuten croupösen Pneumonie, so dass das Lungengewebe braun oder roth indurirt und auf der Schnittfläche glatt erscheint; tritt im weiteren Verlaufe starke Pigmentbildung ein, so erscheint das Gewebe grau oder schwarz indurirt. — Zuweilen ist bei der chronischen Pneumonie vorzugsweise das interlobuläre und intervesiculäre Bindegewebe betheiligt (interstitielle Pneumonie); dasselbe wird im Verlaufe der Entzündung meist durch neugebildetes Bindegewebe stark verdickt, es bilden sich feste fibröse Züge und Balken in dem schlaffen oder indurirten Lungenparenchym, durch deren Contraction die Lappen in grössere und kleinere unregelmässige Läppchen und Höcker abgetheilt werden und daher auf der Oberfläche fein gelappt oder grob granulirt erscheinen (Kirrhosis pulmonum). In seltenen Fällen bildet sich im interstitiellen Zellgewebe Eiter und Jauche, wodurch zuweilen einzelne Lobuli mehr oder weniger aus dem Zusammenhang mit dem umgebenden Parenchym gebracht

werden und brandig absterben, eine Veränderung, die zuweilen auch bei der gewöhnlichen purulenten Pneumonie vorkommt. (Dissecirende Pneumonie.)

3. Während die Entzündung in der Regel auf einen ganzen Lappen gleichmässig verbreitet ist, finden sich zuweilen nur einzelne beschränkte Stellen inmitten eines normalen Gewebes entzündet, lobuläre Pneumonie; diese Art der Entzündung kommt meist nur bei Kindern vor, die an Bronchitis leiden, scheint von den Bronchialenden auf die Lungenbläschen übergegangen zu sein und stellt sich auch ihrer Natur nach mehr als eine katarrhalische Entzündung dar, indem die Lungenbläschen mit massenhaft gebildeten Epithelien, Eiterzellen und flüssigem Exsudate gefüllt sind. Die entzündeten Läppchen sind mässig fest, roth, aus den durchschnittenen Bronchien quillt Eiter. Bei Erwachsenen finden sich lobuläre Abscesse als sogenannte metastasische bei Pyämie; dieselben gehen bald aus der Metamorphose eines dunkelrothen, umschriebenen körnigen Infarctes hervor, bald findet ohne diesen Vorgang sogleich Eiterbildung in den Lungenbläschen statt, worauf zuweilen auch Zerfall des Lungengewebes eintritt.

Zuweilen sind nur einzelne Bläschen oder Bläschengruppen ergriffen, welche dann als gelb-grauliche, feste Knötchen in dem meist hyperämischen Lungenparenchyme sitzen: vesiculäre Pneumonie.

Ausser den genannten Varietäten der Pneumonie kommen noch andere durch verschiedene Beschaffenheit des Exsudates vor; dasselbe ist zuweilen mehr serös, dünn- oder dickflüssiger, zuweilen sehr reich an Faserstoff, der rasch gerinnt und als amorphe Masse bleibt, zuweilen ist es gallertartig und findet sich so insbesondere neben Tuberkeln.

Einen eigenthümlichen Charakter haben die Pneumonieen, welche im Verlauf des Typhus, der Exantheme,

heftiger Gastro-Intestinalkatarrhe (sogenannter gastrischer Fieber) vorkommen; sie finden sich in einem oder beiden unteren Lappen, insbesondere den hinteren Partieen, sind von starker Hyperämie begleitet, das Exsudat ist dickflüssig, meist blutig gefärbt, selten kommt es zu fester Hepatisation, der Verlauf ist langsam.

Sie bilden den Uebergang zu den sogenannten hypostatischen Pneumonieen, welche aus einer hypostatischen Hyperämie hervorgehen, nur in den tiefstgelegenen Partieen vorkommen, ein dünnflüssiges Exsudat liefern und durch dunkelrothe Farbe, Blutreichthum und geringe Consistenz der Lunge ausgezeichnet sind.

Die Pleura der entzündeten Lungenpartieen ist meist durch Exsudat etwas getrübt, mit dendritischen, venösen Injectionen durchzogen, zuweilen entzündet und mit Exsudat bedeckt. Der nicht entzündete Theil der Lunge ist normal oder hyperämisch, oft oberflächlich emphysematös. Die Lungenarterien und Venen der entzündeten Stelle enthalten oft feste Coagula; eben solche findet man meist im Herzen. Die Bronchien enthalten Schleim, die kleinsten croupöses Exsudat, welches sich bis auf die grösseren verbreitet und als croupöse Bronchitis eine schlimme Complication der Pneumonie bildet.

Abbildungen: Hope Fig. 1—14. Carswell Fasc. 12 Pl. 4 Fig. 1, 2. Cruveilhier Livr. 29 Pl. 5. Metast. Abscesse: Cruveilhier Livr. 11 Pl. 2, 3. Carswell Fasc. 8 Pl. 2. Albers III. T. 23. Lebert I. Pl. 81, 82, 86—88.

Metastatische Infarcte.

Nach Aufnahme von feinen Fibrinpartikelchen aus zerfallenen Thromben, von Eiter- und Jauchetheilen in das Blut und Einkeilung derselben in den Capillaren der Lunge entstehen die sog. metastatischen Infarcte; dieselben sitzen meist peripherisch, in grösserer oder geringerer Zahl, ha-

ben Erbsen- bis Wallnussgrösse, sind scharf umschrieben, rund oder keilförmig, Anfangs dunkelroth, derb, körnig, später hell, grau-gelb, weicher; meist geht bald in ihrer Mitte Eiterbildung vor sich und der ganze Infarct wandelt sich in einen Abscess um, welcher eine harte, rothe, körnige Gränze hat, zuweilen wandelt sich der Infarct in einen umschriebenen Brandherd um, selten schrumpft er ein und wird zu einer festen, narbig eingezogenen Masse.

Abbildungen: Cruveilhier Livr. 3 Pl. 1. Livr. 11 Pl. 2. 3. Froriep, Klin. Kpft. T. 50. Albers III. T. 24. Carswell Fasc. 8 Pl. 2.

Brand.

Der circumscripte Lungenbrand entsteht meist aus brandigem Zerfall umschriebener metastatischer Infarcte und lobulärer Hepatisationen, die Brandherde sind einfach oder vielfach, haben verschiedene Grösse und bestehen aus einer breiigen, braunen oder grau-grünlichen, stinkenden Jauche, die meist von härterer, bröckelig-trockener Masse umgeben ist. Liegt der Brandherd unter der Pleura, so entsteht Pleuritis; oft zerfällt die entsprechende Pleura ebenfalls brandig und der Brandherd der Lunge entleert sich in die Pleurahöhle, worauf gewöhnlich durch Lufteintritt aus den Bronchien Pneumothorax entsteht. Sobald die Anfangs festeren Brandschorfe zu weichen, zottigen, breiigen Massen zerfallen sind, sieht man auch die angefressenen Lumina der Bronchien in diese Herde ragen, die Bronchialschleimhaut wird oft ebenfalls von Brand ergriffen und in grosser Ausdehnung zerstört.

Das Nachbargewebe ist meist entzündet oder ödematös, oft geht es nach und nach ebenfalls in Brand über und es wird so ein grosser Theil der Lunge zerstört. Nicht selten sind Hämorrhagieen aus angefressenen Gefässen.

Zuweilen erfolgt Heilung, indem sich in der Umgebung

des Brandherdes neues Gewebe bildet, Anfangs Eiter, mit welchem gemischt die Brandjauche ausgehustet und entleert wird, später Bindegewebe, wodurch der Brandherd eingekapselt wird oder ganz vernarbt.

Der diffuse Lungenbrand nimmt grosse Partieen ein, welche zu einer weichen, zottigen, missfarbigen, sphacelös riechenden Pulpa zerfallen sind und allmälig in das umgebende Gewebe übergehen, ohne streng umschrieben zu sein; die Bronchialäste ragen ebenfalls in die Jauche, die Pleura wird oft zerstört. Diese Art des Brandes ist theils Folge der circumscripten, theils der Ausgang einer purulenten Pneumonie, theils Folge brandigen Zerfalls bronchectasischer oder tuberkulöser Höhlen, theils Folge einer ausgedehnten brandigen Bronchitis, welche durch Eindringen von Jauche, Speiseresten u. s. w. in die Bronchien entstanden ist.

In Brandherden, welche mit Bronchien communicirten, hat man zuweilen Pilze oder Algen (Aspergillus und Sarcine) in grösserer oder geringerer Menge gefunden, welche durch die Bronchien dahin gekommen waren und sich weiter entwickelt hatten. Auf den Verlauf der Veränderung haben diese Gebilde gar keinen Einfluss.

Abbildungen: Cruveilhier Livr. 3 Pl. 2. Livr. 11 Pl. 4, cop. bei Froriep, Klin. Kpft. T. 51, 52 und Albers III. T. 26. Hope Fig. 4. Carswell Fasc. 7 Pl. 4. Lebert I. Pl. 88.

Oedem.

Das Lungenödem ist charakterisirt durch Erguss von Serum in das interstitielle Zellgewebe und später auch in die Höhle der Lungenbläschen und kleinen Bronchien.

Der Erguss findet sehr rasch statt (acutes Oedem) oder langsamer und in wiederholten Pausen (chronisches Oedem). Das erstere tödtet zuweilen rasch unter apoplektischen Erscheinungen (Stickfluss), insbesondere bei Herzkranken, chronischer Bronchitis, Tuberkulose und anderen

Lungenkrankheiten, die Lunge ist stark gedunsen, wie im Zustande der höchsten Inspiration, leicht zerreissbar, aber noch elastisch, resistent und fällt beim Oeffnen des Thorax wenig zusammen, sie knistert noch, ist hyperämisch, auf der Schnittfläche quillt in grosser Menge blutig gefärbtes, schaumiges Serum hervor, in den Bronchien viel schaumige Flüssigkeit, welche zu Nase und Mund hervorquillt.

Das chronische Oedem entwickelt sich im Verlaufe chronischer Hyperämieen der Lunge bei Herzkrankheiten, Tuberkulose oder ist eine Theilerscheinung allgemein verbreiteter seröser Ergüsse. Die Lunge sinkt wenig ein, behält den Fingereindruck, knistert fast gar nicht, ist meist anämisch, schlaff, auf der Schnittfläche quillt in einem Strome (wenig schaumiges) helles Serum heraus. Ist die Lunge stark pigmentirt, so quillt beim Durchschneiden oft eine schwarze Flüssigkeit hervor: Serum mit Pigmentkörnchen.

Nicht selten bildet sich Oedem der Lunge erst in der Agone oder selbst erst nach dem Tode aus, wesshalb diese Veränderung stets mit grosser Vorsicht zu beurtheilen ist.

Pathologische Neubildungen.

Neugebildetes Bindegewebe findet sich als Narbensubstanz der verödeten Abscesse, hämorrhagischen Infarcte, um verkreidete Tuberkel u. s. w., selten als haselnussgrosse Fibroide.

Während im jugendlichen Alter die gesunde Lunge pigmentlos ist, tritt in den mittleren Lebensjahren so constant Pigmentbildung als schwarze Körnchen im interstitiellen Zellgewebe ein, dass dieser Vorgang als normaler betrachtet werden kann, doch ist er, streng genommen, ein pathologischer, bedingt durch Umwandlung des Blutfarbstoffes kleiner Extravasate und in Capillaren stagnirenden Blutes

in Pigment. Dieses schwarze Pigment findet sich n Form kleiner Flecken durch die Lungen zerstreut, welche mit den Jahren an Zahl und Umfang zunehmen; tritt endlich senile Atrophie und Verödung vieler Capillaren ein, so werden die so veränderten Lungentheile ganz schwarz gefärbt. Ausser dieser Art der Pigmentbildung findet sich die letztere häufig bei allen Lungenkrankheiten, welche bleibende Hyperämie, Hämorrhagieen und Verödung von Gefässen bedingen, so bei chronischer Bronchitis, Hyperämie durch Herzkrankheiten (s. Pigmentinduration), Tuberkulose, chronischer Pneumonie u. s. w. Auch dieses Pigment ist schwarz, findet sich als schwarze Körnchen im interstitiellen Zellgewebe und in den Lungenbläschenepithelien, giebt zuweilen ganzen Lungenpartieen ein schwarzes Ansehen (*Melanosis pulmonum*); es bedingt an und für sich keine krankhaften Erscheinungen.

Abbildungen: Carswell Fasc. 5 Pl. 3. Cruveilhier Livr. 36 Pl. 2. Hope Fig. 39—45. Albers III. T. 31, 32.

Concremente sind in den Lungen häufig, finden sich in tuberkulösen Cavernen, Abscessen, im Narbengewebe, liegen entweder frei in den Höhlen oder sind fest umkapselt, bilden in seltenen Fällen sehr grosse knochenartige Gebilde.

Cysten sind in den Lungen selten; man hat einfache und vielfache seröse Cysten und solche mit cutisartig organisirtem Balge, mit Fett und Haaren u. s. w. hie und da gefunden. In einem Falle fand sich ein enorm grosser Balg, in welchen polypenartige, mit Haaren besetzte Geschwülste ragten und der mit dem linken Luftröhrenaste durch eine weite Oeffnung communicirte, so dass Haare im Auswurf gefunden wurden.

Abbildungen: Albers III. T. 34 a.

Knochengewebe wurde in einzelnen Fällen in Form

verästelter zarter Knochenbalken gefunden; ausserdem in Sarkomen und Carcinomen mit verknöchertem Stroma.

Das Enchondrom kommt in der Lunge nur sehr selten in Form kleiner umschriebener Knoten vor, welche in Folge secundärer Verbreitung entstehen. In ganz vereinzelten Fällen sah man auch vom Bindegewebe ausgehende kleine primäre Enchondrome.

Syphilitische Knoten kommen zuweilen bei hereditärer Syphilis in den Lungen der Neugeborenen und Säuglinge vor, seltner bei Erwachsenen; sie sind erbsen- bis haselnussgross und zeigen die gewöhnliche Beschaffenheit.

Krebs, meist Markschwamm, findet sich meist in Form kleiner und grosser circumscripter Knoten, die sich secundär bei Krebs in anderen Organen entwickeln. Die Knoten sind scharf umschrieben, ihr Gewebe ist meist sehr weich, markig, ihre Zahl gering oder beträchtlich. Das umgebende Gewebe ist etwas comprimirt, das übrige normal oder öfters ödematös. Die Entartung findet sich in der Regel in beiden Lungen.

Während die Bildung secundärer Krebsknoten in den Lungen sehr häufig ist, ist das primäre Carcinom daselbst sehr selten, entwickelt sich nur in einer Lunge und tritt erst später zuweilen auch in der anderen auf, tritt in Form einzelner grosser Knoten oder diffuser Massen auf, das Lungengewebe geht allmälig in der Krebsmasse völlig zu Grunde, Pleura, Mediastina und Herzbeutel werden zuweilen mit ergriffen, in einzelnen Fällen auch die Brustwandungen; hie und da erfolgt Durchbruch einer weichen Krebsmasse in die Pleurahöhle.

Ausser primären und secundären kommen auch fortgesetzte Carcinome vor bei primärer Entartung der Mediastina, Pleura, der Bronchialdrüsen, der Brustwände; die Form ist ganz die des primären Carcinoms.

In einzelnen Fällen tritt das Carcinom in Form äusserst zahlreicher hirsekorngrosser Knötchen auf, welche discret stehen oder so nahe zusammensitzen, dass die Lunge durch die Krebsmasse ähnlich verändert erscheint wie bei der entzündlichen Hepatisation. Diese Form ist stets secundär.

Abbildungen: Albers III. T. 31. Carswell Fasc. 3 T. 3. Lebert I. Pl. 44.

Sarkom kommt in Form zahlreicher oder sparsamer umschriebener Knoten bei secundärer Verbreitung dieser Geschwulst vor.

Tuberkel. Die Lungentuberkulose ist eine der häufigsten Krankheiten des Körpers überhaupt und der Lungen insbesondere. Sie ist grösstentheils Theilerscheinung der allgemeinen Tuberkulose und von Tuberkelbildung in anderen Organen begleitet, selten eine auf die Lunge allein beschränkte Localaffection. Die Tuberkel haben theils den Charakter kleiner vielfacher Tumoren, theils sind sie Product entzündlicher Exsudation und Neubildung. Die Ausgangspunkte der Tumoren sind vorzugsweise das Bindegewebe und die Gefässwände zwischen den Lungenbläschen, während die entzündlichen tuberkulösen Entartungeu vorzugsweise vom Epithel der Bläschen ausgehen. Die Tuberkelgeschwülste bestehen hier, wie überall, vorzugsweise aus kleinen, dicht an einander gedrängten Kernen und nur sparsamen kleinen Zellen; die entzündlichen Tuberkelproducte bestehen aus rohem fibrinösem Exsudate und dicht an einander gedrängten Zellen von gleichem Bau wie die Eiterzellen. Der Form nach kann man unterscheiden: 1) Miliartuberkel, hirsekorngrosse, graue und gelbe Knötchen, dieselben sind: a) unregelmässig zerstreut, b) in kleinere und grössere Gruppen geordnet; 2) grössere

graue und gelbe Knoten; 3) diffuse graue oder gelbe Infiltrationen. Die grauen Massen sind stets die jüngeren, frischeren, die gelben die älteren, in welchen Kerne, Zellen und Exsudat zerfallen und mit Fettkörnchen durchsetzt werden. Schreitet dieser Zerfall weiter fort, so kann der moleculare Detritus resorbirt werden, die betreffende Lungenstelle sinkt ein, zieht sich narbenartig zusammen und verödet; gewöhnlich werden diese Stellen durch das aus dem Blute der verödeten Gefässe gebildete Pigment grau oder schwarz gefärbt. In anderen Fällen trocknet der Detritus ein, wird hart, hornartig, oder es bilden sich in ihm Kalksalze, er verkreidet. Endlich kann der Zerfall der Tuberkelmasse den des Lungengewebes selbst nach sich ziehen, es entstehen Höhlen, Cavernen.

Der Verlauf der Lungentuberkulose ist in der Regel chronisch, die Krankheit ist meist ererbt, sehr selten acquirirt, beginnt meist schon in den Kinderjahren. Es bilden sich zunächst discrete Miliartuberkel in den Lungenspitzen, besonders in der rechten, vermehren sich allmälig und fliessen zusammen; während hier allmälig Zerfall und Höhlenbildung eintritt, treten auch in anderen Lungentheilen von oben nach unten zu Tuberkel auf, als discrete Miliartuberkel oder grössere Gruppen. Das Lungengewebe, in welchem sich Tuberkel bilden, geht zu Grunde, die Gefässchen veröden, ihr Blut dient zur Bildung schwarzen Pigments, das tuberkelfreie Lungengewebe muss daher mehr Blut aufnehmen und wird hyperämisch wie die Bronchien, in welchen bald purulenter Katarrh entsteht. Indem in den Spitzen und oberen Lappen die Höhlen immer grösser werden, entartet unten ein Theil der Lunge nach dem anderen, bis endlich die Lungenfunction unmöglich wird und Tod eintritt.

In der Pleura entwickeln sich meist nur dann Tuberkel, wenn die Entartung der Lunge bis an dieselbe reicht. Die Höhlen, Cavernen entstehen durch Zerfall des Lungengewebes in allmälig zerfallender käsiger, gelber Tuberkelmasse, ihr primitiver Inhalt besteht daher stets aus atrophischen Kernen, Zellen und Molecularmasse gemischt mit den Trümmern des Lungengewebes; dieselben Bestandtheile hat zu dieser Zeit der Auswurf. Später bleibt er bei fortwährendem Zerfall in der Peripherie und dadurch bedingter Vergrösserung der Cavernen unverändert, oder es tritt lebhafte Eiterbildung in den Wänden der Cavernen ein und dieselben füllen sich mit Eiter. Die Bronchien zerfallen mit dem übrigen Lungengewebe, ihre Enden münden in die Cavernen ein und sind oft ebenfalls tuberkulisirt. Nicht selten bilden sich in tuberkulösen Lungen bronchectasische Höhlen, die sich mit Eiter füllen und zuweilen auch ulceriren; diese Höhlen sind nicht mit den aus zerfallener Tuberkelmasse entstandenen zu verwechseln. Die Gefässe veröden meist, ehe sie zerfallen, Arterien erhalten sich aber zuweilen lange unversehrt und geben, wenn sie endlich zerstört werden, Anlass zu tödtlichen Hämorrhagieen. Während die Gefässe da, wo tuberkulöse Entartung stattfindet, obliteriren, erweitern sich die der Umgebung, und es stellt sich ein Collateralkreislauf zwischen den Lungen- und Bronchialgefässen und bei Verwachsungen mit der Pleura auch mit den Intercostalgefässen her. Zuweilen erreichen die Cavernen, allmälig durch peripherischen Zerfall wachsend, die Pleura; diese entartet ebenfalls tuberkulös, zerfällt endlich, der Inhalt der Caverne ergiesst sich in die Pleurahöhle, es entsteht Pleuritis und nach Eintritt von Luft Pyopneumothorax. Durch feste Adhäsionen wird dieser Durchbruch in die Pleurahöhle zuweilen verhindert, dann treten bald Vereiterung der Rippen,

der Weichtheile, bald Perforation nach Aussen ein, sehr seltene Ausgänge. Zuweilen findet endlich Gangränescenz des Inhaltes und der Wandungen der Cavernen statt.

Die geschilderte Ausbreitung geht meist sehr langsam vor sich und es kann das Leben dabei sehr lange erhalten bleiben; zuweilen findet Sistirung des Processes, Heilung, statt, das tuberkulös entartete Lungengewebe verödet dann allmälig, es entsteht ein luftleeres, schwarz pigmentirtes, narbiges Gewebe, welches eine trockene, bröckelige oder verkreidete Masse einschliesst, in den zugehörigen Bronchien tritt dabei nicht selten Erweiterung ein. War schon Höhlenbildung eingetreten, so bleiben die Höhlen meist zurück, umgeben von verödetem Gewebe, ohne sich weiter zu verändern, oder sie werden allmälig kleiner und verschwinden nach und nach; der Inhalt der bleibenden Höhlen ist bald flüssiger Eiter, bald käsige, kreidige Masse, zuweilen verkreidet er ganz und die Wandungen legen sich um die kreidige Masse eng an. Gleichzeitig mit der tuberkulösen Entartung des Lungengewebes findet dieselbe meist in den Bronchialdrüsen statt. Im übrigen Körper ist es vorzugsweise das Ileum, welches am tuberkulösen Processe Theil nimmt; die Solitär- und Peyer'schen Drüsen entarten in der oben beschriebenen Weise, dann bilden sich auch Tuberkel in anderen Organen, wie im Larynx, Peritonäum, in der Leber, Milz, den Nieren, dem Gehirn, den Knochen. Meist entwickelt sich neben der chronischen Lungentuberkulose Fettleber, oft auch Fettniere, der Körper magert in hohem Grade ab, zuletzt treten oft seröse Ausscheidungen: Anasarca der unteren Extremitäten, Ascites, Hydrothorax ein.

Zuweilen findet neben der tuberkulösen Entartung der Lunge derselbe Process in ausgedehnter Weise in der Bron-

chialschleimhaut statt; indem dieselbe zerfällt und auch die übrigen Häute tuberkulös entarten, geht die Tuberkulose von den Bronchien auf die Lungenbläschen über, und es können so mehr oder weniger ausgedehnte tuberkulöse Infiltrationen des Lungengewebes mit ihren Folgen, Höhlen u. s. w., entstehen.

Der Anfangs chronische Verlauf der Lungentuberkulose wird zuweilen plötzlich acut; es entarten rasch grosse Gruppen von Lungenbläschen oder ganze Partieen eines Lungenlappens, die Höhlenbildung erfolgt schnell und die Kranken gehen unter den Erscheinungen der *Phthisis florida* schnell zu Grunde. Die Veränderung hat in diesem Falle den Charakter einer acuten Entzündung mit Infiltration der Lungenbläschen durch Zellen und Exsudat. In manchen Fällen hat die Tuberkulose der Lunge gleich von Anfang an diesen Charakter, so dass gar kein chronisches Stadium hervorgeht, sie ist dann meist auf die Lunge beschränkt und hat die Bedeutung einer localen, acquirirten Krankheit.

Ausser in den beschriebenen Formen kommen Tuberkel in den Lungen auch noch in Folge der acuten Miliartuberkulose vor. Dieselbe ist dadurch charakterisirt, dass, nachdem in irgend einem Organe des Körpers eine längere oder kürzere Zeit hindurch chronische Tuberkulose bestanden hat, plötzlich allgemeine secundäre Bildung von Miliartuberkeln in vielen Organen auftritt, in den Lungen, serösen Häuten, der Pia mater, Leber, Milz, den Nieren. Es ist dieser Process ganz analog der acuten secundären Verbreitung kleiner Krebsknötchen im ganzen Körper; die secundären Miliartuberkel bestehen, wie die primären, aus Haufen runder und ovaler Kerne und kleiner Zellen und finden sich meist in enormer Anzahl. Durch die Verbreitung auf die Pia mater und die damit verbundene Hyperämie derselben und des Ependyma und den acuten serösen

Erguss in die Hirnhöhlen wird die acute Miliartuberkulose meist tödtlich.

Abbildungen: Albers III. T. 27, 28, 32, 33. Carswell Fasc. 1 Pl. 1. 4. Cruveilhier Livr. 32 Pl. 5. Hope Fig. 14—31.

Parasiten.

Eine seltene Erscheinung ist ***Echinococcus hominis*** in den Lungen. Die Blasen sind meist in kleiner Anzahl vorhanden und taubenei- bis mannskopfgross. Man beobachtete Perforation der Echinococcen in die Bronchien, Lungenvenen und Pleurahöhle.

Noch seltener ist Cysticercus, der sich gewöhnlich gleichzeitig in anderen Organen findet. Beide Blasenwürmer sind von einer fibrösen Kapsel im verödeten Lungengewebe umgeben.

In brandig zerfallenden Lungenpartieen, welche durch die Bronchien mit der äusseren Luft in Verbindung stehen, entwickeln sich zuweilen Schimmelpilze, ***Mucor mucedo,*** oder Aspergillusarten, auch Algen, wie ***Merismopoedia punctata,*** Sarcine, oder die vom Zungenrücken hinabgelangte ***Leptothrix buccalis.***

Untersuchung des Auswurfs.

Der Auswurf besteht aus Schleim oder reinen oder veränderten Exsudaten der Luftwege vom Larynx an bis zu den Lungenbläschen, vermischt mit dem Rachen- und Mundschleim; selten werden Theile der zerstörten Lunge selbst ausgehustet.

Der zähe, glasartige oder blutige Auswurf im Beginne der Bronchitis und Pneumonie enthält im amorphen Exsudate abgestosene Cylinderepithelien, neugebildete Zellen und Blutkörperchen.

Der grauliche zähe Auswurf bei mässiger Bronchitis

besteht vorzugsweise aus Schleim, unentwickelten Epithelien und Eiterzellen.

Der grünliche, geballte, massenhaft ausgehustete Auswurf bei chronischer Bronchitis und Tuberkulösen besteht fast ganz aus Eiterzellen. Aschfarbige und schwarze Klümpchen entstehen durch die Anwesenheit von Pigmentzellen; diese sind meist Epithelien der Lungenbläschen oder seltener neugebildete Zellen, in welchen sich durch Tränkung mit ausgetretenem Hämatin rostfarbige und später schwarze Pigmentkörnchen gebildet haben. Zuweilen können auch Haufen von Körnchenzellen eine dunkelgraue Färbung im Auswurf bedingen. Feste, käsige, stinkende Klümpchen stammen zuweilen aus kleinen Erweiterungen.

Der pneumonische Auswurf zeigt ausser Eiterzellen, abgestossenen Bläschenepithelien oft feine, streifige Faserstoffcoagula, Exsudat aus den kleinsten Bronchien. Der geballte Auswurf im Ausgang der Pneumonie enthält viele in Fettmetamorphose übergegangene Zellen.

Tuberkelmasse findet sich verhältnissmässig selten im Auswurf; zugleich mit ihr sieht man dann elastische Fasern aus der Lunge.

Der sogenannte zwetschenfarbige Auswurf besteht aus Eiterzellen und Blutkörperchen, denen nur dann Trümmer des Lungengewebes beigemischt sind, wenn die ausgeworfene Masse aus einem Jaucheherde der Lunge stammt.

Croupmembranen als grosse röhrige Stücke oder Lamellen aus dem Larynx und als baumartig verästelte Massen aus den Bronchien finden sich bei Croup oder Pneumonie.

Ausgehustete Concremente stammen theils aus Cavernen, theils aus den Bronchien, insbesondere aus erweiterten Stellen.

5. Die Pleura.

Als irrelevante Bildungsfehler sieht man in seltenen Fällen überzählige Duplicaturen der Pleura.

Hyperämie. Hämorrhagie.

Hyperämie der Pleura begleitet meist die der Lunge, stellt sich ausserdem meist in Form dendritischer venöser Injectionen dar und findet sich besonders an Stellen, an welchen Reizung oder Circulationsstörungen einwirkten. Allgemeine Hyperämie kommt nur bei Herzfehlern und als Begleitung entzündlicher Exsudationen vor.

In Folge starker Hyperämieen bilden sich nicht selten Hämorrhagieen in dem Gewebe der Pleura in Form punktförmiger Ecchymosen; ähnliche Blutungen finden sich auch bei Purpura und allgemeinen acuten Krankheiten. Grössere Hämorrhagieen in das *Cavum Pleurae* erfolgen nur nach Verletzungen grösserer Gefässe und Rupturen von Aneurysmen.

Entzündung.

1) Die acute Pleuritis ist sehr häufig, sie ist meist einseitig, selten doppelseitig, erstreckt sich meist über die ganze Fläche einer Pleura oder ist auf eine Stelle beschränkt; sie ist traumatisch, rheumatisch oder angeregt durch Entzündung, Cavernen, Brand, Krebs der Lunge, oder sie ist Theilerscheinung einer über mehrere seröse Häute (Bauchfell, Herzbeutel) ausgebreiteten Exsudation (putride Infection).

Das Exsudat ist auf die freie Fläche und zuweilen auch in das Gewebe der Pleura selbst gesetzt, wodurch diese getrübt und verdickt wird. Menge und Beschaffenheit desselben sind sehr verschieden, gewöhnlich finden sich 1 — 2 Pfund seröser Flüssigkeit im Cavum und auf der

Pleura dickere oder dünnere gelbe, homogene, netzartige oder zottige Fibrinlagen, selten ist das Exsudat gallertartig oder rein serös.

Die Pleura selbst erscheint mehr oder weniger stark injicirt, aufgelockert, getrübt; ihre oberflächlichen Bindegewebsschichten wuchern meist stark, es bilden sich zottig-netzige, aus neugebildetem Bindegewebe und Gefässen bestehende Auswüchse, welche allmälig zu mehr oder weniger dicken, festen, fibrösen Pseudomembranen werden oder nach Resorption des Exsudates Verwachsung der beiden Pleuraflächen bewirken.

Nicht selten tritt rapide Zellenbildung, Eiterbildung ein: Empyema, insbesondere bei Scrofulösen, Tuberkulösen und Kachektischen. Durch Zersetzung des Eiters entsteht Jauche, was durch Zutritt von Luft durch die perforirten Brustwände oder Bronchien sehr begünstigt wird.

Der Eiter wird bald resorbirt, bald entleert nach vorhergehender Perforation, die letztere findet statt: 1) nach aussen, es bildet sich ein Fistelgang durch die Brustwand, der Eiter entleert sich allmälig, aber nur selten erfolgt Heilung durch Schliessung der Abscesshöhle durch Verwachsung, meist dauert die Eiterbildung fort, es tritt wohl auch Jauchebildung ein und es erfolgt Tod; 2) nach innen, nach ulcerösem Zerfall der Lunge und eines Bronchus wird der Eiter zum Theil angehustet; meist erfolgt aber rasch Eintritt von Luft in die Brusthöhle, Pyopneumothorax und Tod; 3) nach innen und aussen zugleich; 4) durch das Zwerchfell in die Bauchhöhle. Zuweilen bleibt der Eiter, wird von Pseudomembranen eingesackt und später allmälig resorbirt, oder er verkalkt; zuweilen bilden sich in abgesacktem Eiter und Fibrinmassen grosse Mengen von Cholestearinkrystallen.

2) Partielle Pleuritis findet sich an den Lungenspitzen über Tuberkeln und Cavernen, in den Zwischenräumen der Lungenlappen, im Zwerchfellüberzug und führt meist Bildung von Pseudomembranen und Adhäsionen, selten von grösseren Exsudationen oder Eiter herbei.

3) Chronische Pleuritis. Als Producte derselben sind anzusehen: einestheils massenhafte Pseudomembranen, die schichtweise gelagert 4 — 12‴ im Durchmesser haben können, anderntheils enorme Mengen seröser Exsudate, welche, in einzelnen Pausen gesetzt, 8 — 20 Pfund betragen können. Zuweilen tritt Eiterbildung ein, die Eiterung setzt sich auf die Brustwände oder auf die Lunge fort und als endliche Folge tritt Perforation der Brustwand oder der Bronchien ein.

Die Lunge wird bei Pleuritis verschiedenartig betheiligt, sie ist gleichzeitig entzündet, oder nur die äusserste Bläschenlage infiltrirt; durch das pleuritische Exsudat wird sie comprimirt, wird aber, wenn das Exsudat bald resorbirt wird, wieder ausdehnungsfähig und lufthaltig; durch ein bleibendes, grosses Exsudat wird die Lunge nach oben und hinten geschoben, wird fest, endlich blutleer und lederartig; war die Lunge an einzelnen Stellen an die Rippenpleura adhärent, so wird sie nur an den freien Stellen zurückgedrängt.

Der Thorax wird durch das Exsudat erweitert, die Intercostalräume werden ausgeglichen, das Zwerchfell und die Leber werden herab und das Herz wird auf die Seite gedrängt. Wird das Exsudat resorbirt und kann sich die comprimirte Lunge nicht wieder ausdehnen, so sinkt der Thorax zusammen, plattet sich ab, die Rippen legen sich an einander, die erschlafften oder paralysirten Intercostalmuskeln schwinden; die betroffene Thoraxhälfte verkleinert sich, am meisten ist die Gegend der 6. — 8. Rippe abgeflacht oder selbst ausgehöhlt. Die Brustwirbelsäule verliert da-

durch ihre Stütze und weicht nach der gesunden Seite hin aus, während sich zur Ausgleichung in den Lendenwirbeln eine Krümmung nach der entgegengesetzten Seite entwickelt. Nach partiellen Exsudaten plattet sich der Thorax nur an den betreffenden Stellen ab.

Ist die Pleuritis bedingt durch eine Brustwunde, oder durch den Durchbruch einer tuberkulösen Caverne, oder eines Brand- oder Eiterherdes, oder hat secundäre Vereiterung der Lunge und eines Bronchialastes stattgefunden, so tritt Luft in das *Cavum Pleurae* ein und man findet dieselbe dann in den oberen Theilen des letzteren, das Exsudat in den tieferen: Pyopneumothorax.

Brand der Pleura kommt nur bei dieselbe berührendem Lungenbrande oder als Zerfall über Eiter- und Jaucheherden vor.

Abbildungen: Hope Fig. 11. Albers III. Taf. 35. Lebert I. Pl. 80—83.

Pathologische Neubildungen.

Neubildung von Bindegewebe und Gefässen in Adhäsionen und Pseudomembranen ist sehr häufig (s. o.). Die Gestalt der fadigen, lamellösen, netzartigen u. s. w. Pseudomembranen nach Entzündungen und der erbsen- bis thalergrossen, knorpelartigen Platten nach Hyperämieen ist sehr mannichfach; von den letzteren werden zuweilen einige frei und fallen in die Pleurahöhle. Nicht selten tritt Verkalkung der fibrösen Platten ein, welche sich dann wie knochenartige Massen darstellen. In seltenen Fällen kommen an der Pleura auch das Fibroid und Lipom in Form kleiner Knoten vor.

Pigmentbildung kommt nicht selten nach Hyperämieen und Hämorrhagieen vor.

Krebs kommt in der Pleura sehr selten primär vor, bildet dann meist grosse diffuse Massen und comprimirt die

Lunge gleich einem Exsudate; häufiger ist er von der Mamma, der Lunge, den Rippen, den Mediastinis auf die Pleura fortgesetzt, und am häufigsten kommt er bei allgemeiner, secundärer Verbreitung vor, er findet sich dann stets in Gestalt kleiner oder grosser, runder oder platter Knoten.

Abbildungen: Albers III. T. 38.

In Form keiner Knoten kommen als secundäre Bildungen auch das Sarkom und Cancroid vor.

Tuberkel entwickeln sich selten langsam neben chronischen Lungentuberkeln, meist rasch bei ausgebildeter Lungentuberkulose als graue oder gelbe Miliarknötchen, daneben findet sich oft Injection der Pleura und Serum im Cavum. Entzündliche Exsudate gehen bei Tuberkulösen zuweilen in gelbe, käsige Tuberkelmasse über.

Lymphatische Neubildungen in Form rundlicher und platter weisser Knoten wurden in der Pleura in mehreren Fällen von Leukämie gefunden.

Ansammlung von Luft und Wasser.

Pneumothorax wird bewirkt durch Eintritt von Luft durch Wunden des Thorax entweder von aussen oder durch die Lunge und Bronchien, wenn diese gleichzeitig verwundet werden, durch Zerreissung oberflächlicher Lungenbläschen, durch Durchbruch von Cavernen, Abscessen u. s. w. (s. Pyopneumothorax), durch Gasentwickelung aus Exsudaten.

Eintritt von Luft durch Perforation des Zwerchfells, Oesophagus und Magens ist selten; Perforation nach der gallertigen Magen-Erweichung ist am Lebenden nicht beobachtet worden.

Hydrothorax ist bedingt durch chronische Hyperämie oder Entzündung der Pleura, durch Hydrämie, z. B.

bei Nierenkrankheiten, chronischen, mit Kachexie verbundenen Krankheiten, und findet sich dann meist neben Ausscheidungen von Serum im Zellgewebe und in anderen serösen Häuten. Die Ausscheidung des Serum findet sich auf einer oder beiden Seiten, ist gering oder beträchtlich, im letzteren Falle erfolgt Compression und bei langer Dauer Verödung des Lungenparenchyms.

Pathologische Anatomie der Circulationsorgane und des Blutes.

1. Das Herz.

Bildungsfehler.

Bei nicht lebensfähigen Missgeburten kommt zuweilen vor: Mangel des Herzens, — Herz mit einer Höhle, — Herz mit einer Vorkammer und einer Kammer, — Herz mit zwei Vorkammern und einer Kammer. Hieran schliessen sich: Herz mit vier Abtheilungen, aber mangelhaften Scheidewänden und abnormem Ursprung, Textur oder Vertheilung der grossen Gefässstämme.

Die mangelhafte Bildung der Scheidewände besteht in wirklichem totalen oder partiellen Mangel derselben, oder in Offenbleiben des *Foramen ovale,* ist zufällige Defectbildung oder bedingt durch Anomalieen der Gefässstämme.

Das *Foramen ovale*, welches beim Neugeborenen noch offen ist und sich im Verlauf des ersten Jahres völlig schliesst, bleibt zuweilen offen. Seltener ist der Mangel des Septum der Vorhöfe, sehr selten der des Septum der Ventrikel. Der *Ductus Botalli,* welcher gewöhnlich bald nach der Geburt obliterirt, bleibt zuweilen offen. Obschon diese Bildungsfehler eine Mischung des arteriellen und venösen Blutes bedingen können, sind sie von keinen krankhaften Erscheinungen begleitet, wenn alle übrigen Herztheile und die grossen Gefässstämme normal gebildet sind.

Die Anomalieen der Gefässstämme sind: 1) Der *Truncus arteriosus* trennt sich nicht in Aorta und Pulmonalis, sondern bleibt einfach, die Kammern und Vorkammern bleiben daher ebenfalls einfach. 2) Mangel, Enge oder Obliteration der *Aorta ascendens*, während die Pulmonalis sich durch den *Ductus arteriosus* in die *A. desc.* fortsetzt und auch die grossen Gefässstämme des Arcus mit Blut versorgt. 3) Die *A. asc.* ist wohlgebildet, giebt aber nur die Caroditen und Subclaviae ab, während ihre Verbindung mit der *A. desc.* aufgehoben ist oder nur durch ein sehr dünnes Gefäss vermittelt wird und die Pulmonalis sich in die *A. desc.* fortsetzt. 4) Mangel, Obliteration oder Enge der Pulmonalis; die Aorta entspringt aus beiden Ventrikeln und giebt durch den *D. arter.* Blut an die Aeste der Pulmonalis. 5) Völlige Transposition der Arterien oder aller Gefässe. Die Folgen der mangelhaften Bildungen der Gefässstämme für die Textur des Herzens und die Circulation sind folgende:

Das Blut kann nicht vollkommen frei abfliessen, häuft sich in den Vorkammern und Kammern an, übt nach allen Seiten einen sehr starken Druck aus, bewirkt dadurch Erweiterung der Höhlen, aber auch durch den Druck gegen die Septa Behinderung der regelmässigen Bildung oder Schliessung derselben, wesshalb stets die Septa und das *Foramen ovale* offen oder defect gefunden werden. Ferner tritt auch Behinderung des Abflusses des Körpervenenblutes in das Herz ein, Anhäufung desselben in den Venen, Ausdehnung der letzteren, cyanotische Färbung der Haut und endlich Austritt von Serum: Hydrops.

Ausserdem findet sich selten Stenose oder Obliteration der *Ostia venosa*, mangelhafte Bildung, Defect, Verkümmerung der Klappen, welche in ähnlicher Weise wie die Missbildungen der grossen Gefässstämme Defecte der Septa, Vergrösserungen des Herzens u. s. w. bewirken können.

Angeborene Kleinheit des Herzens findet sich meist neben allgemeiner mangelhafter Körperentwickelung. Zu bemerken sind noch die Lage des Herzens ausserhalb der Brusthöhle bei Mangel eines Theiles der Brustwand *(Ektopia cordis)*, die Lagerung des Herzens in der Bauchhöhle bei Mangel des Zwerchfells, die Rechtslage, perpendiculäre oder quere Lage desselben.

Abbildungen: Albers III. 13—17. Meckel, Tab. a. p. T. 1, 2. Förster Taf. XVIII, XIX.

Veränderungen der Grösse.

I. Vergrösserungen des Herzens werden gewöhnlich mit dem Namen Hypertrophie bezeichnet; sie sind ihrem Wesen nach: wirkliche Hypertrophie der Muskelsubstanz des Herzens, oder Erweiterungen der Hohlräume des Herzens, oder Combinationen beider.

Die Vergrösserung betrifft alle Abtheilungen des Herzens oder nur einzelne; der linke Ventrikel ist am häufigsten vergrössert. Bei der wirklichen Hypertrophie des Muskelfleisches sind entweder Wand, Scheidewand und Trabekeln gleichmässig verdickt, oder nur die Wand, seltener nur die Trabekeln; die Verdickung ist absolut und geht beim Manne im linken Ventrikel und dem Ventrikelseptum von 6—18‴, im rechten von 3—9‴, im linken Vorhof von 2—3‴, im rechten von $1\frac{1}{2}$—2‴, bei Weibern sind die Maasse um einige Linien geringer; oder sie ist relativ, d. h. die Dicke ist bei beträchtlicher Erweiterung normal geblieben.

a) Einfache Hypertrophie: Vergrösserung des Herzens durch Verdickung der Wände ohne Erweiterung der Höhlen. Selten.

b) Concentrische Hypertrophie: Verdickung der Fleischtheile des Herzens mit Verengerung der Hohlräume, die Grösse des Herzens normal, vermehrt oder ver-

mindert. Selten, insbesondere am linken Ventrikel. Der Befund ist vorsichtig zu beurtheilen, da nach Verblutungen, plötzlichen Todesarten zuweilen Zusammenziehung und Verengerung des Herzens stattfinden und den Anschein einer concentrischen Hypertrophie geben können.

c) Excentrische Hypertrophie: Vergrösserung des Herzens durch relative (einfache Erweiterung) oder absolute (active Erweiterung) Verdickung der Wände und Erweiterung der Höhlen. Ist die häufigste Art und wird gewöhnlich schlechthin Herzhypertrophie genannt; sie findet sich insbesondere am linken Ventrikel und Vorhofe, zuweilen über das ganze Herz ausgedehnt, welches dadurch eine enorme Vergrösserung erleidet *(Cor taurinum)* und eine kugelige Gestalt bekommt. Bei Hypertrophie des linken Ventrikels wird das Herz länger, cylinderförmig, der rechte Ventrikel bildet einen kleinen Anhang auf dem in seine Höhle hereingewölbten Septum. Bei Hypertrophie des rechten Ventrikels wird das Herz breiter, runder, bei Hypertrophie des rechten *Conus arteriosus* keilförmig.

d) Erweiterung, Dilatatio (passive Erweiterung), Vergrösserung des Herzens durch Erweiterung der Hohlräume mit Verdünnung der Wände. Ist häufig im rechten Vorhofe und Ventrikel, meist neben excentrischer Hypertrophie des linken Herzens, selten im linken Ventrikel, hohe Grade finden sich nur in den Vorhöfen. Der Befund ist vorsichtig zu beurtheilen und nicht mit Erschlaffung des Herzens als Leichenerscheinung zu verwechseln.

Die Ostien folgen meist der Erweiterung, wenn sie nicht Ursache derselben sind; die Klappen nehmen an Umfang zu, werden dabei dünner oder selten hypertrophisch, die Papillarsehnen verlängern sich.

Das hypertrophische Muskelfleisch erscheint gewöhnlich dunkel und derb, die Primitivbündel zeigen sich unter dem Mikroskope verdickt. In einzelnen Fällen entwickelt sich

in den hypertrophirten Muskeln Fettmetamorphose, das Fleisch wird dadurch heller und brüchig.

Ursachen sind:

1) Stenose und Insufficienz der Klappen, die häufigste Ursache, finden sich meist an den Ostien des linken Herzens, bewirken einfache oder active Erweiterung des linken und durch die Behinderung der Entleerung des Lungenvenenblutes und dadurch wieder des Pulmonalarterienblutes (insbesondere bei Fehlern der Mitralis), auch des rechten Ventrikels, worauf meist Dilation des rechten Vorhofs, auch wohl Hypertrophie des rechten ***Conus arteriosus*** folgt. Die nächsten Folgen der Behinderung des Abflusses des Blutes aus dem rechten Herzen in die Lunge sind Behinderungen des Abflusses des Hohlvenenblutes und daher cyanotische und hydropische Erscheinungen, Erkrankungen der Leber, Milz, Nieren, Hämorrhagieen, Zustände, die bei den seltenen Fehlern der Klappen im rechten Herzen rasch und im höchsten Grade auftreten. Der Grad der Hypertrophie und die Ausdehnung derselben auf das ganze Herz sind sehr verschieden und entsprechen nicht immer dem Grade des Klappenfehlers.

2) Angeborene Enge des Aortenstammes und seiner Verzweigungen, Verengerungen desselben durch Texturveränderungen, Druck von Aussen; Erweiterung der ***Aorta ascendens*** mit Entartung ihrer Muskelschicht (Atherom). Höchst selten sind dergleichen Anomalieen in der ***A. pulmonalis.***

3) Behinderung des Lungenkreislaufes durch Compression der Lunge, Obliteration der Capillaren der Lungenarterie (Missbildungen des Thorax, pleuritische Exsudate, Verödung, Emphysem, Tuberkulose), chronische Bronchitis, Behinderungen des Abflusses des Lungenvenenblutes in's linke Herz (Fehler der Mitralis). Die Hypertrophie betrifft das rechte Herz.

4) Behinderung des grossen Kreislaufs durch Verödung grosser Gebiete der Circulation oder durch Stockungen im Abfluss des venösen Blutes bewirken Hypertrophie des linken Ventrikels.

5) Anhaltende, übermässige Contractionen des Herzens (Palpitationen), hervorgerufen durch körperliche Anstrengung, psychische Aufregung, aufregende Getränke u. s. w.

6) Texturkrankheiten der Herzwände: Entzündungen des Herzens und des Herzbeutels durch Infiltration der Muskeln oder Erschlaffung, Paralyse derselben, Fettsucht der Muskeln; beide haben passive Erweiterungen zur Folge.

Die Veränderungen des Blutlaufes (Hyperämie und Hämorrhagie) und der Ernährung (Hypertrophie u. s. w.), welche man bei Kranken mit Herzhypertrophie in verschiedenen Organen findet, sind in der grossen Mehrzahl der Fälle unmittelbar durch die der Hypertrophie zu Grunde liegenden Veränderungen (z. B. Stenosen) bedingt, während die Hypertrophie an und für sich unschädlich ist. Nur in wenigen Fällen ist es wahrscheinlich, dass die Hypertrophie des Herzens an und für sich dergleichen Veränderungen hervorbringen kann.

Abbildungen: Carswell Fasc. 9 Pl. 2. Gluge, Atlas Liefg. 5 Taf. 1. Liefg. 9 Taf. 5. Albers III. Taf. 3—7. Cruveilhier Livr. 39 Pl. 6. Lebert I. Pl. 64.

Hypertrophieen der Klappen. Eine im hohen Alter gewöhnlich eintretende Erscheinung ist Verdickung und Verkürzung der feineren Segel am Saume der Klappen und des ganzen Klappenrandes. Ausserdem kommen häufig Verdickungen durch entzündliche Bindegewebeproduction vor. (S. Endocarditis.)

II. Verkleinerung des Herzens beruht auf angeborener Kleinheit oder Atrophie. Atrophie ist selten,

findet sich in den Leichen Tuberkulöser, Krebskranker, Typhöser und anderer an „Abzehrung“ gestorbener Individuen; oder ist bedingt durch Exsudat im Pericardium, Neubildungen in seiner Umgebung, Fettanhäufungen und endlich durch Verengerung der das Herz ernährenden Gefässe: *Art. coronariae.*

Das Herz wird meist kleiner, da sich die Hohlräume desselben meist verengen (concentrische Atrophie), oder normal bleiben (einfache Atrophie), zuweilen ist es normal oder grösser, wenn sich die Höhlen erweitern (excentrische Atrophie).

Die Herzsubstanz ist meist schlaff, hellfarbig, seltener derb und dunkler, das Fett der Oberfläche ist geschwunden oder sehr reichlich, der seröse Ueberzug gerunzelt, die Kranzgefässe sind geschlängelt.

Atrophie der Klappen begleitet die Atrophie des Herzens. Eine Verdünnung der Klappen folgt oft der Erweiterung des Ostium. An den Semilunares der Aorta, seltner der Pulmonalis, bilden sich nicht selten im höheren Alter kleine Löcher oder Spalten, die sich insbesondere an der Insertionsstelle und am freien Rande finden und zuweilen die Klappe netzartig durchbrechen.

Hämorrhagie.

Blutungen mit Zertrümmerung der Herzsubstanz sind äusserst selten, entstehen durch hohe Grade von Fettentartung der Herzmuskeln und darauf folgender Zerreissung der letzteren und ihrer Gefässe. Kleine Ecchymosen finden sich in der Herzsubstanz, unter Pericardium und Endocardium bei Behinderung der Circulation, Erstickungstod, oder bei Blutveränderungen: Typhus, Scorbut.

Bei Neugeborenen und Säuglingen finden sich zuweilen kleine Blutergüsse im weichen, gallertigen Gewebe der Klappen.

Entzündung.

Die Entzündung findet sich im Fleisch der Herzwand, der Trabekeln und Papillen und im Endocardium der Wände und Klappen.

Entzündung der Herzwand, Carditis, Myocarditis ist selten, findet sich hauptsächlich im linken Ventrikel, meist in Form kleiner Herde in der Tiefe des Herzfleisches oder unter Peri- oder Endocardium, seltener in den Trabekeln, höchst selten im ganzen Ventrikel oder im rechten Herzen und in den Arterien. Die entzündeten Stellen erscheinen anfangs injicirt und daher mehr oder weniger dunkel geröthet, dann tritt Entfärbung ein, die Stellen werden schmutzig-gelb gefärbt, ferner erweicht, die Muskelbündel zerfallen allmälig in feinkörnigen Detritus. Diese Veränderung führt zuweilen partielle oder totale Ruptur der Herzwand herbei; in anderen Fällen bleibt die Continuität erhalten, aber die Herzwand wird an der Stelle atrophisch, dünn, narbenartig eingezogen oder aneurysmatisch ausgebuchtet. Zuweilen bildet sich, bei gleichzeitigem Schwund der Muskelfasern, Bindegewebe, welches isolirt als kleine und grössere fibröse Narben, Streifen, als unregelmässige, drusige, ästige fibröse Massen, oder als fibröse Entartung einer grösseren Partie der Herzwand vorkommt. In anderen Fällen bildet sich Eiter, es entsteht ein Abscess; die Abscesse sind meist klein, rund oder flach, einzeln oder in grösserer Anzahl, dann oft unregelmässig und durch Hohlgänge verbunden; das umgebende Gewebe ist missfarbig, weich durch seröse Infiltration, seltener fest. Der Eiter wird selten resorbirt; zuweilen wird er eingekapselt und zerfällt in atheromatösen Brei oder verkreidet, meist reisst das Endocardium über dem Abscess ein, das Blut dringt ein, unterwühlt die morschen Wände und zerreisst den Rest der Herzwand entweder sogleich

oder nachdem er eine Zeit lang als sogenanntes acutes Aneurysma ausgedehnt gewesen. Zuweilen öffnet sich der Abscess nach Aussen, mit ebenfalls folgender Perforation der ganzen Herzwand.

Abbildungen: Hope Fig. 56, 57. Carswell Fasc. 8 Pl. 2 Fig. 5.

Endocarditis findet sich vorzugsweise an den aus einer Duplicatur des Endocardium bestehenden Klappen, seltner an einzelnen, umschriebenen Stellen der Wand der Vorhöfe oder Ventrikel. Sie ist meist im Anfang acut, wird aber, wenn sie nicht rasch den Tod herbeiführt, häufig chronisch, zuweilen hat sie von Anfang an chronischen Charakter. Sie entsteht spontan, oder unter rheumatischen Einflüssen, oder durch Fortsetzung der Entzündung von der Muskelsubstanz.

Entzündung der Klappen kommt in Begleitung der Myocarditis oder isolirt vor; die acute Entzündung beginnt mit Hyperämie der Zellhaut, wodurch die Klappe geröthet erscheint, dann wird das Endocardium mit Exsudat infiltrirt und dadurch verdickt, erweicht und die glatte Fläche rauh. Darauf bildet sich an einer oder mehreren Stellen feinkörniger Zerfall der Klappe oder wirklicher Eiter, die Klappe wird dadurch erweicht, der Detritus oder Eiter bricht durch und es entsteht eine in kurzer Zeit tödtliche Pyämie; in anderen Fällen wird der Durchbruch dadurch behindert, dass sich auf der Oberfläche dicke fibrinöse Gerinnsel aus dem Blute niederschlagen, worauf der Eiter eindickt und später verkreidet; zuweilen erfolgt Zerreissung der Klappe an einer Stelle oder sie reisst von ihrer Insertionsstelle los. Erfolgt keine Pyämie, so schrumpft die Klappe an der entzündeten Stelle ein, die fibrinösen Auflagerungen bleiben als Vegetationen, nicht selten bildet sich eine chronische Entzündung aus und in deren Folge Neubildung von Bindegewebe.

Diese letztere ist auch das Hauptkennzeichen der ur-

sprünglich chronisch verlaufenden Endocarditis. Das Bindegewebe bildet sich in reichlicher Menge, ist Anfangs sehr weich und gallertartig, wird später fest, derb und contrahirt sich, die Klappe wird dadurch bedeutend verdickt, aber auch verkürzt und bildet endlich nur einen starren Ring, an welchem die feineren Segel gänzlich geschwunden und die Grenzen der Klappenzipfel aufgehoben sind, während gleichzeitig die Sehnenfäden stark verkürzt und verschrumpft erscheinen. Sobald diese Verdickung und Schrumpfung bedeutend ist, wird auch das Ostium verengt. Durch dicke Lagen neugebildeten Bindegewebes können auch die Klappenzipfel und die Sehnenfäden unter einander oder mit der Herzwand verwachsen. In dem Bindegewebe kann später Verkalkung eintreten, so dass zuweilen die ganze Klappe wie verknöchert erscheint, oder es tritt trockener, körniger oder atheromatöser Zerfall ein, wodurch die harte, starre Klappe oberflächlich rauh wird. Zuweilen bildet sich gleich Anfangs auf der Oberfläche der entzündeten Klappe ein zarter rauher Anflug kleiner Zöttchen, es sind das Bindegewebsauswüchse der Klappe, auf welchen sich dann gern Fibrin in zarten oder dicken Lagen niederschlägt.

An allen durch die Entzündung und deren Producte rauh gewordenen Stellen erfolgen meist bald Auflagerungen von geronnenem Faserstoff in flachen, homogenen Lagen oder zottigen, papillaren Massen, oder es gehen von ihnen ausgedehnte Fibringerinnungen aus. Die zottigen, papillaren Auflagerungen sind nicht mit den ähnlich gestalteten Bindegewebsauswüchsen zu verwechseln, beide nennt man gewöhnlich Vegetationen.

Grössere Gerinnungen von Faserstoff finden sich an den Rändern der Klappen, zwischen den Trabekeln und den Ansatzpunkten der Sehnenfäden. Häufig bilden sie grössere Massen, welche als runde oder unregelmässig gestaltete polypenartige Geschwülste vor die Augen kommen. Die letz-

teren haften so fest am Endocardium, dass sie nicht ohne dessen Verletzung losgerissen werden können; sie bestehen aus sehr festem und elastischem Faserstoff und enthalten oft Reste des Blutcruors als rothe oder rostfarbige Flecken eingeschlossen, oder sind fast ganz mit Hämatin gefärbt. Sie können erweichen durch Zerfall des Faserstoffs zu einer breiigen molecularen Masse; es können sich in ihnen Concremente bilden; sie können ganz oder zum Theil durch den Blutstrom losgerissen und fortgeführt werden.

Eine besondere Art bilden die kugeligen Vegetationen; es sind $\frac{1}{2}$—6‴ im Dchm. habende, runde, polypenartige Massen, welche aus geronnenem Faserstoff und eingeschlossenem Cruor bestehen; später wird der erstere äusserst fest und faserartig, während der letztere in einen chokoladefarbigen oder eiterartigen Brei zerfällt. Sie finden sich zwischen den Trabekeln des linken Ventrikels und an allen rauhen Punkten.

Die Folgen der Endocarditis sind sehr wichtig: erstens haben die Veränderungen an den Klappen Insufficienz derselben oder Stenose des Ostium zur Folge; zweitens bewirken die zuweilen losgerissenen und mit dem Blutstrome fortgeführten Partikeln Verstopfungen von Capillaren, kleinen und grossen Gefässen, Coagulationen und Obliterationen in denselben, Blutstockungen und Extravasate oder sogenannte hämorrhagische Infarcte.

Abbildungen: Cruveilhier Livr. 28 Pl. 4. 5. Meckel, Tab. a. p. T. 3—7. Hope Fig. 69—73. Lebert I. Pl. 53—57. Albers III. T. 3, 9, 10. Carswell Fasc. 11 Pl. 2.

Herz-Aneurysma.

Unter diesem Namen versteht man umschriebene Erweiterungen eines Theiles einer Herzhöhle, im Gegensatz zur Erweiterung einer ganzen Höhle, wie sie oben unter

den Vergrösserungen des Herzens aufgeführt wurden; dem Baue nach kann man zweierlei Arten unterscheiden:

a) die einen haben einen beschränkten Umfang, ihre Wand besteht aus durch entzündliche Erweichung veränderter und zum Theil zerfallener Herzsubstanz, in ihre Höhle hängen Fetzen und Zotten von Herzsubstanz und frische Fibrincoagula; die Ränder der Communicationsöffnung mit der Herzhöhle sind zottig und mit frischen Gerinnseln besetzt. Sie bestehen meist nur kurze Zeit, indem die weiche Herzsubstanz bald völlig durchreisst.

b) die anderen sind entweder auch nur seichte Ausbuchtungen oder grössere, rundliche Säcke, welche platt, selten mit einer Abschnürung aufsitzen. Ihre Wände bestehen aus durch chronische Entzündung atrophirter Herzsubstanz und neugebildetem fibrösem Gewebe, sie sind oft mit Schichten von coagulirtem Faserstoff ausgefüllt, ihre Ränder sind glatt und das Endocardium ist auf ihre Innenwand fortgesetzt.

Beide kommen nur im linken Ventrikel vor und stellen verschiedene Ausgänge der Myocarditis dar. In einzelnen Fällen scheint auch Fettmetamorphose der Muskeln aneurysmatische Ausbuchtungen nach sich ziehen zu können.

Die Wände des Aneurysmas können zerreissen, die der ersten Art rasch durch Berstung der weichen Herzsubstanz, die der zweiten durch allmälige Ausdehnung und Verdünnung des Sackes. In den Fibrincoagulis der Höhlung der Aneurysmen kann sich atheromatöse Masse oder festere Kreidemasse bilden.

Abbildungen: Cruveilhier Livr. 21 Pl. 4. Livr. 22 Pl. 3. Albers III. T. 19a. Carswell Fasc. 9 Pl. 3. Lebert I. Pl. 94.

Das Klappenaneurysma ist eine erbsen- bis bohnengrosse, mit Blut oder Fibringerinnseln gefüllte, runde Geschwulst, welche auf einer Klappe aufsitzt und an dieser Stelle eine Oeffnung hat. Es entsteht theils durch allmä-

lige, sackartige Ausdehnung der Klappe, theils in Folge eines Einrisses des Endocardiums (nach entzündlicher Erweichung oder über einem Eiterherde), durch welchen das Blut einströmt, das Parenchym der Klappe infiltrirt und den Rest derselben aufbläht. Die Wand des Aneurysmas kann später einreissen. Seine Ränder sind mit Vegetationen besetzt; an den übrigen Theilen der Klappen finden sich anderweitige Veränderungen durch Endocarditis.

Abbildungen: Albers III. T. 19 a, b. Cruveilhier L. 28 Pl. 5.

Metastatische Infarcte.

Metastatische Infarcte und Eiterherde bilden sich in der Muskelsubstanz des Herzens vorzugsweise bei Endocarditis mit Zerfall des entzündeten Gewebes in Detritus oder Eiter und Aufnahme desselben in das Blut, seltener bei Infection des Blutes von den Venen aus. Die Infarcte sind meist klein, dunkelroth, mit einem gelben Eiterpunkte in der Mitte; selten bilden sich erbsen- bis haselnussgrosse Eiterherde, welche letztere Ruptur der Herzsubstanz zur Folge haben können.

Zerreissung des Herzens.

Zerreissungen des Herzens sind meist bedingt durch Texturveränderungen, welche die Consistenz desselben stark vermindern; diese sind insbesondere Fettentartung, entzündliche Erweichung, Eiterbildung, seltener einfache Verdünnung der Herzwände bei beträchtlicher Erweiterung durch Arteriostenosis. Der Riss findet sich meist im linken Ventrikel, da die Texturveränderungen an demselben am häufigsten sind; es ist die Herzwand, eine Klappe, ein Balken, ein Papillarmuskel, eine Scheidewand zerrissen. Der Riss in der Wand befindet sich meist vorn, er ist unregelmässig, zackig, die Herzsubstanz ist durch Blut unter-

wühlt und infiltrirt, im Herzbeutel liegt eine grössere oder geringere Menge Blutes. Meist folgt dem Risse plötzlicher Tod durch die aufgehobene Herzthätigkeit.

Abbildungen: Cruveilhier Livr. 3 Pl. 1. Livr. 20 Pl. 2. Livr. 22 Pl. 3. Livr. 30 Pl. 4. Albers III. T. 8, 11a, 19. Gluge, Atlas Liefg. 7 Taf. 3.

Ausser diesen Zerreissungen hat man Berstungen des Herzens nach Einwirkung heftiger äusserer Gewalt auf den Thorax beobachtet.

Verwundungen des Herzens, welche perforiren, sind meist tödtlich, indem das in das Pericardium ergossene Blut die Bewegung des Herzens hemmt oder der Blutverlust überhaupt tödtet, zuweilen verlaufen sie aber glücklich und heilen durch Narbenbildung. Das Letztere findet auch bei nicht perforirenden Wunden statt.

Pathologische Neubildungen.

Neubildung von Bindegewebe ist häufig; wir finden es als Hypertrophie der fibrösen Grundlage der Klappen, als Neubildung nach Entzündungen, als Verdickungen des Endocardium. In einzelnen Fällen sah man kleine Fibroide in der Muskelsubstanz oder den Klappen. Höchst selten sah man in der Herzsubstanz Knochengewebe in Form unregelmässiger Massen.

Neubildung von Fett kommt vor:

a) als Hypertrophie des Fettbindegewebes auf der Oberfläche des Herzens, eine häufige Theilerscheinung allgemein verbreiteter Fettwucherung. Das Fett wuchert an den gewöhnlichen Stellen (Basis, Sulci, rechter Ventrikel, Herzspitze) in grosser Menge und hüllt das Herz zuweilen völlig ein. Die Herzsubstanz verhält sich dabei verschieden; zuweilen ist sie völlig normal hinsichtlich ihrer Dicke und Textur; meist ist sie atrophisch, die Atrophie ist öfters so bedeutend, dass die Wand des rechten

Ventrikels oder Vorhofs fast nur aus Fett besteht und nur eine dünne Lamelle von Muskelsubstanz übrig ist; zuweilen ist die Atrophie mit Fettmetamorphose der Muskeln combinirt.

b) Die Fettmetamorphose der Herzmuskeln besteht in einer Umwandlung der Fasern in Fett (s. Krankheiten der Muskeln), die Farbe der Herzsubstanz wird in kleineren oder grösseren Flecken oder gleichmässig schmutzig gelb, lehmfarbig, die Consistenz sehr vermindert. Die Fettmetamorphose beginnt meist an einzelnen Stellen, welche sich durch die gelbe Farbe kenntlich machen, verbreitet sich allmälig über alle Theile eines Ventrikels, die Wand, Trabekeln und Papillarmuskeln. Das Herz ist dabei sehr schlaff, die Höhlen sind erweitert. Eine seltenere Folge ist Zerreissung der Herzwand durch die Blutwelle von Innen her.

Die Fettmetamorphose findet sich im hohen Alter, bei Verknöcherung der Kranzarterien, bei Säufern, allgemeiner Fettsucht, Marasmus.

c) Lipom wurde bisher nur einmal im Herzen beobachtet. Ebenso Myom.

Häufig ist im Herzen Verkreidung; wir finden sie als kleine, körnige oder grosse, plattenartige, kreideartige, selten knochenharte Massen an den Klappen und in den Herzwänden, nach Entzündung (s. oben).

Cysten sind im Herzen sehr selten; die von älteren Autoren angeführten Balggeschwülste — Atheroma, Meliceris — sind wohl abgesackte Abscesse.

Krebs ist im Herzen selten, meist geht er von benachbarten Theilen, Lymphdrüsen, Mediastinum auf das Herz über, entwickelt sich in der Muskelsubstanz und ragt in Gestalt von Knoten unter dem Endocardium in die Herzhöhlen. Selten entsteht er selbstständig in einer Herzwand und wuchert von da in eine Höhle. Bei allgemeiner secun-

därer Krebsbildung findet sich Krebs im Herzen in Gestalt sparsamer oder zahlreicher kleiner Knoten unter Peri- und Endocardium. In einzelnen Fällen sah man auch secundäre Knoten von Epithelialcancroid im Herzen.

Abbildungen: Cruveilhier Livr. 19 Pl. 4. Livr. 29 Pl. 2, 3. Albers III. T. 19. Lebert I Pl. 71.

Tuberkel sind im Herzen äusserst selten und finden sich in Form gelber, käsiger Knoten unter dem Pericardium, meist neben Tuberkulose des letzteren selbst. In einzelnen Fällen sah man auch zahlreiche Miliartuberkel im Muskelfleisch und einmal Tuberkel im Endocardium.

Abbildungen: Hope Fig. 63.

In seltenen Fällen kommen in der Herzsubstanz syphilitische Tumoren vor, sie sind scharf umschrieben, erbsen- bis haselnussgross, grauröthlich, mit gelbem käsigem Centrum.

Abbildungen: Lebert I Pl. 68.

Parasiten.

Echinococcus, kleine und grosse Blasen sitzen in der Muskelsubstanz, ragen in die Höhlen, platzen zuweilen, worauf die in den grossen Blasen enthaltenen kleineren entleert, mit dem Blutstrom fortgeführt werden und an irgend einer Stelle eingekeilt den Blutlauf hemmen. Sie sind sehr selten.

Abbildungen: Albers III. T. 11 nach Otto und Baillie.

Cysticercus ist häufiger bei allgemeiner Verbreitung desselben in den Muskeln, er sitzt enkysirt sparsam zerstreut in der Muskelmasse, bald mehr nach innen, bald mehr nach aussen.

Abbild.: Lebert I Pl. 70.

2. Der Herzbeutel.

Missbildungen.

Mangel des Herzbeutels findet sich meist nur bei Lagerung des Herzens ausserhalb des Thorax, zuweilen fehlt das parietale Blatt und das vom visceralen Blatt überzogene Herz liegt übrigens frei in der linken Pleurahöhle. Zuweilen verwächst das parietale Blatt so ausgedehnt mit der linken Brustwand, dass die linke Lunge und Pleura sehr klein bleiben und in einem schmalen Raume hinter dem Herzen verborgen liegen.

Erweiterung.

Gleichmässige Erweiterung ist bedingt durch Vergrösserung des Herzens und Exsudatmassen im Cavum des Herzbeutels. Zuweilen bilden sich divertikelartige Ausbuchtungen des parietalen Blattes nach Aussen in Folge des Druckes flüssiger Exsudatmassen, oder in den Herzbeutel ergossenen Blutes.

Hämorrhagie.

Blut kann in das *Cavum pericardii* durch Berstung des Herzens oder eines Aneurysmas gelangen; bei Säufern, insbesondere aber bei Scorbutischen, findet zuweilen neben entzündlicher Exsudation ein Bluterguss aus den Gefässen des Herzbeutels in sein Cavum statt. Dieses hämorrhagische Exsudat kann 4—6 Pfund betragen, es ist meist dünnflüssig und coagulirt schlecht und langsam, der Faserstoff gerinnt in Form eines lockeren Netzwerkes, in dessen Maschen sich der Cruor als braune, dickliche Flüssigkeit findet; selten sind peripherische Gerinnungen des Faserstoffs und Umwandlungen derselben zu derben Schwarten. Das Herz wird durch Compression anämisch, schlaff, zuweilen fettig entartet.

Entzündung.

Die Entzündung des Herzbeutels (Pericarditis) ist häufig, sie ist meist über beide Blätter des ganzen Herzbeutels ausgedehnt und verläuft in der Regel acut. Dieselbe ist häufig rheumatisch und findet sich dann oft neben Arthritis, Pleuritis, Endocarditis; sie ist ferner traumatischen Ursprungs, zuweilen fortgesetzt von Herz, Pleura, Lunge, oder Folge in den Herzbeutel perforirender Abscesse der Brust- und Bauchorgane; spontan entsteht sie zuweilen bei dyskrasischen Subjecten: Säufern, Scorbutischen, Tuberkulösen, und endlich kommt sie als secundäre vor bei Pyämie, Puerperalinfection u. s. w.

Oft findet sich starke Injection, der Herzbeutel ist gleichmässig roth gefärbt, verdickt, weich; zuweilen ist keine Injection sichtbar. Das Exsudat, sparsam oder massenhaft, wird auf einmal oder in Pausen gesetzt, ist vorwiegend serös oder sehr faserstoffreich, selten gallertartig Meist wird das ***Pericardium viscerale*** und ***parietale*** ausgekleidet mit festen, zottig-netzartigen, dicken oder dünnen, gelben Exsudatmassen, welche mit einander zusammenhängen oder durch Serum getrennt sind, zuweilen sind diese festen Massen in geringerer Menge vorhanden, schwimmen als Flocken im Serum.

Als Ausgänge haben wir: vollständige Resorption, Bildung von Bindegewebe; die beiden Blätter des Pericardiums verschmelzen dadurch öfters zu einer dichten Masse, in anderen Fällen werden sie durch Fäden, Membranen, Netze verbunden. Waren zur Zeit der Bindegewebsbildung die beiden Blätter noch durch Serum getrennt, so findet keine oder eine unvollkommene Verwachsung statt, die Innenwand des Pericardiums ist dann mit höchst mannichfach gestalteten Pseudomembranen überzogen. Das Pericardium selbst ist oft durch in seine Gewebe gesetzte Exsudate

verdickt und auch auf seiner Aussenseite mit Pseudomembranen bedeckt und mit allen Nachbartheilen fest verwachsen.

Zuweilen bildet sich Eiter, das *Cavum pericardii* ist dann mit diesem gefüllt, die Innenwand weich, getrübt; im Gewebe des Pericardium selbst finden sich Eiterpunkte. Selten tritt dann auch Verjauchung ein. Diese Ausgänge sind meist tödtlich.

Bei Säufern, Scorbutischen, bei Herz- und Lungenkranken ist dem Exsudate meist viel Blut beigemischt. (S. Hämorrhagie.)

Bei Tuberkulösen werden die festen Theile des Exsudates zuweilen zu festen, trockenen, gelben Massen, die eine Dicke von $\frac{1}{2}$ — 1″ haben können.

Die Pseudomembranen bleiben meist lange unverändert, zuweilen aber geht die Bildung von Bindegewebe in ihnen fort und nach Verwachsung der beiden Blätter des Herzbeutels findet sich das Herz von einer 4—6‴ dicken Lage fibröser Pseudomembranen eingehüllt (chronische Pericarditis).

Grosse Exsudate beengen den Brustraum, beeinträchtigen die Thätigkeit des Herzens, die Herzmuskeln werden schlaff, anämisch, blass und gehen zuweilen in Fettmetamorphose über, die Höhlen sind fast immer erweitert. Da gleichzeitig mit der Pericarditis häufig Veränderungen an den Klappen vor sich gehen, die Stenose oder Insufficienz bewirken, so findet man oft excentrische Hypertrophie des Herzens neben den Folgen der Pericarditis.

Sehr oft findet man bei übrigens normalem Verhalten des Herzbeutels und Herzens das viscerale Blatt des ersteren an einzelnen kleineren oder grösseren Stellen, meist an der Basis des rechten Ventrikels verdickt und weisslich gefärbt (*Maculae lacteae*, Sehnenflecken); diese Stellen sind glatt oder fein granulirt, drusig. Die Verdickung

beruht auf einer Massenzunahme des Herzbeutels selbst durch neugebildetes Bindegewebe. Die Stelle, an welcher sich diese fibrösen Verdickungen finden, ist diejenige, mit welcher das Herz vorzugsweise an der Brustwand anliegt und welche daher einer gewissen Reibung und Druck ausgesetzt ist, diese letzteren bewirken im Verlauf der Jahre hier ebenso fibröse Verdickungen, wie wir dies an der Oberfläche der Leber und Milz finden. Daher finden sie sich im jugendlichen Alter nicht und nehmen im hohen Alter an Dicke und Breite zu. Zuweilen sind die beiden Blätter des Herzbeutels an dieser Stelle verwachsen.

Abbildungen: Froriep, Klin. Kpftaf. T. 61. Cruveilhier Livr. 15 Pl. 3. Livr. 30 Pl. 4. Livr. 40 Pl. 4. Albers III. T. 1, 2. Hope Fig. 54, 64. Baillie Fasc. 1 Pl. 1.

Pathologische Neubildungen.

Neubildung von Bindegewebe ist häufig nach Entzündung. Höchst selten sind kleine fibröse Geschwülste, welche gestielt in die Höhle des Pericardiums ragen, zuweilen verknöchern oder allmälig frei werden und in die Höhle fallen.

Neubildung von Fettbindegewebe auf der äusseren Seite des Herzbeutels findet sich oft neben allgemeiner Hypertrophie des Fettgewebes im Körper. (S. o.)

In den Sehnenflecken, Pseudomembranen, dem eingetrockneten Eiter und den Exsudatmassen findet sich zuweilen Verkreidung: kleinere und grössere, zuweilen über eine grosse Fläche ausgedehnte Concretionen in Gestalt von Knochenplatten oder unregelmässigen knotigen Massen, die nicht selten zwischen die Herzsubstanz dringen. In einzelnen Fällen sind diese Kalkmassen fest um das ganze Herz in so dicken Schichten entwickelt, dass das

Herz verknöchert erscheint und man, um die Höhlen zu öffnen, die Säge anwenden muss.

Abbildungen: Albers III. T. 11a. Baillie Fasc. 1 Pl. 5.

Cysten und Balggeschwülste werden als seltene Befunde von älteren Autoren erwähnt.

Krebs pflanzt sich meist von benachbarten Theilen auf den Herzbeutel fort, infiltrirt diesen oder wuchert von ihm aus in sein Cavum in Gestalt rundlicher Geschwülste; bei allgemeiner, insbesondere acuter Krebsbildung finden sich auch im Herzbeutel kleine, platte Knoten, wie auf der Pleura und dem Peritonäum.

Tuberkel entwickeln sich neben Lungen- und Bronchialdrüsentuberkeln als kleine Knötchen im Visceralblatte, oder als grössere, runde Knoten, welche meist theilweise in der Herzsubstanz liegen. Gewöhnlich findet man gleichzeitig Spuren von Pericarditis, Serum im Herzbeutel und Pseudomembranen auf dem Visceralblatte, unter welchen dann die Tuberkeln liegen, die wohl selbst oft Entzündungsprodukte sind. Viel häufiger als isolirte Tuberkel findet man die oben erwähnten dicken tuberkulisirten Exsudatmassen zwischen den beiden Blättern des Herzbeutels.

Abbildungen: Cruveilhier Livr. 29. Pl. 3 Fig. 2.

Ansammlung von Wasser, Gas, Eiter.

Seröse Flüssigkeit im Pericardium (*Hydrops pericardii*) ist meist Produkt einer entzündlichen Exsudation, daher man auch fast stets feste Exsudate, Pseudomembranen neben dem Serum findet. Zuweilen ist der Erguss seröser Flüssigkeit Theilerscheinung allgemein verbreiteter hydropischer Ergüsse, bei M. Brightii, Tuberkulose, selten Folge localer Hyperämieen durch Behinderung des Rückflusses der Kranzvenen. Die Menge des Serums ist oft beträchtlich, nach langem Bestand desselben schwindet das Fett am Herzen, das Herz wird anämisch und atrophisch.

Neben diesem Hydrops oder auch ohne diesen findet man zuweilen seröse Infiltration des Fettbindegewebes am Herzen.

Aus zersetzten Exsudaten können sich Gase im Pericardium bilden, doch werden auch Fälle von spontaner Gasbildung im Herzbeutel mitgetheilt.

Schliesslich sind noch zu erwähnen die Entleerungen von Eiter aus den Abscessen der Pleura, des Mediastinums, der Bauchhöhle und Leber in das *Cavum pericardii* nach vorangegangegener Verschwärung und Perforation der Wand desselben.

3. Arterien.

Entzündung.

Die Entzündung der Arterienwandungen zerfällt nach den verschiedenen Ausgangspunkten des Processes in drei Formen: die Periarteriitis, Mesarteriitis und Endarteriitis.

1) Die Peri- und Mesarteriitis, acute Entzündung der Zellscheide und der Mittelhaut der Arterie, soweit sie gefässhaltig ist, werden hervorgebracht durch Verwundung, Zerrung, Druck, Ligatur, Entzündung benachbarter Theile und den Reiz fremder eingekeilter Körper (s. unten). Die entzündeten Häute zeigen eine beträchtliche Hyperämie und sind mit Exsudat infiltrirt und verdickt, die Mittelhaut wird weich und entfärbt und die Innenhaut glanzlos und rauh. Das Lumen der Arterie wird Anfangs, wahrscheinlich unter Mitwirkung der Contraction der Häute, verengert und die Innenhaut dadurch gerunzelt.

Als Folge tritt zuweilen bleibende Verdickung der Zellscheide ein, der am häufigsten beobachtete Ausgang aber ist Eiterbildung; der Eiter ist diffus in die Häute infiltrirt oder in kleinen Herden gesammelt, die Arterienhäute werden missfarbig, weich, nekrosiren, die Innenhaut löst sich

als graue, mürbe Masse in Fetzen oder als ein Cylinder ab, oder wird vom Eiter durchbrochen. Das Lumen der Arterie wird weiter durch Erschlaffung, Paralyse der Häute.

Die nächste Folge der Verengerung des Lumens, der Rauhheit oder Nekrose der Innenhaut ist Gerinnung des Blutes in dem befallenen Stücke, die sich nach beiden Seiten hin weit fortsetzt.

2) Endarteriitis, chronische Arteriitis, Arteriosclerosis, atheromatöser Process. Auf der Innenseite der Arterienwände sieht man sehr häufig flache, gelbliche oder grauliche Erhabenheiten, in den grösseren Arterien isolirt und zerstreut stehend und dadurch der Innenfläche ein hügeliges Ansehen gebend, in den kleineren Arterien auf grosse Strecken ausgedehnte Lager darstellend. Diese Erhabenheiten sind bei näherer Untersuchung als Verdickungen der Innenhaut der Arterie nachweisbar, bestehen aus feinen Lamellen, die man schichtweise abziehen kann, oder bilden eine homogene Masse; ihre Dicke wechselt zwischen $\frac{1}{8} - 2'''$, ihr Umfang von wenigen Linien bis zu mehreren Zollen. Sie finden sich hauptsächlich im Aortenstamme und sind am meisten an den Theilungsstellen der Arterien entwickelt. Die Mittelhaut ist Anfangs unverändert, die Zellhaut oft verdickt und hyperämisch.

Die Verdickungsschichten entstehen durch hypertrophische Wucherung des Bindegewebes der Innenhaut; es bildet sich in Folge desselben zuerst ein weiches, gallertiges Bindegewebe, welches scheinbar der Innenhaut aufgelagert erscheint und daher früher als Niederschlag von Faserstoff aus dem Blute erklärt wurde. Dieses gallertige Bindegewebe wird allmälig derber und schliesst sich seiner Textur nach der Innenhaut so eng an, dass die Veränderung sich als einfache Verdickung der Innenhaut darstellt. Die Innenhaut erscheint dann meist mit einer Anzahl flacher Knoten übersäet, selten gleichmässig verdickt.

Die verdickten Stellen bleiben nicht lange unverändert:

a) Anfangs glatte, platte Knoten von der Consistenz eines festen Knorpels bildend, werden sie durch Fettmetamorphose allmälig weicher, ihre Oberfläche wird runzelig und rauh, die Ringfaserhaut zeigt Entfärbung durch ausgebreitete Fettmetamorphose ihres Gewebes. Endlich tritt völlige Erweichung ein durch Freiwerden von Fettkügelchen und Zerfall zu molecularer Masse. Ausser dieser Art der Erweichung findet sich selten noch eine andere, beruhend auf der Bildung kleiner mit Blut gefüllter Canäle, so dass im höchsten Grade diese Stelle der Arterie dem cavernösen Gewebe gleicht (Canalisation der Auflagerung, Rokitansky).

b) Sehr häufig tritt nach kürzerem oder längerem Bestehen der atheromatöse Process ein. Er betrifft entweder die sclerosirte Platte gleich in ihrer ganzen Dicke oder tritt häufiger in den tieferen Schichten, an der Grenze zwischen Innenhaut und Mittelhaut auf (wesshalb man gewöhnlich von Ablagerung atheromatöser Masse zwischen die letzteren spricht). Es bildet sich eine breiige, bröckelige, hochgelbe, oft feinkörnige, glänzende Masse, bestehend aus amorpher Substanz, Kalksalzen, Fettkörnchen und Cholestearinkrystallen; diese Masse kann sich allmälig vergrössern und eine Art Cyste in den Wänden darstellen, oft nimmt allmälig die ganze Platte an dem atheromatösen Zerfalle Theil und nachdem die innerste Lamelle auch zerfallen, wird die Masse blosgelegt und vom Blute bespült. In diesem Zustand wird die Veränderung oft als atheromatöses Geschwür oder Geschwür schlechthin aufgeführt. Durch den Blutstrom wird die lockere Masse unterwühlt und es werden wohl auch Partikelchen losgerissen, die dann, mit dem Blutstrome fortgeführt, zu obliterirenden Gerinnseln Veranlassung geben können. Die rauhe Oberfläche des Atheroms giebt Anlass zu Fibringerinnungen: es setzen sich

kleine gefranzte, zottige Gerinnsel an, welche später den venösen Vegetationen an den Klappen gleichen. Durch diese Fibringerinnungen kann auch eine Vernarbung des atheromatösen Geschwürs zu Stande kommen, indem sie die rauhe Fläche bedecken und, mit den Rändern verschmelzend, eine flache, zuweilen schiefergraue oder schwarz pigmentirte Membran bilden.

c) Eine andere Metamorphose dieser Verdickungsschichten ist die sogenannte Verknöcherung, in der Regel eine einfache Verkalkung des neugebildeten Bindegewebes; nur selten wird ein unvollkommenes Knochengewebe gebildet, in welchem die sternförmigen Bindegewebszellen die Stelle der Knochenkörperchen vertreten. Die platten Knoten der grösseren Arterien sind gewöhnlich mit einem dünnen Knochenblättchen bedeckt, während der untere Theil derselben unverändert oder als moleculare mit Fettkügelchen durchsetzte Masse erweicht oder atheromasirt ist; in anderen Fällen beginnt die Verknöcherung in den tieferen Schichten, an der Grenze der Innenhaut und Mittelhaut und schreitet nach innen vor, bis der ganze Knoten in eine Knochenplatte verwandelt ist. Diese harten, rauhen Knochenblättchen werden zuweilen vom Blutstrome an einem Rande losgerissen und ragen dann unter spitzem Winkel in das Lumen der Arterie, geben Anlass zu wandständigen Gerinnseln und Vegetationen, welche zuweilen später verknöchern. Kleinere Arterien, in welchen oft die Verdickungsschichten auf grosse Strecken ausgedehnt sind, erscheinen nach der Ablagerung von Kalksalzen ganz verknöchert und ihre Lumen sehr verengt.

Bei der Verknöcherung und dem atheromatösen Processe geht auch die Mittelhaut weitere Veränderungen ein: zuweilen wird sie durch Fettmetamorphose erweicht oder sie verknöchert; das Letztere ist am häufigsten in den kleine-

ren Arterien, doch findet man auch feste Kalkconcremente in grossen Arterien, welche alle Häute durchsetzen.

Die als Hypertrophie der Innenhaut beschriebene Veränderung findet sich am häufigsten in der Aorta, in dieser vorzugsweise im aufsteigenden Schenkel und dem Bogen, dann in der *A. thoracica* und *abdominalis*, in den übrigen Arterien in absteigender Reihe; in der *A. lienalis, cruralis, iliaca, intern., tibialis, coronar. cord., carot. int.* und *vertebralis; A. uterinae, brachiales* und *subclaviae, spermaticae int., carotis comm., hypogastricae, A. pulmonal.*, sehr selten in den *A. mesenteric., coeliac., hepatic.*

Diese Veränderung kommt vorzugsweise im höheren Alter vor und gehört im Greisenalter zu den gewöhnlichsten Leichenbefunden, seltner ist sie im mittleren Lebensalter und höchst selten im Jünglings- und Kindesalter. Sie findet sich bald in unbedeutendem Grade, bald so ausgedehnt, dass die Innenfläche der Arterien gleichmässig entartet ist, im letzteren Falle wird sie dann zu einer sehr wichtigen, die Function der Arterie sehr hemmenden Krankheit, während sie übrigens sehr häufig erst bei der Section gefunden wird. Von grosser Wichtigkeit sind die weiteren, durch sie bewirkten Veränderungen der Arterie. Diese sind: im Anfang Rigidität der Wände und geringe Erweiterung, später stärkere Erweiterung der grossen Stämme, Verengerung des Lumens der kleinen, Verengerung und Verschliessung der Ostien, Aneurysmabildung, Zerreissung, insbesondere der kleinen Arterien und ihrer Zweige.

Abbildungen: Gluge, Atlas 7. Liefg. Taf. 4. — Meckel, Tab. a. p., T. 14, 16. Lebert I Pl. 70—74. Rokitansky, Ueber einige der wichtigsten Krankheiten der Arterien. Wien 1852.

Erweiterung. Aneurysma.

1) *Aneurysma cirsoideum, Varix arterialis* ist charakterisirt durch ungleichmässige Erweiterung und

Verlängerung einer oder mehrerer benachbarter kleinerer Arterien. Die Arterien sind vielfach gewunden und bilden höckerige, elastische Geschwülste von geringem oder zuweilen sehr bedeutendem Umfang, die Wände der Gefässe sind meist verdickt. Erstreckt sich die Veränderung auch auf die kleinsten Verzweigungen und Anastomosen mehrerer benachbarten Arterien, so entstehen den Telangectasieen ähnliche Geschwülste, welche aus einem kaum entwirrbaren Convolut erweiterter Gefässe bestehen. Das Uebel ist bald angeboren und entwickelt sich dann im reifen Alter zum vollsten Umfang, bald acquirirt nach Contusionen, Erysipelas, chronischer Zellgewebsentzündung; es findet sich meist isolirt an einer Stelle, selten verbreitet über grössere Strecken, am häufigsten wurde es am behaarten Kopf gefunden.

Abbildungen: Froriep, Chir. Kpft. T. 144, 308, 366 (nach Breschet, Bell, Pelletan).

2) Erweiterung einer Arterie oder einer grösseren Anzahl zusammenhängender Arterien durch bleibende mechanische Hindernisse, welche Anhäufung des Blutes bedingen. Die Wände erscheinen verdünnt oder verdickt, die Erweiterung ist gleichmässig. Zuweilen erfolgt Berstung der Wände.

3) Erweiterung von Arterien, welche zu grossen Geschwülsten führen, hierher die oft enorme Erweiterung und Verlängerung der Carotis und Schilddrüsenarterien bei Colloid der Schilddrüse.

4) *Aneurysma vulgare,* Erweiterung durch Texturveränderung der Arterienwände; die letztere besteht in den Veränderungen, welche wir als Endarteriitis kennen gelernt haben. Die Erweiterung ist theils durch die Atonie, theils durch die Entartung der Mittelhaut bedingt, indem die letztere dem Drucke des Blutes nachgiebt und ausgebuchtet wird. Sie ist eine allgemeine, über grössere Abtheilungen einer Arterie verbreitete oder eine circumscripte.

Man unterscheidet danach ein cylinder- oder spindelförmiges Aneurysma von dem circumscripten sackförmigen Aneurysma.

Im ersteren finden sich in den Wänden gleichmässig vertheilt: wulstige Verdickungen der Innenhaut, atheromatöse Geschwüre, Knochenblättchen u. s. w.; die Mittelhaut schlaff, zum Theil fettig entartet, zum Theil atheromasirt, die Zellhaut verdickt.

Im letzteren verhalten sich die Wände je nach den Graden der Erweiterung verschieden: Im Anfang hat man eine seichte Ausbuchtung einer durch Hypertrophie und deren Metamorphosen veränderten Stelle der Arterie vor sich, alle Häute sind noch vorhanden, aber mit den bekannten Veränderungen. Später, wenn durch den Druck des Blutes die schlaffe Mittelhaut immer mehr nachgegeben hat und das Aneurysma zu einem grossen Sacke ausgedehnt ist, sind die Häute nur unvollkommen herzustellen. Die durch fibröses Gewebe verdickte und unkenntlich gewordene Zellhaut bildet die äusserste Lage; die Mittelhaut ist nur noch an der Wurzel des Sackes und in einer geringen Ausdehnung erhalten, zuweilen fehlt sie aber, indem sie am Rande der Oeffnung des Sackes in die Arterie aufhört; die Innenhaut ist, wenn auch verändert, meist vom Rande aus auf eine Strecke in der Wand zu verfolgen, im Fundus desselben aber selten herzustellen.

Die Höhle dieser sackförmigen Aneurysmen enthält meist geschichtete Lagen von geronnenem Faserstoff, welche sich zunächst im Fundus anlegen, von da aus aber zuweilen die halbe oder endlich die ganze Höhle ausfüllen. Die äussersten Faserstoffschichten liegen meist an der verdickten Zellhaut an; da sie jedoch meist fettig entartet oder atheromasirt sind, ist es oft unmöglich, zu entscheiden, ob man veränderte Fibringerinnsel oder Innenhaut oder Mittelhaut vor sich hat. In anderen Fällen findet sich in den

äussersten Schichten Verkalkung. Die innersten Schichten sind meist glatt und von einer festen Lamelle überzogen, welche oft mit der Innenhaut der Umgebung ein Continuum bildet. Die Fibringerinnsel finden sich um so massenhafter, je mehr der Sack des Aneurysmas von der Arterie abgeschnürt ist.

Die Gestalt dieser circumscripten Aneurysmen ist bald die eines Ovales, welches breit auf der Arterie aufsitzt und durch eine weite Oeffnung mit ihr communicirt, bald die einer Kugel, welche durch einen Hals mit der Arterie verbunden ist und eine enge Verbindungsöffnung hat. Zuweilen sitzt auf einem solchen Aneurysma wieder ein zweites kleineres und selbst auf diesem wieder ein drittes.

Die Grösse der Aneurysmen ist sehr wechselnd: sowohl die cylinderförmigen als sackförmigen können den Umfang von 1 — 2 Fuss erreichen. Ihre Wandungen werden durch die comprimirten Nachbargewebe verstärkt, dadurch aber immer mehr unkenntlich.

Sie finden sich am häufigsten in der Aorta und überhaupt da, wo die Hypertrophie der Innenhaut am häufigsten vorkommt. Meist ist nur eins vorhanden, seltener viele und dann meist kleine.

Die in den Bereich eines Aneurysma fallenden, von der Arterie abgehenden Aeste obliteriren sehr oft, entweder durch Verschluss der Ostien mittelst massenhafter Auflagerung oder durch die Fibringerinnsel. In dem dann stagnirenden Blute derselben bilden sich obliterirende Gerinnsel.

Die Aneurysmen entstehen meist langsam, vergrössern sich allmälig und bleiben oft lange Zeit unverändert. Kleine abgesackte Aneurysmen werden zuweilen durch Fibringerinnsel völlig geschlossen und so geheilt, in anderen Fällen bewirken sie durch ihren Druck Obliteration der Arterie, oder es setzen sich an die Fibringerinnsel im Aneurysma

neue an, welche allmälig die ganze Arterie füllen, worauf diese obliterirt. Aneurysmen kleiner Arterien werden nach vorhergegangener Obliteration ihrer Arterie zuweilen brandig abgestossen und so völlig geheilt.

Zuweilen erfolgt Berstung der Aneurysmen, und zwar entweder an einer sehr verdünnten Stelle, oder nach vorhergegangenem Zerfall der Wände durch Atherom oder Vereiterung ihrer Umgebung; die Oeffnung stellt bald eine einfache Spalte, bald ein grösseres Loch mit weichen, zottigen Rändern dar. Durch die Oeffnung ergiesst sich das Blut der Arterie, der Tod erfolgt dann entweder durch den Blutverlust, oder häufiger durch den nachtheiligen Einfluss des ergossenen Blutes auf gewisse Theile, z. B. bei Ruptur in den Herzbeutel, Luftröhre, Wirbelkanal u. s. w.

Die nachtheiligen Folgen der Aneurysmen sind verschieden je nach ihrer Lage und Grösse; die am häufigsten vorkommenden Aneurysmen der Aorta tödten fast immer entweder durch Behinderung der Herzthätigkeit, durch Druck auf die Gefässe und Lungen, oder durch Berstung. Alle können durch Druck auf ihre Umgebung schädlich wirken.

Die an der convexen Krümmung des aufsteigenden Astes und Bogens der Aorta vorkommenden Aneurysmen erreichen meist eine beträchtliche Grösse, legen sich an die rechte Seite des Brustbeines, die oberen Rippenknorpel und das Sternoclaviculargelenk dieser Seite, drängen diese Theile vor, zerstören sie zuweilen durch allmälige Atrophie und kommen unter den Hautdecken zum Vorschein.

Die an der concaven Seite der aufsteigenden Aorta entspringenden Aneurysmen wenden sich gegen die Lungenarterie und den Hohlvenensack, die von derselben Seite des Arcus entspringenden stossen auf Trachea und Bronchien. Zuweilen erfolgt Ruptur der Aneurysmen des Arcus in den Herzbeutel, eine der Herzabtheilungen, in die Luftröhre oder Bronchien.

Aus der *Aorta thoracica* entspringen die Aneurysmen meist hinten oder seitlich, legen sich an die Wirbelsäule und Rippenwand an, zerstören zuweilen die Wirbelknochen und kommen mit dem Rückenmark in Berührung, oder kommen durch die Rippen unter den Hautdecken des Rükkens zum Vorschein. Oft comprimiren sie einen Theil der Lunge und öffnen sich zuweilen in die Brusthöhle, einen Bronchus, die Speiseröhre.

Die Aneurysmen der *Aorta abdominalis* sitzen meist vorn und seitlich auf und öffnen sich zuweilen in den Peritonealsack.

Abbild.: Cruveilhier Livr. 3 Pl. 4. Livr. 17 Pl. 4. Livr. 28 Pl. 3. Livr. 40 Pl. 3. Albers II. T. 36, III. T. 20, 21. Meckel, T. a. p. T. 12—16. Froriep, Chir. Kpft. T. 41, 53, 149, 224, 365, 389, 448. Carswell Fasc. 9 Pl. 4. Lebert I. Pl. 71—74. Rokitansky a. a. O.

5) Ausser den aufgeführten Arten von Aneurysma der Arterien kommt noch eine vor, welche durch Schlag, Stoss u. s. w. auf das Gefäss oder Verwundung desselben bedingt ist, *Aneurysma traumaticum*.

a) Der Schlag bewirkt keine Zerreissung, sondern eine Erschlaffung, Paralysirung der Faserhäute, worauf sich an der getroffenen Stelle allmälig eine Ausbuchtung bildet, die sich später zu einem aneurysmatischen Sacke vergrössert, welcher vorzugsweise aus der Innenhaut und Zellhaut besteht, da die Mittelhaut, von der Wirkung des Schlages am meisten getroffen, aus einander weicht und schwindet.

b) Der Schlag bewirkt eine Zerreissung der Innen- und Mittelhaut, das Blut strömt durch den Riss ein und wühlt die Zellhaut auf eine kleinere oder grössere Strecke los, dehnt sie aus und, nachdem dieser Zustand eine kurze Zeit bestanden, erfolgt Zerreissung der Zellhaut und Bluterguss nach Aussen.

c) Durch einen Schlag oder eine Verwundung wird die

Continuität aller Häute aufgehoben, es erfolgt ein Bluterguss aus dem Gefässe, der, wenn er nicht tödtlich wird, unter besonderen Bedingungen Veränderungen hervorbringt, die man ebenfalls Aneurysmen genannt hat:

α) *An. spurium*, das Blut strömt in das benachbarte Zellgewebe, wühlt sich eine Höhle und umgiebt so als rundliche oder ovale Geschwulst das Gefäss (*An. spurium diffusum*). Das Extravasat kann alle möglichen Metamorphosen der Extravasate überhaupt eingehen; Heilung erfolgt, wenn die Arterie obliterirt, ungünstiger Ausgang, wenn das Extravasat verjaucht, eine Entzündung des Zellgewebes mit Eiter- und Jauchebildung hervorruft und neue Blutungen aus dem Gefässrisse erfolgen. Zuweilen wird das Extravasat eingekapselt und seine Höhle bleibt durch den Riss mit der Arterie in Communication, es entsteht so ein *An. spurium circumscriptum*, welches von einem wirklichen Aneurysma schwer zu unterscheiden ist. Gestalt, Grösse und weitere Veränderungen sind dieselben, wie beim sackförmigen Aneurysma.

β) *An. varicosum*, ist wesentlich charakterisirt durch die Communication der Arterie mit einer nebenliegenden Vene, welche gleichzeitig durch einen heftigen Schlag oder häufiger durch einen Stich oder Hieb geöffnet wird. Zuweilen geschieht die Communnication auch spontan, durch Oeffnung eines Arterienaneurysmas in eine Vene, z. B. zwischen *Aorta abdominalis* und *Vena cava inf.*, *Aorta adsc.* und *Vena cava sup.*, *Art.* und *Ven. poplitaea*. Tritt nach der Verwundung sogleich Verklebung durch gegenseitige Verwachsung der Wunden beider Gefässe ein, ist also dann die Communication eine unmittelbare, so entsteht ein sogenannter *Varix aneurysmaticus*, am häufigsten als Folge des Aderlasses; liegen die beiden Gefässe nicht neben einander, so ergiesst sich zunächst das Blut in das umgebende Zellgewebe, unter günstigen Umständen entsteht ein

An. spurium circumscriptum, dessen Höhle eine mittelbare Communication der Gefässe vermittelt; diesen Zustand nennt man vorzugsweise *An. varicosum.*

Die Oeffnungen und die Höhle des Sackes werden bald glatt durch aufgelagerte Fibrinschichten, welche eine Art von Innenhaut bilden. Durch die Oeffnungen findet ein Ueberströmen von Arterienblut in die Vene statt, wodurch zunächst der Lauf des Venenblutes gehemmt, Stockung desselben und Erweiterung der Vene unterhalb der Oeffnung eintritt, später Erweiterung und Verlängerung der Venen mit Verdickung ihrer Wände. Die Arterie erweitert sich gewöhnlich oberhalb der Oeffnung und wird unterhalb derselben enger.

Abbildungen: Froriep, Chir. Kpft. T. 263. Rokitansky a. a. O. Taf. 23.

6) *Aneurysma dissecans* entsteht so, dass die atheromatös entartete Innen- und Mittelhaut bersten und das Blut die Zellhaut auf eine kleine oder grosse Strecke loswühlt; der hierdurch gebildete aneurysmatische Sack besteht aber in der Regel nicht lange, indem die Zellhaut dem Andrange des Blutes nicht widerstehen kann und bald auch berstet.

Abbildungen: Lebert I. Pl. 75, 94. Rokitansky a. a. O. Taf. 16—21.

Zerreissung. Wunden.

Ausser den im letzten Abschnitte abgehandelten Zerreissungen von Arterien, welche über verengerten Stellen übermässig erweitert sind, von sackförmigen oder traumatischen Aneurysmen, finden sich ferner Zerrreissungen bedingt:

1) durch zarte Construction der gesammten Arterienwand mit meist gleichzeitiger Enge des Gefässes (Rokitansky);

2) durch Texturveränderungen der Häute. Dieselben sind:

a) Zerstörung der Innen- und Mittelhaut durch atheromatösen Zerfall desselben; der Blutstrom zerreisst den etwaigen Rest der Mittelhaut und wühlt die Zellhaut von der Mittelhaut auf grosse Strecken los, das Blut sammelt sich kurze Zeit in diesem Sacke (*Aneurysma dissecans*), bald erfolgt Zerreissung auch der Zellhaut und Erguss des Blutes nach Aussen. Dergleichen Aneurysmen hat man auch an sehr kleinen Arterien beobachtet, bei welchen dann das unter der Zellhaut angehäufte Blut zu Pigmentbildung diente.

b) Geringere Grade der Hypertrophie der Innenhaut mit ihren Folgen: Fettentartung, Mürbheit der Mittelhaut, Erweiterung des Gefässes, Verdickung der Zellscheide. Es reissen die Innen- und Mittelhaut ein, die Zellscheide wird aufgebläht und zerreisst erst später.

Fälle von spontanen Zerreissungen dieser Art sind meist bei alten Personen beobachtet worden, kommen meist am Anfang der Aorta vor und sind rasch tödtlich.

Hierher gehört auch die Zerreissung kleiner Arterien, wie z. B. der atheromasirten Hirnarterien bei *Haemorrhagia cerebri*.

2) Entzündung, Vereiterung, Brand der Wände von Arterien, welche mit Geschwüren, Eiterherden u. s. w. in Berührung kommen.

Wunden der Arterien, welche nur einen Theil der Wand öffnen, heilen schwer, sind oft durch Verblutung tödtlich, zuweilen erfolgt Verklebung der Wand durch Fibringerinnsel und Exsudate. Völlige Durchschneidung einer Arterie grossen Kalibers ist immer tödtlich und unheilbar, die einer Arterie kleinen Kalibers kann heilen, sobald die Wunde durch Contraction der Arterie oder Fibringerinnsel inner- und ausserhalb der Oeffnung verschlossen

wird; die Heilung ist durch Obliteration des Gefässes bedingt.

Verengerung. Obliteration.

Angeborene Enge des Aortensystems, besonders merklich am Stamme der Aorta, der zuweilen um ein Dritttheil oder die Hälfte enger ist; die Wände sind normal oder verdünnt. Sie kommt hauptsächlich beim weiblichen Geschlecht vor und ist oft mit mangelhafter Ernährung und Geschlechtsentwickelung combinirt, kommt aber auch bei übrigens vollkommen gut ausgebildeten Individuen vor. Die Folgen sind: Stockung des Abflusses des Blutes aus dem linken Ventrikel, Hypertrophie desselben u. s. w.

Höhere Grade von angeborener Enge, welche nahe an völlige Obliteration grenzen, kommen an der Aorta und Lungenarterie als Ursachen der sogenannten Cyanose vor.

Zu den seltenen Verengerungen gehört die Verengerung und Obliteration der Aorta an der Stelle der Mündung des ***Ductus Botalli*** auf eine kleinere oder grössere Strecke. Die Verengerung des Lumen durchläuft alle Grade bis zu dem herab, in welchem kaum noch eine Rabenfeder durchgeführt werden kann und bis zur völligen Verschliessung.

Die Anomalie beruht entweder auf einer angeborenen Enge dieser Stelle oder auf Obliteration durch Fibringerinnsel, welche sich abnormer Weise im ***Duct. Botalli*** bilden, in die Aorta prominiren und narbenartige Einziehung derselben oder völlige Obliteration bewirken. Gleichzeitig mit der Verengerung und Obliteration entwickelt sich ein Collateralkreislauf durch Erweiterung der ***Mammariae internae***, ***A. intercostales*** und ***epigastricae***. Die Aorta oberhalb der Verengerung und das Herz sind bedeutend erweitert. Zu-

weilen erfolgt der Tod durch Berstung der Aorta oder des Herzens.

Abbildungen: Cruveilhier Livr. 40 Pl. 3. Otto, Seltn. Beob. II. T. 1 Fig. 3. Tiedemann, Ueber die Verengerung und Verschl. der Art. 1843. Lebert I Pl. 76. Rokitansky a. a. O. Taf. 14, 15.

Verengerung der Arterien ist ferner bedingt durch Hypertrophie der Innenhaut im Verlauf der Arterien und an den Ostien. Dieser Vorgang ist oft zu beobachten an Arterien, welche von Aneurysmen entspringen, und an der *A. tibialis*.

Obliteration einer Arterie kommt entweder nach vorhergehender Bildung eines Fibringerinnsels zu Stande oder durch unmittelbares Aneinanderlegen und Verwachsen der Innenfläche einer Arterie. Der Vorgang der Obliteration durch Fibringerinnsel beruht zuweilen auf Bildung von Bindegewebe in dem Gerinnsel, Thrombus, und Verschmelzung der Arterienwände mit demselben, worauf die frühere Arterie einen fibrösen Strang darstellt. In der Regel aber schwindet der Thrombus allmälig durch Fettmetamorphose und feinkörnigen Zerfall, so dass die Innenflächen der Arterie endlich mit einander in Berührung kommen und verwachsen; der letztere Vorgang ist so, dass die Innenhaut beträchtlich an Dicke zunimmt, auf diese Weise das Lumen allmälig angefüllt wird, bis endlich die Flächen sich berühren und verwachsen.

Die Folgen der Obliteration sind verschieden je nach der Grösse und Bedeutung der Arterie, ihre Nachtheile werden oft durch einen anastomotischen Collateralkreislauf gemildert oder verhütet; derselbe kommt durch allmälige Erweiterung und Verlängerung der kleineren ober- und unterhalb der obliterirenden Stelle von der Arterie abgehenden und anastomosirenden Aeste zu Stande.

Gerinnung.

Thrombose. Embolie.

Die Bildung von Fibringerinnseln in den Arterien kommt in verschiedenen Formen und unter verschiedenen Bedingungen ziemlich häufig vor und stellt eine der wichtigsten Veränderungen derselben dar.

Der Form nach kann man unterscheiden: 1) wandständige Gerinnsel, welche nur an einer Stelle der Arterienwand anhängen und von da aus in das Lumen prominiren; 2) obturirende Gerinnsel, welche als cylindrische Massen das Lumen der Arterie vollständig ausfüllen; diese kann man je nach der Ausdehnung der Gerinnung in partiell und allgemein obturirende trennen. Man kann ferner unterscheiden: primäre Gerinnsel, welche an der Stelle, wo sie gefunden werden, entstanden sind; fortgesetzte Gerinnsel, welche durch Fortsetzung eines primären Gerinnsels in eine andere Arterie gebildet werden; Emboli, Gerinnsel, welche an einer von dem Fundorte entfernten Stelle entstanden und nach dem letzteren durch den Blutstrom transportirt worden sind.

Die Bedingungen der Gerinnselbildung sind: Verengerung und Rauhheit der Innenwand der Arterie, Behinderung des capillaren Kreislaufs, Eindickung des Blutes.

Die Thrombose bewirkt Verengerung oder Obliteration der Arterie; der Thrombus kann als fremder Körper auch Reizung der Wand und Entzündung bewirken; nicht selten zerfällt der Thrombus und wird resorbirt, worauf aber das Lumen der Arterie nicht wieder frei wird, sondern obliterirt (s. o.).

Emboli bilden sich theils in den Venen und gelangen von da in das rechte Herz und die Lungenarterie, theils in den Lungenvenen, dem linken Herzen und gelangen von da in die Aorta und die Körperarterien. Sie sind bald

gross und verstopfen dann die grösseren Stämme, bald klein und verstopfen dann die kleinen Arterien oder die Capillaren. Sie haben Stockung der Circulation, Oedem, Brand, Infarctbildung oder Entzündung der betroffenen Theile zur Folge.

Pathologische Neubildungen.

Neugebildetes Bindegewebe findet sich als fibröse Verdickung der Innenhaut und Zellscheide nach Hypertrophie und Entzündung.

Neubildung von Fett findet sich als Fettmetamorphose der Verdickungsschichten bei Hypertrophie der Innenhaut, setzt sich zuweilen von hier auch auf die Mittelhaut fort. In manchen Fällen findet sich die Fettmetamorphose in den Arterienwänden auch ohne vorhergegangene Verdickung der Innenhaut, zeigt sich in der Innenhaut in Form zerstreuter, gelbweisser, nicht erhabener Flecken, in der Mittelhaut als diffuse Entartung und kommt vorzugsweise im hohen Alter vor.

Verkalkung findet sich in den Verdickungsschichten der Arterien, in Fibringerinnseln, in den Gefässwänden ohne vorhergegangene Auflagerung; im letzteren Falle ist meist nur die Mittelhaut verkreidet, die Veränderung findet sich vorzugsweise in kleineren Arterien und kommt besonders im höheren Alter vor.

Fettig entartete und verkalkte kleine Arterien können bei abnormer Steigerung des Blutdruckes bersten und so Veranlassung zu bedeutenden Hämorrhagieen geben.

Krebs ergreift die Arterien fast nie; sie erhalten sich sehr lange mitten in einer Krebsmasse, wenn schon alle übrigen Gewebe eines Organes im Krebse untergegangen sind, doch dringt zuweilen die Krebsmasse von aussen nach Zerstörung der Wände ein und wuchert im Lumen weiter. In der Lungenarterie hat man in einigen Fällen Krebs-

bildung unter Verhältnissen gefunden, welche vermuthen lassen, dass der Krebs von einer Vene aus in dieselbe mit dem Blutstrome transportirt wurde und in ihr weiter wucherte.

4. Venen.

Entzündung.

Die Anatomie der Entzündung der Venenwände ist ganz analog der der Arterien. Man kann auch hier Periphlebitis, Mesophlebitis und Endophlebitis unterscheiden; die letztere kommt nur äusserst selten vor und zeigt dann ganz analoge Veränderungen wie die Endarteriitis; die ersteren sind häufiger und verhalten sich in folgender Weise: Die gefässreiche Zellhaut und meist das umgebende Zellgewebe sind Anfangs injicirt, hochroth, mit zahlreichen ramificirten und dendritischen, strotzend gefüllten Gefässchen; die Mittelhaut zeigt nur in ihren äusseren Lagen Spuren von Injection. Das Exsudat ist in die Zellhaut und Mittelhaut infiltrirt, welche dadurch verdickt werden. Die Innenhaut ist Anfangs intact, später etwas gerunzelt, hie und da durch Exsudat vorgetrieben und rauh; auf ihrer freien Fläche ist ein Exsudat nicht nachgewiesen. Das Lumen des Gefässes ist frei oder durch Coagulum verstopft, und zwar ist dieses in der Mehrzahl der Fälle das Primäre, die Entzündung Bedingende, in der Minderzahl Folge der durch die Erhebung der Innenhaut, die Verengerung des Gefässes verursachten Verlangsamung des Kreislaufes.

Das Exsudat wird oft resorbirt und die Phlebitis heilt; zuweilen werden die Zellhaut und das umgebende Zellgewebe verdickt, fest, speckig, blauroth durch erweiterte kleine Venen. Häufig bildet sich Eiter; derselbe ist diffus in die Zellhaut infiltrirt, durchbricht die weiche und brü-

chige Mittelhaut und kommt meist in Form kleiner Herde unter die Innenhaut zu liegen, welche er hügelig emporhebt; zuweilen nekrosirt die Innenhaut und wird in Form eines grauen, morschen Cylinders losgestossen; zuweilen durchbricht der Eiter die Innenhant. Das Coagulum geht weitere Veränderungen ein.

Phlebitis kann entstehen: durch Verwundung, Quetschung der Vene, durch Entzündung der umgebenden Gewebe, durch Gerinnungen in den Venen.

Die Folgen der Phlebitis an und für sich sind meist unbedeutend, von Bedeutung sind der Durchbruch des Eiters in die Vene und die Metamorphose der Gerinnungen. Da die letzteren aber meist das primäre Leiden darstellen und auch ohne Phlebitis ihre Bedeutung haben, wollen wir sie zunächst betrachten.

Gerinnungen.

Blutgerinnsel kommen in den Venen sehr häufig vor; sie sind bedingt:

a) durch Verlangsamung des ganzen Kreislaufs bei grosser Schwäche der Herzthätigkeit.

b) durch locale Behinderung des Blutlaufs durch Druck auf die Venen oder eine ungünstige Lage (z. B. bei Operirten, welche lange unverändert in einer Lage verharren müssen). Diese Gerinnungen sind am häufigsten in den vom Herzen entfernten Venen der unteren Extremitäten.

c) durch mangelnden Impuls von der Arterie aus, bei Verstopfung derselben durch Gerinnsel oder Unwegsamkeit der Capillaren (z. B. bei ausgebreiteten Entzündungen).

d) durch Verengerung des Lumens des Gefässes durch Eiterherde in deren Wänden; durch Verwundung der Vene. Die letztere kann gleichzeitig Phlebitis und Gerinnung oder bloss eine von beiden bedingen, die sich dann später wieder

gegenseitig bedingen können, so dass jeder Fall seine besondere Beurtheilung verlangt.

e) durch Fortsetzung der Gerinnung aus einer Vene in die andere einmündende.

f) durch einen Embolus, d. h. ein losgerissenes und weiter transportirtes Stück eines Thrombus.

g) durch abnorme Vermehrung der farblosen Blutzellen, welche sich zusammenballen und so die Grundlage zu Niederschlägen des in diesen Fällen meist ebenfalls vermehrten Fibrins geben.

h) durch Eindickung des Blutes bei starken Verlusten an Serum, z. B. bei ***Cholera asiatica*** und ***Cholera infantum***.

Die Gerinnungen, mögen sie nun primäre oder secundäre (von Phlebitis abhängige) sein, zeigen Anfangs die Eigenschaften eines gewöhnlichen frischen Blutgerinnsels, in welchem Cruor und Fibrin nicht geschieden sind, sondern eine homogene Masse bilden; später werden sie derber und heller; sie füllen das Gefäss vollständig aus oder hängen nur hie und da an den Wänden; zuweilen geht noch eine Portion Blut neben ihnen durch, in einem spiralig um den Pfropf laufenden Canale. Die Gerinnung in einer Vene geht meist bis zum nächsten nach dem Herzen zu einmündenden Aste; in diesen ragt dann meist das runde oder konische Ende des Gerinnsels, zuweilen wird durch dieses prominirende Ende das Ostium der einmündenden Vene verstopft und es entsteht auch in ihr ein Thrombus; indem sich ferner die Gerinnung des Blutes über jenes Ende fortsetzt, gelangt sie bis zu einer zweiten Einmündungsstelle und so kann die Gerinnung allmälig von den peripherischen Venenstämmen bis in die grossen Hohlvenen und den rechten Vorhof fortschreiten. Diese Verhältnisse sind für verschiedene Venen verschieden und müssen für jede besonders erforscht werden.

Die Folgen der Gerinnungen hängen von ihren Metamorphosen ab:

a) Kleine Gerinnsel verschwinden zuweilen und das Lumen wird wieder frei; dieser Vorgang ist bedingt durch Erweichung des Gerinnsels, Zerfall der Blutzellen und des geronnenen Faserstoffes zu einer molecularen Masse, welche mit dem Blutstrome fortgeführt wird und in diesem verschwindet.

b) Zuweilen tritt wohl der eben beschriebene Schwund des Thrombus ein, aber das Lumen wird nicht wieder frei, die Vene zieht sich zusammen und ihre Innenwand verwächst, es erfolgt also Obliteration der Vene. Letztere geht zuweilen auch so vor sich, dass der Thrombus zu einer harten, trockenen, lederartigen Masse wird, um welche sich die Venenwände fest anlegen und endlich mit ihr verschmelzen. Nach manchen Autoren soll der Faserstoff des Thrombus zu Bindegewebe und Gefässen organisiren und hierdurch die Verwachsung der Venenwände bedingt werden. (***Phlebitis adhaesiva*** der älteren Autoren.)

c) Erweichung, Verjauchung. Die Erweichung wird begünstigt durch einen hohen Feuchtigkeitsgrad des Gerinnsels, findet sich daher auch am häufigsten in solchen, welche noch vom Blute bespült werden. Die Erweichung besteht in Zerfall und Auflösung der rohen Blutkörperchen, Zerfall der weissen Blutkörper durch Fettmetamorphose oder Atrophie, Zerfall des Faserstoffs zu einer breiigen, molecularen Masse. Das Anfangs blaurothe Gerinnsel wird an einzelnen Stellen heller, weissröthlich, weissgraulich, später verschwinden alle rothen Stellen, das Gerinnsel wird heller und weicher; an einzelnen Stellen wird die Consistenz rahmartig. Die rahmige Flüssigkeit bildet sich meist in der Mitte des Gerinnsels; allmälig kann das Ganze so zerfallen. Verjauchung tritt ein durch Contact mit der Luft oder Jauche, z. B. nach Verwundungen, nach Entbindungen

(*Phlebitis suppurativa* oder *septica* der älteren Autoren). Oft hält man die beschriebene rahmige Flüssigkeit für wirklichen Eiter; derselbe kommt aber nur dann in der Vene vor, wenn er aus den Venenwänden in dieselbe durchbricht, aus dem Thrombus selbst bildet sich nie Eiter.

Die weiteren Folgen der Metamorphose der Gerinnsel sind verschieden. 1) Bleibt das Gerinnsel, unverändert oder zerfallen, längere Zeit in der Vene, so entsteht Stockung des venösen Blutlaufs unterhalb desselben und in dem betreffenden Körpertheile hydropische Infiltration, beträchtliche Schwellung, Entzündung, Blutüberfüllung, Hämorrhagie und im äussersten Falle selbst Brand. Die Wände der Venen bleiben bei allen Metamorphosen unverändert oder es entsteht acute Entzündung mit Eiterbildung u. s. w., oder es tritt meist eine beträchtliche fibröse Verdickung der Venenwand ein.

2) Ausser diesen Veränderungen treten zuweilen solche auf, die man gewöhnlich von einer Eiter- oder Jaucheinfection des Blutes, Pyämie, putride Infection, ableitet.

Diese Veränderungen sind verschiedener Natur: 1) Sie sind bedingt durch Aufnahme kleiner Partikelchen der breiigen Masse zerfallener Thromben und Einkeilung derselben in den Capillaren eines Organes; diese Einkeilung hat eine doppelte Wirkung: a) sie bewirkt eine Anstauung des Blutes in den Capillaren, welche, den höchsten Grad erreichend, zu Hämorrhagie führt, und führt so die unter dem Namen hämorrhagischer oder metastatischer Infarct benannte Veränderung herbei; solche Infarcte sind scharf umschrieben, dunkelroth, derb, entfärben sich später von der Mitte aus, werden blass, gelb und können durch körnigen Zerfall und Fettmetamorphose schwinden und veröden; öfters entsteht in ihrer Mitte aber Vereiterung und Verjauchung und der Infarct verwandelt sich allmälig in

einen Eiterherd. b) Der eingekeilte Körper wirkt sofort reizend auf die Umgebung und führt eine acute umschriebene Entzündung mit starker Hyperämie, Exsudation und Eiterbildung herbei.

2) Sie sind bedingt durch Aufnahme eines aus Zersetzung animalischer Stoffe hervorgegangenen Giftes in das Blut. Dieser giftartige Körper wird entweder local in einem zerfallenden Thrombus gebildet oder von aussen als Miasma aufgenommen. Dasselbe übt seine schädliche Einwirkung theils auf das Blut aus, dessen normale Bildung gestört wird, theils direct auf das Nervensystem, dessen Thätigkeit in ähnlicher Weise wie nach Aufmahme anderer derartiger Gifte und Miasmen in das Blut (wie bei Typhus, Puerperalfieber) gestört wird. In einzelnen Fällen ist die Einwirkung dieses Stoffes auf Blut und Nervensystem so bedeutend, dass der Tod erfolgt, bevor irgend welche locale metastatische Veränderungen eingetreten sind und dunkles, flüssiges Blut und stark angeschwollene, blutreiche, weiche Milz der einzige Leichenbefund sind. In anderen Fällen entstehen nach dieser Infection locale Exsudationen und Eiterbildungen in den verschiedensten Organen, meist ohne alle Hyperämie und sonstige Zeichen localer Reizung. Im Blute selbst zeigt sich meist bedeutende Zunahme der weissen Blutzellen.

3) Eine Folge der Gerinnungen ist endlich die, dass grössere Stücke von den Gerinnseln losgerissen, mit dem Blutstrome fortgeführt und in den Lungenarterien eingekeilt werden, worauf Infarct-, Eiter- und Jauchebildung in der Lunge eintritt.

Die häufigsten Arten der sogenannten Phlebitis sind:

1) Primäre Gerinnungen in den Venen der unteren Extremitäten, besonders häufig bei alten, kachektischen Leuten, bei Schwangeren, bei welchen der Druck des Uterus und der Faserstoffreichthum des Blutes die Ge-

rinnung begünstigen mag. Sie haben bald Phlebitis, bald Obliteration der Vene, Oedem, Brand, chronische Hypertrophie (Elephantiasis) der unteren Extremitäten zur Folge, bald gehen sie spurlos vorüber.

2) Thrombosis und ***Phlebitis uterina puerperarum.*** Nur in den wenigsten Fällen findet eine primäre Phlebitis, fortgepflanzt von der Entzündung der Placentarstelle des Uterus auf die Zellhaut, statt, meist ist Gerinnung das Primäre, die Venenhäute bleiben normal oder entzünden sich nachträglich. Die Gerinnung setzt sich zuweilen auf die ***V. hypogastricae, iliacae*** und nach oben zur ***V. cava inferior,*** nach unten zur ***V. cruralis*** fort (s. ***Phlegmasia alba dolens***). Zuweilen findet primär eine directe Aufnahme von Eiter in die klaffenden Uterinvenen statt.

Thrombosis und Phlebitis nach Verwundungen: a) Das Instrument ist rein, es entsteht Entzündung des umgebenden Zellgewebes und der Zellhaut, meist secundäre Coagulation in der verletzten Vene mit allen möglichen Metamorphosen. b) Das Instrument ist der Träger putrider Stoffe, meist tritt zunächst Entzündung und Verjauchung der Umgebung der Vene ein, welche sich erst später auf die Vene fortpflanzt, oder blos Coagulation durch Verengerung des Lumens oder nachträgliche Jauchebildung in der Vene und Pyämie hervorruft.

4) Gerinnungen in den ***Sinus Durae matris*** kommen spontan, metastatisch und bewirkt durch Entzündung der ***Dura mater,*** Caries der Schädelknochen vor, insbesondere nach Verwundungen des Schädels. Sie bewirken bald Anstauung des Blutes in den Venen und Hämorrhagie, bald allgemeine pyämische Veränderungen.

5) Entzündung und Gerinnung der Pfortader; in der Mehrzahl der Fälle ist die Gerinnung primär und die Entzündung secundär; die Ausgänge sind bald Entzündung mit Eiterbildung im Leberparenchym, bald Oblitera-

tion; die letztere, auf mehrere Aeste ausgedehnt, bewirkt Atrophie und Schrumpfung des von den Aesten versorgten Leberparenchyms und narbenartige Einziehungen der Leber-substanz.

Abbildungen: Cruveilhier Livr. 4 Pl. 6. Livr. 8 Pl. 4. Livr. 27 Pl. 4. Livr. 30 Pl. 1 Fig. 4. Livr. 36 Pl. 1. 5. Livr. 11 Pl. 1—3. Livr. 27 Pl. 4. Livr. 35 Pl. 5. Carswell Fasc. 8 Pl. 3. Hope Fig. 203, 204, 240. Lebert I. Pl. 76, 77.

Erweiterung. Phlebectasis.

Erweiterung einzelner Venen und ihrer Verzweigungen ist sehr häufig; eine Erweiterung aller Venen des Körpers als Folge eines Ueberwiegens des venösen Systems, krankhafte Venosität, ist anatomisch nicht erwiesen.

Die Erweiterung ist entweder gleichmässig oder sie ist an einzelnen Stellen vorwiegend als einseitige Ausbuchtung der Wand, welche sich an verschiedenen Stellen der Vene wiederholt. Die erweiterte Vene ist meist gleichzeitig verlängert, erscheint abnorm geschlängelt und hie und da mit dergleichen Ausbuchtungen, die sich äusserlich als Knoten darstellen, besetzt; man nennt sie in diesem Zustande varicös, die Knoten: Varices.

Die Wände der gleichmässig erweiterten oder varicösen Vene sind selten normal, meist verdickt durch Hypertrophie der Zellhaut und Innenhaut. Die Windungen der kleineren Venen sind zuweilen so entwickelt, dass sie förmliche Knäuel bilden, die Wände der an einander gepressten Venen mit einander verwachsen und das Lumen der Vene einen vielfach ausgebuchteten, durch halbseitige Scheidewände in Zellen geschiedenen Kanal darstellt. Zuweilen findet in diesem Convolut von unter einander verwachsenen varicösen Venen auch Schwund der Wände einzelner Windungen statt, so dass der Kanal der Venen nicht mehr verfolgt werden kann und das Ganze ein dem cavernösen Gewebe ähnliches Gebilde darstellt (s. Teleangiectasie). Die Windungen der grös-

seren Venen sind nur selten in so hohem Grade entwickelt.

Der Varix ist Anfangs eine einseitige, flache Ausbuchtung aller Venenhäute, bildet allmälig einen grösseren, rundlichen Sack, der auf der Vene platt oder gestielt aufsitzt; in diesem Zustande lassen sich nicht immer alle Häute an ihm darstellen, die mittlere scheint meist zu schwinden und die verdickte Zellhaut mit der Innenhaut die Wand vorzugsweise zu bilden. Selten legen sich in sackförmigen Varicen Fibringerinnsel, ähnlich wie in den Aneurysmen der Arterien, an, doch werden sie zuweilen von ihnen gänzlich ausgefüllt und schrumpfen ein. Nicht selten bersten Varicen, welche unter der Haut oder unter Schleimhäuten liegen, nach vorhergegangener Atrophie und Schwund der letzteren. Die Bedingungen der Bildung eines Varix sind nicht ganz klar, wahrscheinlich findet bei den einmal gegebenen Bedingungen der Erweiterung überhaupt die einseitige Ausbuchtung da statt, wo die Venenwand am wenigsten durch die umgebenden Organe gestützt ist.

Die Venenklappen nehmen an der Erweiterung der Vene Theil, werden Anfangs breiter, später immer dünner, reissen ein oder schwinden.

In varicösen Venen bilden sich sehr oft Gerinnsel, welche die ganze Vene obliteriren oder einseitige, wandständige sind; sie schwinden zuweilen wieder oder bewirken bleibende Obliterationen, oder erweichen und zerfallen zu Eiter. Nicht selten gesellt sich hierzu eine Entzündung der Zellscheide und des umgebenden Zellgewebes; findet dann eine Berstung der Vene nach Aussen statt, so wird das eiterige Gerinnsel zu einem jauchigen und es tritt zuweilen putride Infection des Blutes ein (Haut- und Mastdarmvenen).

Die wandständigen Gerinnsel geben zuweilen die Basis zur Bildung von sogenannten Venensteinen, Phlebo-

lithen ab. Um ein kleines, meist an der Wand einer Ausbuchtung lagerndes Gerinnsel legen sich allmälig mehrere Schichten geronnenen Faserstoffes an; dann treten, Anfangs in der Mitte, später in allen Theilen dieser Schichten, Kalksalze auf, die Masse wird hart und heisst nun Venenstein. Derselbe zeigt auf der Schnittfläche concentrische Faserstofflagen, zwischen welchen öfters Reste des Cruors als braune oder gelbe Bröckelchen liegen, die Mitte ist gewöhnlich fest, knochenartig, die äusseren Lagen sind weicher. Der Phlebolith ist rund, oval, cylindrisch, obliterirt das Lumen der Vene, umgeben von secundären Gerinnseln; oder liegt an der Innenhaut der Vene an, mit dieser durch Fibringerinnsel oder Schichten, welche den Verdikkungsschichten der Innenhaut der Arterien gleich sind, verbunden; oder liegt in einem Varix; oder endlich innerhalb oder selbst ausserhalb der Venenwände, sobald dieselben durch seinen Druck atrophirt und geschwunden sind. Am häufigsten sind die Phlebolithen in den Phlebectasieen der Beckenorgane.

Abbildungen: Carswell Fasc. 11 Pl. 3.

Die Ursachen der Phlebectasieen sind oft mechanische Behinderung des Rückflusses des Venenblutes, zuweilen sind sie völlig unklar. Bei der am häufigsten vorkommenden Varicosität der Hautvenen der unteren Extremitäten ist die mechanische Ursache meist nachweisbar: langes angestrengtes Stehen, Druck des schwangeren oder durch Geschwülste vergrösserten Uterus u. s. w. Die Folgen derselben sind: Oedem und Verdickung des Zellgewebes, der Cutis und zuweilen auch der Epidermis der unteren Extremitäten, Exsudate unter die Epidermis, Bläschen, Pusteln, Geschwüre. Bei Erweiterung der Mastdarmvenen, bekannt unter dem Namen der Hämorrhoiden, ist ebenfalls zuweilen die mechanische Ursache nachweisbar: Leberkrankheiten, Geschwülste im Unterleib, habituelle Fül-

lung des Mastdarmes mit Kothmassen u. s. w., oft aber fehlen dergleichen Anhaltepunkte. Die sogenannten Hämorrhoidalknoten bestehen aus Convoluten geschlängelter und varicöser, eine Art carvernösen Gewebes bildender kleiner Venen hinter den Sphincteren des Anus, meist eingebettet in hypertrophisches Zellgewebe (s. Proctitis). Nicht selten sind ferner die Erweiterungen der Venen des Samenstranges, Varicocele, der Harnblase, der Prostata, der Scheide, Erweiterung der Beckenvenen überhaupt. Die Erweiterungen der Hautvenen des Thorax und Abdomen sind stets auf mechanische Ursachen zurückzuführen, beruhen auf gehindertem Abfluss des Blutes der Hohlvenen oder Pfortader durch Verengerung oder Obliteration derselben. Ein merkwürdiger Befund ist das sogenannte Medusenhaupt, eine oft enorme Ausdehnung der Bauchvenen, welche sich kranzförmig oder in Wülsten um den Nabel herum lagern, bedingt durch Obliteration der Pfortader und hieraus folgender Erweiterung der accessorischen Nabelvenen und deren Anastomosen mit den Bauchvenen oder durch angeborenes Offenbleiben der Nabelvene und Communication derselben mit den Hautvenen.

Abbildungen: Cruveilhier Livr. 16 Pl. 6. Livr. 35 Pl. 5. Livr. 23 Pl. 3, 4. Livr. 30 Pl. 5. Carswell Fasc. 6. Pl. 4. Froriep, Chir. Kpft. T. 404, 313.

Verengerung. Obliteration.

Verengerung und Obliteration ist bedingt: durch Druck von aussen, rohe oder organisirte Gerinnsel, Phlebolithen. Durch anhaltenden Druck auf die Vene wird eine Verwachsung der Innenwände bewirkt. Unterhalb, selten oberhalb der obliterirenden Stellen finden sich neue Gerinnsel.

Der Nachtheil der Obliteration wird leicht ausgeglichen,

da die Venen durch ein ununterbrochenes Netz von Anastomosen zusammenhängen; ist der Collateralkreislauf ungenügend, so entsteht Oedem der unterliegenden Theile. Interessant sind die Beobachtungen der anastomotischen Erweiterungen, durch welche die Obliteration der Hohlvenen ausgeglichen wird, die der *V. cava superior* durch die *Plexus ven. spinales* und deren Anastomosen mit der *Subclavia* und *Hypogastrica*, durch die Zwerchfellvenen und selbst die *Coronaria magna cordis;* die der *V. cava inf.* durch die *Vena azygos*, *hemiazygos*, die *Epigastrica* und *Mammaria int.*, die subcutanen Bauch- und Achselvenen.

Kleine Wunden der Venen heilen leicht durch Adhäsion der Wundränder, grössere heilen, analog den Arterienwunden, durch Bildung von Blutgerinnseln in der Vene und um die Wunde, deren Ausgang meist Obliteration der Vene ist.

Pathologische Neubildungen.

Neubildung von Bindegewebe nach Entzündung in der Zellhaut.

Concretionen in den Gerinnseln varicöser Venen, im Thrombus, in obliterirten, in fibröse Stränge verwandelten Venen; in Phlebolithen.

Krebs wuchert zuweilen von Nachbargeweben auf die Venenwände über und in das Lumen der Vene hinein, so dass die Vene völlig mit Krebsmasse angefüllt wird; kleinere oder grössere Theile der letzteren können dann vom Blutstrom fortgerissen werden und Anlass zu Krebsbildung in entfernten Organen geben. Zuweilen bildet sich in einer Vene, welche neben oder durch Krebsmassen läuft, Krebs selbstständig ohne vorhergehende Perforation der Wand.

Parasiten.

1. ***Distoma hepaticum*** wurde in der Pfortader gefunden (s. Leber).

2. ***Distoma haematobium***, 3—4‴ lang und sehr schmal, findet sich in Aegypten in der Pfortader und der Schleimhaut der Harnwege, in welcher er Pusteln hervorbringt.

3. ***Echinococcus*** findet sich in den Venen meist nur bei Perforation derselben von aussen her.

5. Lymphgefässe und Lymphdrüsen.

A. Gefässe.

Entzündung.

Bei der Lymphangioitis findet man die Zellhaut und das umgebende Zellgewebe lebhaft injicirt und mit Exsudat infiltrirt, geschwollen und weich, die übrige Wandung normal oder mit Exsudat durchsetzt, weich, leicht zerreisslich, die Innenhaut normal oder getrübt, rauh, filzig; auf ihr und im Cavum des Gefässes feste Flocken und Gerinnsel oder eiterartige Masse, welche aus Zerfall der Gerinnsel hervorgeht. Wirklicher Eiter kommt in den Lymphgefässen nur vor, wenn er von aussen in dieselben aufgenommen oder im Bindegewebe ihrer Wände gebildet wird.

Als Folgen der Entzündung findet sich Obliteration der Lymphgefässe; sie findet sich auf kleinere oder grössere Stellen beschränkt; am *Ductus thoracicus* fand Andral nach der Obliteration einen Collateralkreislauf durch erweiterte Lymphgefässe hergestellt.

Eiterartige Masse oder wirklicher Eiter können aus den Lymphgefässen wieder verschwinden; zuweilen trocknen

sie ein und stellen bröckelige, tuberkelartige Verhärtungen dar; selten gehen sie in Jauche über und geben dann wohl Anlass zur putriden Infection des Blutes.

Die Entzündung ist bedingt: durch Verwundungen der Lymphgefässe, Entzündungen, Geschwüre, Vereiterungen ihrer Umgebung, z. B. in der Haut, im Uterus.

Abbildungen: Cruveilhier Livr. 13 Pl. 1—3. Carswell Fasc. 8 Pl. 4.

Erweiterung.

Bei Indurationen der Lymphdrüsen, bei Druck auf dieselben, bei Obliterationen grosser Lymphgefässe finden sich zuweilen die Lymphgefässe unterhalb der angeführten Veränderungen gleichförmig oder knotig erweitert, ihre Wände bald verdickt, bald verdünnt.

Zuweilen finden sich locale, grosse, cystenartige Erweiterungen; Breschet beschreibt einen Fall von allgemeiner Erweiterung der Lymphgefässe.

Abbildungen: Carswell Fasc. 9 Pl. 4. Lebert I. Pl. 77.

Pathologische Neubildungen.

Bei Krebs oder Tuberkulose mancher Organe finden sich auch die zugehörigen Lymphgefässe mit Krebs- oder Tuberkelmasse angefüllt und weisse, knotige Stränge und Netze (z. B. in den Lungen, im Omentum bei Darmgeschwüren) darstellend; die Massen werden bald in erodirte Lymphgefässe direct aufgenommen, bald in den unversehrten Lymphgefässen selbst gebildet.

B. Drüsen.

Hypertrophie. Atrophie.

Die hypertrophische Drüse hat bald das Ansehen einer normalen, bald erscheint sie weicher, markiger und blut-

reicher, zuweilen ist sie auf der Schnittfläche sehr reich an heller, farbloser, colloid- oder schleimähnlicher Flüssigkeit.

Man findet die Hypertrophie 1) in Drüsen, deren Gefässe zu gereizten oder entzündeten Theilen führen, so bei chronischen Katarrhen und Geschwüren, bei Hautausschlägen, ausgebreiteter Zellgewebsentzündung, Caries, Nekrose der Knochen u. s. w.

2) In den Drüsen gewisser Gegenden, z. B. am Halse, um die Bronchien oder in allen Drüsen des Körpers als Folgen eines Allgemeinleidens, insbesondere der Scrofulosis.

3) Als locale Geschwülste von geringem oder bedeutendem Umfang, spontan oder durch locale Reizung entstanden.

Die Hypertrophie kann stetig zunehmen oder auf einer Stufe stehen bleiben, oder abnehmen und der normale Umfang der Drüse wiederkehren.

Atrophie der Lymphdrüsen ist im hohen Alter und bei allgemeiner Abmagerung beobachtet worden; die Drüsen werden kleiner, fester, das Parenchym schwindet gleichmässig oder an einzelnen Stellen und das Bindegewebegerüst tritt mehr hervor.

Einen völligen Schwund dieser Drüsen beobachtet man auch nach Entzündung derselben.

Entzündung.

Entzündung der Lymphdrüsen ist sehr häufig. Die Drüse und das sie umgebende Zellgewebe sind meist stark injicirt, oft auch mit kleinen oder grossen Ecchymosen durchsetzt, angeschwollen, weich, markig. Die Anschwellung ist grösstentheils bedingt durch massenhafte Bildung kleiner, runder Kerne, durch Theilung der Kerne der Drüsenzellen und durch Wucherung und Proliferation der Bindegewebszellen. Freies Exsudat ist entweder nicht oder nur in geringer Menge als seröse Flüssigkeit nachweisbar. Die Entzündung

kann heilen mit Wiederherstellung der normalen Textur, oder das infiltrirte Gewebe trocknet ein, wird tuberkelartig, nekrosirt mit dem eingeschlossenen Gewebe zu einer trocknen, gelben, morschen Masse, oder zerfällt in eine moleculäre, breiige Masse, oder es findet Eiterbildung statt, durch welche die ganze Drüse in einen Abscess verwandelt und so zerstört werden kann.

Die Entzündung verläuft akut oder chronisch und findet sich meist in Drüsen, deren Lymphgefässe zu entzündeten Theilen führen.

Pathologische Neubildungen.

Neubildung von Pigment findet sich häufig nach Hyperämie der Drüsen als Umwandlung des Hämatin in schwarzes Pigment, welches sich in Form kleiner Körnchen in den Drüsenzellen und dem fibrösen Stroma bildet und der Drüse eine grauliche oder ganz schwarze Farbe ertheilt.

Am ausgezeichnetsten findet sich die Bildung schwarzen Pigments in den Bronchialdrüsen, in welchen es so gewöhnlich vorkommt, dass es, wie in den Lungen, im mittleren und höheren Alter zu den normalen Erscheinungen gerechnet wird. Es findet sich in einzelnen Flecken oder durch das ganze Parenchym gleichmässig vertheilt.

Concretionen kommen oft vor als kreidige oder steinharte, knochenartige Massen, welche meist aus Verkalkung tuberkulöser Massen hervorgehen, in einzelnen Fällen auch aus Verkalkung eingedickter Eitermassen oder käsig zerfallenen, entzündlich infiltrirten Drüsengewebes.

Krebs ist häufig in den Lymphdrüsen, insbesondere der Markschwamm, er entwickelt sich primär oder secundär in denselben, ist entweder auf einzelne Lymphdrüsen beschränkt oder auf viele, ja in manchen Fällen fast über sämmtliche Lymphdrüsen des Körpers ausgedehnt. Die ein-

zelne Drüse geht völlig im Krebs unter, wird zu einem hühnerei- bis faustgrossen Knoten und ein Convolut solcher Knoten erreicht oft einen enormen Umfang; hierher gehören die sogenannten Retroperitonealkrebse, als Markschwamm der Lymphdrüsen längs der Wirbelsäule an den grossen Gefässen, die Krebse im Mediastinum, ausgehend von den Lymphdrüsen längs des Oesophagus und der Trachea, Krebse der Halsdrüsen u. a. m.

Das Epithelialcancroid kommt vorzugsweise secundär in den Lymphdrüsen vor, deren Gewebe völlig in dem der Neubildung untergeht; es bilden sich zuweilen sehr ansehnliche Knoten. Primär kommt das Cancroid nur sehr selten in Lymphdrüsen vor.

Das Sarkom als Faserzellen- oder Faserkern-Geschwulst kommt in Lymphdrüsen sowohl primär als secundär vor und bildet zuweilen sehr ansehnliche Geschwülste.

Das Enchondrom kommt in einzelnen Fällen als secundäre Geschwulst in den Lymphdrüsen vor.

Tuberkel. Sie stellen sich als graue oder gelbe, isolirte oder gruppirte und confluirende Knötchen oder allgemeine Umwandlung des Drüsengewebes in gelbe Tuberkelmasse, sogenannte tuberkulöse Infiltration, mit allen Metamorphosen: Zerfall, Höhlenbildung, Verkreidung u. s. w. dar. Die Lymphdrüsen können enorm anschwellen und bilden oft an einander liegende knotige Massen von grossem Umfange. Die Tuberkulose beginnt mit massenhafter Vermehrung der Kerne durch endogene Production in den Drüsenzellen (II. 9); nachdem dieselbe längere oder kürzere Zeit bestanden hat, tritt in den, umschriebene Tuberkel oder diffuse Lager bildenden, Kernen Atrophie und käsige Metamorphose ein.

Die Tuberkulose der Lymphdrüsen ist meist secundär, indem ziemlich constant diejenigen Drüsen, deren Lymphgefässe von tuberkulös entarteten Organen kommen, ebenfalls

tuberkulös entarten. Ausserdem kommt aber die Tuberkulose auch primär in ihnen vor und ist dann entweder auf ein besonderes Gebiet, z. B. die Jugulardrüsen, die Bronchialdrüsen, die Mesenterialdrüsen u. s. w., beschränkt oder erstreckt sich über die sämmtlichen Lymphdrüsen des Körpers oder wenigstens sämmtliche Drüsen der Brust und Bauchhöhle.

6. Das Blut.

Die Zahl der der anatomischen und histologischen Untersuchung zugänglichen Veränderungen des Blutes ist sehr gering.

1. Vermehrung der Blutmenge des Körpers, Plethora, ist ein von den Praktikern aufgestellter Symptomencomplex, aber keine durch exacte Untersuchungen festgestellte Veränderung. Im Blute von Personen, bei welchen sich die Symptome einer sogenannten Plethora zeigten, fand man die rothen Blutkörperchen und den Eiweissgehalt des Serums etwas vermehrt.

2. Verminderung der Blutmenge des Körpers, Anämie, Oligämie findet sich offenbar unmittelbar nach starken Blut- und Säfteverlusten; haben aber dergleichen Bedingungen nicht stattgefunden, so hüte man sich, den Zustand mit Hydrämie zu verwechseln. Die Veränderung der Blutbestandtheile Anämischer ist nicht constant, meist sind die rothen Blutkörperchen vermindert, oft geht die Anämie in Hydrämie über.

3. Hydrämie findet sich bei Wassersüchtigen, das Blut ist dünnflüssig, reich an Wasser, arm an Eiweiss, fleischwasserähnlich, blass, bildet beim Gerinnen einen sehr lockeren, gallertartigen Blutkuchen. Die rothen Blutkörperchen sind vermindert. Diese Veränderung ist meist eine secundäre, durch Localkrankheiten bedingte; ob es eine

primäre, Localkrankheiten bedingende Hydrämie giebt, muss noch dahin gestellt bleiben.

4. Vermehrung des Fibrins, Verminderung der rothen und Vermehrung der weissen Blutkörperchen findet sich als secundäre Veränderung nach Entzündungen, Aderlässen und bei Schwangeren, Zustände, welchen Verluste des Blutes gemeinschaftlich sind.

5. Vermehrte Bildung der weissen Blutkörperchen findet sich unter verschiedenen Verhältnissen: a) bei Pyämie; b) bei allgemeinen acuten Krankheiten, wie Typhus, Cholera u. s. w.; c) bei chronischen Milzanschwellungen und allgemeiner Hypertrophie der Lymphdrüsen; die Vermehrung erreicht hier zuweilen einen solchen Grad, dass das Blut ein milchiges Aussehen bekommt: Leukämie.

6. Vermehrung des Fettes im Serum in Gestalt kleiner Fettkügelchen findet sich insbesondere bei Säufern, ausserdem bei Leberkrankheiten, Bright'scher Krankheit, Tuberkulose, Diabetes und Cholera.

7. Chylöses Blut nennt man Blut mit trübem Serum; ausser einer Trübung durch Vermehrung der weissen Blutkörperchen und durch Fettkügelchen beobachtete man noch eine solche durch im Serum suspendirte Eiweisspartikelchen.

8. Pigment findet sich in Gestalt kleiner schwarzer Körnchen, zellenartiger Körper oder in wirklichen Zellen im Blute. Die Pigmentbildung scheint insbesondere in der Milz vor sich zu gehen und von ihr aus das Pigment in das Blut zu gelangen. Die Zellen oder grösseren Pigmenthaufen können durch Stockung in den Capillaren, z. B. des Gehirns, Stockung des Blutlaufs, Entzündung u. s. w. bewirken.

9. Gallenfarbstoff findet sich im Blute bei gehindertem Abflusse der Galle aus der Leber. Das Blutserum und alle von diesem durchtränkten Gewebe erhalten eine gelbe Farbe (Icterus).

In den meisten Leichen findet man das Blut kurze Zeit nach dem Tode geronnen, es erfüllt vorzugsweise das rechte Herz und die Venen, während das linke Herz und die Arterien keines enthalten. Bei Kranken, welche an acuten miasmatischen Krankheiten gestorben sind, findet man das Blut in der Regel nicht geronnen, sondern in allen Venen und dem Herzen flüssig und dunkel-kirschfarbig, zuweilen auch durch enorme Vermehrung der weissen Blutkörperchen heller.

In den Leichen derjenigen Individuen, welche an Erstickung durch von aussen einwirkende Agentien oder Veränderungen an Lunge und Herz zu Grunde gegangen sind, findet sich meist im Herzen und in den grossen Venenstämmen eine ungewöhnliche Menge dunkelblaurothen flüssigen Blutes.

In den Leichen solcher, die an acuten, entzündlichen Krankheiten gestorben sind, finden sich meist im rechten Herzen sehr derbe, feste Fibringerinnsel. Nach denjenigen Krankheiten, bei welchen eine bedeutende Vermehrung der weissen Blutkörperchen stattfand, finden sich zuweilen im Herzen sehr weiche, weisse, rahmige Gerinnsel, welche fast nur aus weissen Blutkörperchen bestehen.

In den Leichen abgezehrter und blutarmer Individuen ist das Blut meist hell, dünnflüssig und im Herzen in feste Fibringerinnsel und wässerige Flüssigkeit geschieden.

In den Leichen von Individuen, welche an grossen, serösen Exsudationen zu Grunde gegangen sind, z. B. bei Cholera, ist das Blut meist sehr dickflüssig, dunkel und zu Gerinnungen geneigt.

Blut in grösserer Menge in den Arterien findet sich nur bei pathologischen Veränderungen der Wandungen desselben, durch welche sie ihre Elasticität und Contractilität verlieren, oder nach plötzlichem Erstickungstode.

Pathologische Anatomie der Blutdrüsen.

1. Die Milz.

Die Milz des Embryo ist verhältnissmässig klein, weich, in den ersten Zeiten weissgelblich, später hellroth gefärbt, bei Neugeborenen und im Kindesalter wird sie, im Verhältniss zum Körper, grösser, fester, kirschroth, die Malpighi'schen Körperchen sind meist deutlich sichtbar. Bei Erwachsenen ist ihre Grösse sehr schwankend, im Durchschnitt ist sie 5″ hoch, 3—4″ breit und 1—2″ dick. Ihre Kapsel und ihr Balkengerüst ist meist fest und entwickelt, die Schnittfläche ist dunkelroth, glatt oder grobkörnig, weich, bedeckt sich rasch mit Blut oder sie ist heller, fester, glatt und zeigt wenig Blut, die Malpighi'schen Körperchen sind bald sichtbar, bald nicht zu erkennen. Im höheren Alter wird die Milz kleiner, dunkelblau oder grau, die Schnittfläche ist glatt, blutarm, die Pulpa tritt zurück, das Balkengerüst ist mehr sichtbar; zuweilen ist sie bei Greisen um die Hälfte oder ein Dritttheil kleiner, die Kapsel gerunzelt, die Schnittfläche grau, blutarm, homogen, die Consistenz lederartig.

Ausser der Grösse ist auch die Gestalt mannichfachen Schwankungen unterworfen; sie ist bald mehr rundlich, bald vorwiegend lang, ihre Ränder sind bald scharf, bald rund und dick; zuweilen ist sie eingekerbt und tief oder flach gelappt. Nicht selten erscheint ein Stück der Milz (insbesondere am unteren Ende) völlig abgeschnürt und frei

neben der Milz, es finden sich ferner auch im Magenmilzbande, im Netze, rundliche, linien- bis zollgrosse Körper, in der Zahl von 2—20, deren Bau dem der Milz gleich ist und die als Nebenmilzen (*Lienculi, Lienes succenturiati*) angesehen werden müssen.

Als wirkliche Bildungsfehler finden wir: Mangel der Milz oder abnorme Kleinheit derselben und die Rechtslage bei *Situs transversus* der Eingeweide.

Hyperämie. Anämie.

Der Blutgehalt der Milz unterliegt bedeutenden Schwankungen: bald finden wir die Milz strotzend von Blut, bald quillt es aus der blassen Pulpa nur sparsam hervor. Pathologisch vermehrten Blutgehalt, Hyperämie, nehmen wir dann an, wenn die Milz nicht allein strotzend mit Blut gefüllt, sondern auch über die gewöhnlichen Grenzen hinaus vergrössert ist; die Consistenz ist bald vermehrt, bald vermindert. In Folge der Hyperämieen treten leicht Hämorrhagieen ein, es bildet sich dann Pigment, durch welches die Milz dunkelbraun bis grauschwarz gefärbt wird. Im höchsten Grade der Hyperämie kann Berstung der Milz eintreten, worauf meist Peritonitis folgt.

Bedingungen der Hyperämie sind: Behinderungen des Abflusses des Venenblutes bei Leberkrankheiten, Klappenfehlern im Herzen (chronische Hyperämie), Contusion, Intermittens, Typhus, Pyämie (acute Hyperämie).

Anämie begleitet stets die Atrophie der Milz oder bedingt dieselbe.

Hypertrophie. Atrophie.

Zunahme der Grösse der Milz ist sehr häufig, sie ist vorübergehend und nur am Lebenden durch Percussion diagnosticirbar, während in der Leiche ihre frühere Anwesenheit während des Lebens oft nur aus der Runzelung

der Kapsel zu erschliessen ist, oder sie ist bleibend. Diese Vergrösserung ist bald nur Folge einer chronischen oder acuten Hyperämie, bald Folge bleibender Vermehrung der Zellen der Milz mit oder ohne Hyperämie.

a) Einfache Hypertrophie. Die Vergrösserung übertrifft den normalen Umfang um das Doppelte und Dreifache, die Milz ist derb, fest, die Schnittfläche blutroth, Texturveränderung nicht vorhanden; findet sich theils in Begleitung chronischer Herzkrankheiten, theils bei allgemeinen chronischen Krankheiten, wie Tuberkulose, Scrofulose, Rhachitis.

b) Die Milzanschwellung bei acuten, allgemeinen Krankheiten: Typhus, Exanthemen, Pyämie, Cholera, acuter Tuberkulose; die Vergrösserung kommt rasch zu Stande, übertrifft die Norm um das 3—4—6fache, die Milz ist dunkelroth, weich, die Schnittfläche meist dunkelroth oder violett, breiig, grobgranulirt, die Pulpa oft als blutrother Brei abfliessend, das Parenchym leicht breiig zerdrückbar, in manchen Fällen fast zerfliessend. Die Schwellung beruht auf Hyperämie und massenhafter endogener Kernbildung in den Milzzellen. Mit Heilung der Krankheit kehrt auch der normale Umfang zurück.

c) Die Milzschwellung nach Intermittens (Fieberkuchen der Alten) tritt rasch ein und beruht auf Hyperämie. Heilt das Wechselfieber rasch, so kann auch die Milz bald wieder zu ihrem normalen Umfang und Textur zurückkehren, wiederholen sich aber die Anfälle von Hyperämie und Schwellung häufig und bleibt das Wechselfieber lange Zeit hindurch bestehen, so bleibt die Milz vergrössert und es treten allmälig weitere Texturveränderungen ein, welche theils Folgen der Hyperämie, theils Folgen der Einwirkung des Miasmas sind. Diese Texturveränderungen sind: 1) schwarze Pigmentirung der Milz durch Bildung schwarzer Pigmentkörnchen im Blute, in den Milzzellen, den Epithelien der Milz-

venen; 2) Hypertrophie durch gleichmässige Vermehrung aller Elemente mit oder ohne Melanose; 3) speckige Entartung, oft von Hypertrophie und auch wohl von Melanose begleitet. Die Grösse dieser Milztumoren ist oft enorm: sie werden 10—16″ lang, 4—7″ breit, 3—4″ dick, wiegen 10—20 Pfund. Die Milz wächst Anfangs nach oben zu und schiebt das Zwerchfell nach oben, später auch nach unten zu, reicht bis zum Darmbein oder lagert quer hinüber zum rechten Darmbein.

Abnahme der Grösse ist meist mit Blutleere der Milz verbunden. Atrophie tritt sehr gewöhnlich im hohen Alter ein, ausserdem wird die Milz zuweilen atrophisch nach acuter Schwellung bei Typhus und anderen miasmatischen Krankheiten, ferner durch den Druck von festen und flüssigen, lange bestehenden, peritonealen Exsudaten. Ihr Umfang ist zuweilen äusserst gering, 2″ lang, $\frac{1}{2}$″ dick, ihre Consistenz meist vermehrt, selten vermindert, Farbe blass, blaugrau oder braun.

Veränderungen der Lage.

Die Lage der Milz kann verändert werden 1) durch Druck von oben, unten oder den Seiten bei Herabdrängen des Zwerchfelles, Wasser- oder Gasanhäufung in der Bauchhöhle oder den Därmen, Geschwülste der Leber, des Magens, der linken Niere u. s. w.; 2) durch Vergrösserung und daraus hervorgehende Senkung der Milz, welche zuweilen durch angeborene Schlaffheit und Länge der Milzbänder begünstigt wird (wandernde Milz). Die Milz senkt sich allmälig bis zum Eingang des Beckens herab; die Bänder und Gefässe der Milz werden zu einem langen Strange ausgezogen; zuweilen dreht sich die Milz dabei einmal oder mehrmals um ihre Achse, wodurch Obliteration der Gefässe im Strange und Verödung der Milz bewirkt werden kann. In einzelnen Fällen bewirkt der straff an-

gezogene Strang Compression und Verschluss des Duodenum und daher Gasanhäufung und Brand im Magen.

Speckige oder amyloide Entartung.

Dieselbe ist sehr häufig und findet sich in sehr verschiedenen Graden; die Entartung ist meist gleichmässig über die ganze Milz ausgedehnt, seltener auf einzelne Inseln beschränkt. Die Milz erscheint meist vergrössert, sehr derb, trocken, dunkel-braunroth, braun, braungelb bis zu wachsgelb, die Schnittfläche ist ausgezeichnet durch trockenen Glanz (Speck-, Wachsmilz); wenn vorzugsweise die Malpighi'schen Körper entartet sind, so treten diese als grosse graue Körner auf der Schnittfläche hervor (Sagomilz). Die speckige Masse lagert sich theils in die Milzzellen, theils in die Wandungen der Gefässe, insbesondere der Arterien ab.

Entzündung. Infarct.

Primäre Entzündung der Milz ist äusserst selten und führt durch Exsudation und Eiterbildung rasch zu Anschwellung und breiiger Erweichung. Häufiger sind secundäre Entzündung, bei Endocarditis, Phlebitis, Thrombose, welche durch Einkeilung kleiner Eiter- oder Fibrinpartikelchen bedingt sind. Eine solche Entzündung stellt sich gewöhnlich dar als:

Hämorrhagischer Infarct. Er findet sich in einzelnen oder zahlreichen Herden, meist in der Peripherie, oft keilförmig mit der Basis nach Aussen, die Grösse wechselt von wenig Linien bis 1—2 Zoll Durchmesser. Die Herde sind scharf umschrieben, fest, Anfangs dunkelroth, brüchig, später werden sie braunroth, dann gelbbraun, hellgelb und trockener und zeigen endlich die gewöhnlichen Ausgänge. Es bildet sich Pigment und der Herd wird zu einer rostfarbigen, gelben Narbe, oder das Hämatin wird resorbirt und zurückbleibt eine gelbe, trockene, harte, tu-

berkelartige Masse, zuweilen werden Kalksalze frei und es bilden sich Concremente.

Nicht selten tritt bei primärer Entzündung Eiterbildung ein, während sie bei der secundären seltener ist. Der Entzündungsherd bildet Anfangs einen dunkelbraunen, consistenten Brei, der allmälig die Beschaffenheit des Eiters eines Wundabscesses annimmt. Der so entstandene Abscess kann sich durch Eiterbildung in der Umgebung vergrössern, kann sich entleeren oder eingekapselt werden. Die Entleerung geschieht nach Perforation des Bauchfells in die Bauchhöhle, worauf allgemeine Peritonitis erfolgt oder durch Verklebung aller Nachbarorgane und der Bauchwand der Eiter eingeschlossen wird. Ausserdem ist Entleerung des Eiters in die linke Brusthöhle, in das Colon, den Magen, die Harnwege und Perforation der Bauchwand beobachtet worden. Nach der Einkapselung durch neugebildetes Bindegewebe wird der Eiter zu einer dickbreiigen, tuberkelähnlichen Masse oder verkreidet.

Abbildungen: Cruveilhier Livr. 2 Pl. 5. Livr. 31 Pl. 4.

Ruptur.

Spontane Berstung der Milz erfolgt in einzelnen Fällen bei dem höchsten Grade der Hyperämie bei Intermittens, Typhus u. s. w.; traumatische Berstung erfolgt bei Contusionen der Milzgegend durch einen starken Schlag, Stoss, Fall von grosser Höhe herab; in beiden Fällen finden sich ein oder mehrere flache oder tiefe Einrisse in Kapsel und Parenchym, in der Bauchhöhle findet sich eine grosse Menge frisch ergossenen Blutes. Nur höchst selten erfolgt Heilung.

Pathologische Neubildungen. Parasiten.

Neugebildetes Bindegewebe findet sich nicht selten als massenhafte Verdickung der Kapsel, auf der convexen Fläche der Milz; dieselbe stellt sich als weisse, seh-

nige oder knorpelartige, glatte oder körnige, 1—5‴ dicke Masse dar. Ihre Bildung schreibt man öfteren Hyperämieen oder leichten Entzündungen der Kapsel zu. Sie finden sich sehr häufig im hohen Alter. Das Fibroid kommt in der Milz sehr selten vor.

Concretionen bilden sich in den eben genannten fibrösen Verdickungen der Kapsel, im Faserstoff des hämorrhagischen Infarctes, in Eiterherden. Bei Greisen finden sich zuweilen in einzelnen Venen der atrophischen Milz verkreidete Gerinnsel oder die Phlebolithe genannten Bildungen.

Cysten finden sich nur selten; man sah seröse und dermoide Cysten. Pigment, als Körnchen und Pigmentzellen, finden sich in der Pulpa und im Blute der Milzvene nach Hyperämieen und Hämorrhagieen, vorzugsweise häufig bei Intermittens.

Krebs der Milz ist eine sehr seltene Erscheinung und findet sich in Form discreter kleiner und grosser Knoten oder als diffuse, vom Magen aus auf die Milz fortgesetzte Entartung, höchst selten als primäre Entartung in Form grosser Geschwülste.

Tuberkel finden sich in der Milz nicht selten neben allgemeiner in Lungen, Darm, Lymphdrüsen u. s. w. verbreiteter Tuberkelbildung; es sind meist zahlreiche, kleine oder grosse graue oder gelbe Knötchen, die Milz ist daneben turgescirend und weich.

Lymphatische Neubildungen in Form kleiner weisslicher, aus Kernen und Zellen bestehender Knoten finden sich in der Milz insbesondere bei Leukämie.

Syphilitische Knoten werden nur in einzelnen Fällen in der Milz beobachtet.

Echinococcusblasen sind selten, sie kommen allein in der Milz oder zugleich in anderen Organen vor,

haben geringeren Umfang oder nehmen zuweilen die ganze Milz ein.

Abbildungen: Cruveilhier Livr. 35 Pl. 1. Albers IV. T. 48.

Pentastomum denticulatum wurde in einem Falle eingekapselt und verkalkt von Wagner gefunden.

2. Die Schilddrüse.

Die Schilddrüse ist beim Embryo im Verhältniss zum Körper grösser als beim Erwachsenen, ihre Grösse überhaupt ist vielen Schwankungen unterworfen, ebenso ihre Gestalt, indem die Lappen bald scharf conturirt, bald rundlich und in einander fliessend sind. Zuweilen finden sich noch ein mittlerer Lappen oder tiefe Einschnitte in den seitlichen und gänzliche Trennung derselben, oder neben der eigentlichen Drüse kleinere Drüsenkörper (Nebenkröpfe, Albers).

Hypertrophie. Colloidentartung.

Die häufigste Erkrankung der Schilddrüse, die Vergrösserung, ist als Kropf, Struma, bekannt; die Vergrösserung beruht auf massenhafter Vermehrung der Drüsenbläschen, verbunden mit Anhäufung von durch Colloidmetamorphose der Zellen und Kerne der Drüsenbläschen gebildeter Colloidmasse in denselben, mit oder ohne gleichzeitige Hypertrophie des Bindegewebsgerüstes oder Verlängerung und Erweiterung der Gefässe.

Die Colloidentartung allein in geringeren Graden zu beobachten, hat man sehr oft Gelegenheit, ja man findet sie in manchen Gegenden vom mittleren Lebensalter an in der Mehrzahl der Leichen; die Schnittfläche der wenig vergrösserten Drüse ist weniger festkörnig und fleischartig, sondern weicher, die Körner sind etwas durchscheinend und es quillt eine dicke, honigartige, zähe Masse hervor.

Die hypertrophische Wucherung des Drüsengewebes, verbunden mit der Colloidentartung, entwickelt sich entweder in der ganzen Drüse, oder häufiger in einzelnen Theilen derselben, während die anderen normal bleiben. Der Umfang der Drüse oder der ergriffenen Stelle nimmt bedeutend zu, die Gefässe werden weiter, auf der Schnittfläche fehlt das körnige Ansehen ganz, es erscheint ein fibröses Maschenwerk mit unzähligen kleinen, mit Gallerte gefüllten Bläschen; die im Normalzustande mikroskopisch kleinen, geschlossenen Bälge haben sich zu sichtbaren Bläschen vergrössert, welche durch Zusammenfliessen wieder grössere Bläschen bilden. Zuweilen durchzieht hypertrophisches Bindegewebe in dicken Balken die Drüse und theilt sie in kleinere und grössere runde, oft cystenartig eingekapselte Lappen, deren einzelne hie und da vom übrigen Drüsengewebe fast abgeschnürt erscheinen, sich wie Drüsensubstanz in einer Cyste darstellen.

Die weiteren Grade sind höchst mannichfach; durch fortwährende Zunahme des Colloids wachsen die Bläschen, fliessen immer mehr zusammen und bilden haselnuss- bis hühnereigrosse Bälge. Man findet entweder mehrere solche Bälge von verschiedener Grösse neben einander oder nur einen, gewöhnlich sehr grossen. Während man die gleichmässige Vergrösserung gewöhnlich ***Struma lymphatica*** nennt, nennt man die letztere ***Struma cystica.***

Der Inhalt der Bälge ist Anfangs gallertartig, zäh, zuweilen sehr consistent, später wird er dünnflüssiger und verändert sich mannichfach: entweder tritt Rückbildung ein, es werden Fettkügelchen, Cholestearinkrystalle und auch wohl Kalksalze frei, während ein Theil des Inhalts resorbirt wird; allmälig schwindet auch das Fett und zuletzt findet man in der geschrumpften Cyste nur einen glänzenden Haufen von Cholestearinkrystallen, oder der Inhalt

verändert sich in Folge von Veränderungen der Wand des Balges.

Diese besteht aus Bindegewebe, welches sich mit dem Wachsen der Colloidmasse mehrt und durch das comprimirte Gewebe der Umgegend verstärkt wird, und ist mit einem Epithelialüberzuge versehen. Tritt im Inhalte Rückbildung ein, so zeigen sich auch in der Wand Concretionen, seine Innenfläche wird mit Blättchen von Kalksalzen und Cholestearine besetzt; durch massenhafte Entwickelung von Kalksalzen kann der Balg in eine knochenharte Kapsel umgewandelt werden. Nicht selten treten Hyperämieen, Hämorrhagieen und Entzündungen in dem Balge ein; der Inhalt wird durch Bluterguss Anfangs roth, später dunkelbraun gefärbt, durch Exsudate verdickt, trübe, eiterartig, häufig folgen auf die Entzündung Verkreidung der Wand und des Inhalts, selten perforirt ein in Eiter übergegangenes Exsudat in das benachbarte Zellgewebe und nach Aussen, worauf Entleerung und unter günstigen Umständen Heilung erfolgt.

Die grossen Gefässe der Schilddrüse haben oft einen enormen Umfang und sind als weite Stämme unter der Haut sichtbar, die Erweiterung erstreckt sich wohl auch bis in's Gewebe der hypertrophischen Drüse, aber nur selten ist eine Vergrösserung derselben durch erweiterte Gefässnetze allein bedingt (***Struma vasculosa***).

Die Hypertrophie und Colloidentartung der Schilddrüse ist sehr häufig, insbesondere in gewissen Gegenden, kommt vorzugsweise bei Weibern vor, wächst allmälig, oft bis zu einem ungeheueren Umfange oder bleibt auf einer niederen Stufe stehen. Nachtheile entstehen durch Druck auf die Luft- und Speiseröhre, auf die Halsgefässe. Eine merkwürdige Form ist das Herabsteigen des mittleren Lappens in die Brusthöhle, in welcher er sich weiter vergrös-

sert und durch Druck auf die grossen Gefässe oder Bronchien, Luftröhre tödtet (*Struma substernalis*).

Abbildungen: Albers III. Taf. 25—31, 39. Sandifort, Mus. anat. T. 197. Ammon, Die angeb. chir. K. T. 13, 33. Lebert II. Pl. 92—94.

Hyperämie. Hämorrhagie.

Hyperämie der *Glandula thyreoidea* ist häufig, bewirkt vorübergehende oder anhaltende Vergrösserung der letzteren, ist ausserdem kenntlich am Blutreichthum, an der dunkelrothen, weichen, pulpösen Schnittfläche. Sie ist meist bedingt durch Behinderung des Abflusses des Venenblutes in's rechte Herz.

Hämorrhagie findet sich zuweilen bei sehr hoch gesteigerter Hyperämie, ausserdem häufig neben Colloidentartung und hypertrophischer Wucherung, das Blut ergiesst sich entweder in die Höhle der Cysten oder in das Parenchym, bewirkt Schwellung und rothe Färbung desselben, die später in gelbe Färbung übergeht; durch die Blutung wird Atrophie der Drüsenbläschen bedingt, wesshalb an solchen gelben Stellen nur noch das fibröse Stroma infiltrirt mit feinkörnigem, fettigem Detritus gefunden wird. Ist der Bluterguss sehr bedeutend, so entsteht eine beträchtliche Geschwulst. (*Haematoma. Struma sanguinea.*)

Entzündung.

Primäre Entzündung der Schilddrüse in ihrem ganzen Umfange ist sehr selten, sie hat Schwellung der Drüse zur Folge und meist Eiterung. Häufiger sind metastatische Abscesse bei Pyämie. Die Abscesse jeder Art verbreiten sich zuweilen über das ganze Drüsengewebe, das benachbarte Zellgewebe und perforiren nach Aussen, in die Trachea, den Oesophagus, die Mediastina.

Pathologische Neubildungen.

Neubildung von Bindegewebe findet sich als die Colloidbildung der Bälge begleitende Hypertrophie des Fasergerüstes der Drüse und in den Wandungen der Colloidbälge; ferner als fibröse Verdickung der Zellhülle der Drüse, selten als fibröse Geschwülste in der letzteren, welche das Drüsenparenchym nach einer Seite verdrängen.

Concretionen in Folge der Rückbildung des einfachen oder durch Exsudate veränderten Inhaltes der Bälge.

Cysten finden sich, ausser den auf der Colloidbildung der Drüsenfollikel beruhenden, zuweilen in dem die Drüse umgebenden Zellgewebe, legen sich eng an die Drüse an und geben den Anschein einer ***Struma cystica.*** Es sind seröse oder Gallert-Cysten.

Krebs ist als primäre Entartung äusserst selten in der Schilddrüse zu finden und bildet daselbst umfangreiche Massen, welche vorzugsweise nach aussen wuchern und in denen die Drüse völlig untergeht. Er tödtet durch Erweichung nach Perforation der Haut, durch Druck auf die Luftröhre, durch Perforation in die Carotis, Jugularis, den Oesophagus, die Trachea. Auch secundäre Krebsknoten sind in der Schilddrüse selten, finden sich aber zuweilen in grosser Anzahl und so bedeutendem Umfang, dass die Schilddrüse sich beträchtlich vergrössert und ihr Gewebe fast ganz in der Krebsmasse untergeht.

Sarkom findet sich neben Carcinom oder allein als grosse, weiche Geschwulst, zuweilen mit Knochenbildung im Centrum.

Tuberkel wurden nur einmal beobachtet.

In einigen Fällen fand sich Echinococcus in der Schilddrüse, eine kropfartige Anschwellung bedingend, einmal in die Luftröhre perforirend.

3. Die Thymusdrüse.

Das mittlere Gewicht der Thymus beträgt nach Friedleben bei gesunden Individuen im Säuglingsalter 330,8 Gran, im 1. und 2. Lebensjahre 436,8 Gr., im 3.—14. Jahre 432,0 Gr., im 15.—25. Jahre 353,5 Gr.; nach dieser Zeit wird die schon im 14. Jahre beginnende Involution so stark beschleunigt, dass im 26.—35. Jahre das mittlere Gewicht nur noch 49,6 Gran beträgt, vom 36. Jahre an findet sich an der Stelle der Thymus nur ein aus Fettgewebe bestehender Lappen vom mittleren Gewicht von 214 Gran.

In chronischen und acuten Krankheiten nimmt das Gewicht der Thymus rasch ab und beträgt im Säuglingsalter bei chronischen Krankheiten 39,9 Gr., bei acuten 120,5, im 1.—2. Jahre bei chronischen Krankheiten 74,9, bei acuten 175,9, im 3.—14. Jahre bei chronischen Krankheiten 67,1, bei acuten 159,3, im 15.—25. Jahre bei chronischen Krankheiten 89,5, bei acuten 124. Diese Verhältnisse sind zur richtigen Beurtheilung der Grösse der Thymus sehr wichtig und stets wohl zu berücksichtigen.

Während nach diesen Angaben die Atrophie der Thymus sehr häufig ist, ist im Gegentheil die Hypertrophie sehr selten; dieselbe findet sich zuweilen schon im fötalen Alter, häufiger im Kindesalter, in äusserst seltenen Fällen auch später; die Umfangsvergrösserung ist zuweilen bedeutend und erreicht das Doppelte und selbst Vierfache der normalen Grösse. Im fötalen und kindlichen Alter ist diese Hypertrophie in der Regel völlig unschädlich, indem sich der Brustkorb entsprechend erweitert und so kein Druck von der Thymus ausgeübt werden kann; im späteren Alter kann aber die Thymus auf die Luftwege und grossen Gefässe einen mehr oder weniger beträchtlichen Druck ausüben und dadurch selbst das Leben gefährden, doch gehören diese Fälle zu den grössten Selten-

heiten. (Das *Asthma thymicum* der älteren Autoren ist ein Symptomencomplex, bei welchem die Thymus völlig unbetheiligt ist.)

Von Neubildungen hat man bis jetzt in der Thymus nur Tuberkel beobachtet in Form kleiner und grösserer Knoten und Infiltrationen, meist begleitet von Vergrösserung der Thymus. Auch Carcinoma will man in der Thymus gesehen haben, doch sind die Fälle noch zweifelhaft.

In einzelnen seltenen Fällen beobachtete man Entzündung mit Ausgang in Eiterung bei Erwachsenen sowohl als bei Kindern; bei letzteren wird die Abscessbildung von einigen Autoren von hereditärer Syphilis abhängig gemacht. Auch syphilitische Gummata wurden in der Thymus gefunden.

Bei Neugeborenen findet sich nicht selten nach schweren Geburten die Thymus hyperämisch und auch wohl mit kleinen und grossen Ecchymosen durchsetzt.

4. Nebennieren.

Die Nebennieren sind beim Fötus im 6. Monat halb so gross als die Nieren, beim reifen Fötus ist das Verhältniss wie 1 : 3, beim Erwachsenen wie 1 : 8. Ihre Rindensubstanz erleidet im späteren Alter eine beträchtliche Verkleinerung durch Fettmetamorphose, bei Individuen, welche an chronischen allgemeinen Krankheiten leiden, tritt dieselbe auch früher, zuweilen schon nach der Geburt ein.

Die Nebennieren fehlen zuweilen; zuweilen kommen mehrere kleine accessorische Nebennieren vor. Man findet sie zuweilen hypertrophisch, ohne Texturveränderung, häufiger atrophisch und fettig entartet.

Man hat ferner beobachtet: Hämorrhagieen in der Marksubstanz, Anhäufung einer grossen Menge von Blut

im Centrum mit folgender Ausdehnung der Rindensubstanz und Kapsel; Eiterung; in beiden Fällen zuweilen mit enormer Anschwellung der Drüse.

In einzelnen Fällen beobachtet man eine beträchtliche Vergrösserung mit Bildung fibröser Stränge und Verkalkung als Ausgang chronischer Entzündung.

Krebs entwickelt sich zuweilen als Markschwamm primär in den Nebennieren und erreicht oft einen bedeutenden Umfang, setzt sich auf die Niere und Retroperitonäaldrüsen fort. In anderen Fällen kommt er secundär in Form umschriebener Knoten vor.

Zuweilen fanden sich Cysten oder umschriebene, mit Serum gefüllte Säcke in den Nebennieren.

Tuberkel erscheinen als kleine und grosse Knoten oder diffuse Infiltration, erweichen oder verkreiden.

Abbildungen: Bayer, Atlas T. 54 — 56.

Addison und andere Beobachter wollen nach Destruction beider Nebennieren den Tod und Broncefärbung der Haut beobachtet haben; doch ist durch viele Beobachtungen erwiesen, dass in Fällen von bedeutender Erkrankung beider Nebennieren die Farbe der Haut unverändert war und der Tod nicht erfolgte.

5. Die *Glandula pituitaria.*

Die Schleimdrüse wird selten verändert gefunden; die Veränderungen sind meist ohne alle Bedeutung. Man hat beobachtet: Atrophie, insbesondere neben *Atrophia senilis* des Hirns; Hyperämie mit Schwellung der Drüse; selten kleine Extravasate; Entzündung mit kleinen, zu Eiterherden zusammenfliessenden Exsudaten; Tuberkel in jeder Gestalt neben Lungen- und Hirntuberkulose; Krebs als Markschwamm mit Destruction der *Basis cranii* und Verdrängung des Gehirns; Colloid, welches sich wie in der

Schilddrüse aus Colloidmetamorphose der Zellen und Kerne der Drüsenbläschen bildet.

6. Die Steissdrüse.

In dieser von Luschka entdeckten Drüse wurde bis jetzt nur Vergrösserung mit cystoider Entartung beobachtet. Manche Autoren lassen die angeborenen Cystosarkome der Steissgegend aus Entartung dieser Drüse hervorgehen, was nicht unwahrscheinlich, aber noch nicht erwiesen ist.

Pathologische Anatomie des Nervensystems.

I. *Gehirn.*

1. Die Hirnhäute.

Hyperämie.

Die Hyperämie ist meist über alle Hirnhäute verbreitet und findet sich gleichzeitig im Gehirn, ist charakterisirt durch gleichmässige Injection der kleinen Gefässe der ***Dura*** und ***Pia mater*** und strotzende Füllung der grösseren Venen und Sinus.

Sie ist vorübergehend oder kehrt öfters wieder, oder ist bleibend und bewirkt dann weitere Texturveränderungen; zu diesen rechnet man die Trübungen und Verdickung der Hirnhäute, insbesondere der ***Arachnoidea***, massenhafte oder frühzeitige Entwickelung der Pacchionischen Granulationen, Varicosität der Gefässe der Hirnhaut, Oedem der ***Pia mater***, Wassererguss zwischen die Gyri, ***Hydrocephalus externus.***

Die Hyperämie findet sich in Begleitung acuter Krankheiten, bei Säufern, bei anstrengender Körper- und Geistesarbeit, bei Einwirkung der Hitze durch die Sonne oder durch Feuer, bei Herz- und Lungenkrankheiten, welche den Abfluss des Venenblutes behindern, bei Gehirnatrophie.

Hämorrhagie.

Blutergüsse in den Hirnhäuten sind selten; nach Einwirkung äusserer Gewalt auf den Schädel findet sich zuweilen Bluterguss zwischen Knochen und ***Dura mater*** (bei Neugeborenen das ***Cephalaematoma internum*** darstellend), sehr selten im Gewebe der ***Dura mater*** selbst, wodurch dieselbe zuweilen in zwei Lamellen, eine äussere und eine innere, getrennt wird. Häufiger kommen kleine und grössere Blutungen zwischen ***Dura mater*** und ***Arachnoidea cerebralis*** in Folge chronischer Entzündung der ***D. mater*** vor und stellen sich als ***Haemorrhagia intermeningealis*** oder ***Haematoma D. matris*** dar (s. u.).

Blutungen der Gefässe der ***Pia mater*** kommen bei Neugeborenen neben beträchtlicher Hyperämie der Hirn- und Rückenmarkshäute und Hämorrhagie in's Gewebe der ***Pia mater,*** als Todesursache während der Geburt oder kurz nach derselben nicht selten vor; ausserdem finden sie sich bei Kindern und Erwachsenen nach Erschütterung des Schädels, Thrombose der Hirnsinus, Ruptur von Arterien und Aneurysmen und sind oft mit Blutung in den oberflächlichen Hirnschichten verbunden.

Abbildungen: Cruveilhier Livr. 15 Pl. 1. Carswell Fasc. 6 Pl. 1. Albers I. T. 21, 23. Hope Fig. 249. Lebert II. Pl. 97, 99, 95.

Anämie.

Verminderung der Blutmenge in den Gefässen der Hirnhäute und des Hirns ist bedingt: durch Verengerung der Carotiden, durch den Druck von Geschwülsten, Blut- und Wasserergüssen, durch grosse Blutverluste.

Entzündung.

I. Entzündung der ***Dura mater*** (Pachymeningitis) kommt vor:

1) als Theilerscheinung einer Entzündung der Kopfschwarte und Schädelknochen; die Entzündung betrifft vorzugsweise den am Knochen anliegenden Theil der ***D. mater,*** während ihre dem Gehirn zugewendete Fläche meist frei bleibt; die ***D. mater*** ist injicirt, mit Exsudat infiltrirt; das Exsudat ist meist sparsam und findet sich ausserdem zwischen Knochen und ***D. mater.*** Im weiteren Verlauf bildet sich oft Bindegewebe als fibröse Verdickung der ***D. mater,*** oder Knochengewebe als schwammiges oder compactes Osteophyt der Innenfläche des Schädels. Währt die Entzündung lange, so hinterlässt sie zuweilen sehr dicke, fibröse Pseudomembranen zwischen ***D. mater*** und Knochen.

2) als Folge einer Caries der Schädelknochen (***Os petrosum, ethmoideum,*** Atlas u. s. w.); die Entzündung ist auf eine kleine Stelle beschränkt, im Gewebe der ***Dura mater*** und zwischen dieser und dem Knochen bildet sich meist Eiter; häufig ergreift die Entzündung die ***Pia mater*** und wird zur allgemeinen Meningitis.

3) nach Verwundungen des Schädels und der ***Dura mater;*** gewöhnlich folgt auch hier Abscessbildung.

4) Spontane Entzündung der Innenfläche der ***D. mater,*** ***Pachymeningitis chronica haemorrhagica.*** Diese Form findet sich vorzugsweise im höheren Alter, hat ihren Sitz in der ***D. mater*** des Schädelgewölbes und erstreckt sich von hier aus auch wohl auf die ***D. mater*** der Schädelbasis. Es bildet sich durch entzündliche Wucherung an der Innenfläche eine aus zartem Bindegewebe und äusserst zahlreichen und weiten Gefässen bestehende, lockere und weiche Pseudomembran, durch welche nicht selten die ***D. mater*** mit der ***Pia mater*** verwächst. Aus den Gefässen der Pseudomembran erfolgen dann wiederholt kleinere und grössere Blutungen, und man findet sie daher meist mit Blutpunkten oder Blutherden und braunen oder gelben Pigmentflecken durchsetzt. Die Blutherde (***Haematomata***)

sind stets flach, über 1—2 Zoll ausgebreitet oder fast die ganze Convexität einer Hirnhemisphäre überdeckend; sie sind in der Mitte am dicksten und flachen sich nach den Seiten hin ab; die grösste Dicke beträgt meist nur 1—2 Linien, zuweilen aber auch 3—6 Linien und mehr. Das ergossene Blut geht die gewöhnlichen Metamorphosen ein, man findet es bald frisch, bald in der Mitte eine flüssige emulsive Masse und in der Peripherie feste fibrinöse Gerinnsel, bald ganz in eine seröse, helle oder trübe, pigmentirte Masse verwandelt und von der festen Pseudomembran eingeschlossen. Das Gehirn wird durch den Blutherd flach gedrückt, sobald er einigermassen dick ist und längere Zeit besteht.

5) Metastatische Entzündung der Innenfläche der ***Dura mater*** bei Pyämie, Puerperalfieber u. s. w. Man findet die innere Schicht der ***Dura mater*** injicirt und die freie Fläche mit dünnen oder dickeren, faserstoffigen oder faserstoffig-eiterigen Exsudatlagen bedeckt.

II. Die Entzündung der ***Pia mater*** (Leptomeningitis) kommt am häufigsten vor. Sie ist bald auf die convexe Seite der Hemisphären, bald auf die Basis des Hirns und die Ventrikel beschränkt, bald auf den ganzen Umfang des Hirns ausgedehnt.

Neben einer entwickelten oder schwachen Injection findet man das Gewebe der ***Pia mater*** mit Exsudat infiltrirt, dadurch getrübt und verdickt; das Exsudat findet sich insbesondere zwischen den Gyris und längs der grösseren Venen der ***Pia mater***, welche oft völlig in dasselbe eingebettet sind; ferner auf der Oberfläche der Gyri, zwischen ***Pia mater*** und ***Arachnoidea*** und auf der letzteren; an der Basis des Hirns erfüllt es besonders die zelligen Maschen und die Falten der ***Arachnoidea*** zwischen den Vorsprüngen und erstreckt sich weit in die ***Fossa Sylvii.***

Das Exsudat ist meist vorwiegend fest, bildet gelbe Klumpen, welche aus geronnenem Faserstoff und Eiterzellen

bestehen, zuweilen mehr serös; an der Basis findet sich fast stets neben den festen Massen Serum, in den Ventrikeln fast nur Serum. Die Menge desselben ist sehr wechselnd und es ist zu bemerken, dass ein tödtlicher Ausgang der Meningitis bei sehr geringer Exsudatmenge stattfinden kann.

Das Exsudat kann resorbirt werden. Zuweilen bildet sich Bindegewebe und bewirkt Verdickung der *Pia mater*, Verwachsungen der Arachnoidealblätter u. s. w. Massenhafte Eiterbildung entsteht meist nur dann, wenn die Meningitis eine traumatische oder von Caries der Kopfknochen abhängige ist; Ausnahmen davon sind selten. Das Exsudat kann endlich auch in eine harte, gelbe, käsige Masse übergehen.

Der Verlauf ist stets acut und oft tödtlich.

Die Entzündung der *Pia mater* der Convexität der Hemisphären ist nicht selten mit Entzündung der Gehirnrinde verbunden; sie ist theils eine spontane und selbstständige, theils eine secundäre durch Entzündung der *Dura mater*, des Hirns, Neubildungen im Schädel bewirkte, theils eine traumatische.

Die Entzündung der *Pia mater* an der Hirnbasis ist sehr häufig mit Exsudation in den Ventrikeln combinirt; sie kommt unter ähnlichen Bedingungen als die vorige vor, ist aber vorzugsweise häufig bei Tuberkulösen und findet sich hauptsächlich bei Kindern.

Die Entzündung der *Pia mater* in den Ventrikeln (Entzündung der *Plex. chorioidei* und Ventrikelwand) ist entweder isolirt oder häufiger mit Meningitis der Basis oder mit acuter Miliartuberkulose der *Pia mater* combinirt, und giebt als solche die häufigste (aber nicht ausschliessliche) Grundlage des sogenannten *Hydrocephalus acutus*. In der Wand der Ventrikel ist oft keine Spur von Injection bemerklich, zuweilen sind aber entwickelte Gefässchen und Ecchymosen zu sehen; das Exsudat ist meist serös, mit we-

nigen Faserstoffflocken, in welchen sich sparsame oder seltener reichere Zellenbildung (Eiter) zeigt; das Ependyma und oft auch die unterliegende Hirnsubstanz sind durch dasselbe erweicht und missfarbig, zuweilen ist die Hirnsubstanz der Wände der Ventrikel in grosser Ausdehnung serös infiltrirt und erweicht, am meisten sind immer der ***Fornix*** und das ***Septum lucidum*** betroffen; die Adergeflechte sind ebenfalls mit Exsudat infiltrirt und bedeckt. Das in die Höhle ergossene Exsudat ist Anfangs klar, später getrübt durch neugebildete Zellen und Trümmer des erweichten Ependyma, oder durch Hirnsubstanz, welche, schon erweicht durch seröse Infiltration, durch die Wirkung des Ergusses oft in weissen Brei zerfällt. Die Menge des freien Exsudates ist sehr wechselnd, aber selten sehr bedeutend; sehr selten sind die Fälle, in welchen neben entzündlicher Erweichung der Ventrikelwände kein Exsudat in den Ventrikeln selbst gefunden wird.

Heilung ist möglich. Das Exsudat kann völlig resorbirt werden, Ventrikel und Gehirn kehren zur Norm zurück; das Exsudat kann theilweise oder ganz zurückbleiben und einen chronischen Hydrocephalus darstellen; das Ependyma findet man dann durch Exsudat verdickt und mit zarten, netzförmigen, membranösen oder granulirten Pseudomembranen bedeckt, in welchen sich später Concretionen bilden können; die Gefässe der Adergeflechte bleiben oft ausgedehnt, varicös und das Gewebe der letzteren verdickt.

Abbildungen: Albers I. T. 1, 5, 6. Cruveilhier Livr. 6 Pl. 1—3, Livr. 8 Pl. 4. Froriep, Klin. Kpft. T. 4, 6. Bright, Medic. Rep. II. T. 1, 9, 10. Lebert II. Pl. 95, 96.

Ansammlung von Wasser.

1) ***Hydrocephalus externus***, Anhäufung von seröser Flüssigkeit in den Subarachnoidealräumen zwischen ***Pia mater*** und ***Arachnoidea***, stets verbunden mit Oedem der

Pia mater. Erguss zwischen ***Arachnoidea cerebalis*** und ***Dura mater*** kommt nur höchst selten vor.

a) Der Zustand ist angeboren und findet sich entweder in Gestalt eines mit Serum gefüllten Sackes der ***Arachnoidea*** und ***Dura mater***, welcher durch eine Schädellücke prolabirt, oder als gleichmässige Füllung des ganzen Cavum, mit Erweiterung des Schädels und Compression oder Kleinheit des Hirns. Sehr selten.

Abbild.: Cruveilhier Livr. 8 Pl. 6. Albers I. T. 8.

b) Der Zustand ist acquirirt als Folge häufiger Hyperämieen oder Atrophie des Hirns. Die Menge des Serums beträgt eine bis mehrere Unzen. (Die Normalmenge ist bei Kindern höchstens eine Drachme, bei Erwachsenen 2 bis 4 Drachmen.) Der Erguss erfolgt langsam. Das Vorkommen eines acuten, rasch tödtlichen Ergusses (***Apoplexia serosa***) in das Cavum der ***Arachnoidea*** oder unter dieselbe ist noch zweifelhaft.

2) ***Hydrocephalus internus***, Anhäufung seröser Flüssigkeit in den Ventrikeln, insbesondere den Seitenventrikeln.

Sie ist den ätiologischen Momenten nach sehr verschiedener Natur:

1) Der Erguss hat die Bedeutung eines entzündlichen Exsudates. (S. Meningitis der Ventrikel.)

2) Der Zustand ist angeboren (***H. congenitus***). Der höchste Grad ist der, wo man im Schädel einen von den Hirnhäuten gebildeten, mit Serum gefüllten Sack neben Rudimenten der Hirnbasis findet, oder wo dieser Sack durch eine grosse Lücke des unentwickelten Schädels hervorragt (***Hydrencephalocele***). Die Früchte kommen todt zur Welt oder sterben bald nach der Geburt. Der Zustand entsteht schon während der frühesten Entwickelungsperioden und ist meist mit ***Spina bifida*** combinirt.

Demnächst findet man Grade, bei welchen das Leben

etwas länger erhalten wird; die Menge des Wassers in den Ventrikeln beträgt 3—6—10 Pfund, die Ventrikel bilden grosse Räume, die von einer dünnen Hirnrinde umgeben sind, die Theile der ***Basis cerebri*** sind platt gedrückt und unkenntlich, die Windungen der Hemisphären vermischt, die Hirnhäute verdünnt und der Schädel enorm vergrössert.

Bei den geringeren Graden ist die Wassermenge kleiner, die Hirntheile sind besser entwickelt und der Schädel ist weniger gross. Die Kranken können das mittlere Alter erreichen, das Hirn erreicht seine normale Entwickelung und der Schädel verknöchert. Zuweilen wird das Hirn bei fortbestehender Wasseranhäufung sogar hypertrophisch. Meist sterben die Kranken bald unter den Erscheinungen des Hirndrucks. Zuweilen tritt Meningitis, Blutung in die Hirnventrikel oder den Arachnoidealsack hinzu, selten erfolgt Zerreissung des Hirns und der Hirnhäute.

Abbildungen: Cruveilhier Livr. 6 Pl. 3. Livr. 15 Pl. 4. Livr. 39 Pl. 4. Albers I. T. 25. Sandifort, Mus. anat. T. 6—9, 123, 192, Ammon, Die angeb. chir. K. T. 3, 4. Bright, Med. Rep. II. T. 32—37. Vrolik, Tab. ad ill. embryog. T. 35—39, 91. Otto, Desc. monstr. sexc. T. 9, 10, 28. Förster, Missb. T. XV.

3) Der Hydrocephalus internus ist acquirirt. a) Er entwickelt sich bei scrophulösen, syphilitischen oder mit anderen Dyscrasieen behafteten Kindern, erscheint im ersten Lebensjahre oder während der folgenden Kinderjahre. Der Verlauf ist meist chronisch, das Wasser vermehrt sich allmälig, überschreitet selten die Menge von $\frac{1}{2}$—1 Pfund, die Ventrikel werden weit, der Schädel vergrössert wie beim angeborenen Wasserkopfe. Die Kranken sterben meist bald, doch kann, wenn die Wassermenge aufhört zu wachsen, das Leben bis in's spätere Alter erhalten werden. Zuweilen ist der Verlauf subacut oder acut, der Erguss erfolgt rasch und tödtet schnell oder der Zustand geht in den chronischen über.

b) Der seröse Erguss ist bedingt durch locale Hyper-

ämie des Gehirns und namentlich der ***Pia mater*** in den Ventrikeln. Die Hyperämie, bedingt durch die bei der Hyperämie der Hirnhäute genannten Momente, ist in der Ventrikelwand durch Injection und kleine Ecchymosen zuweilen nachweisbar.

c) Der Erguss ist eine Theilerscheinung allgemein verbreiteter seröser Ergüsse: bei ***M. Brightii***, im Ausgang der Tuberkulose und anderer schwerer chronischer und acuter Krankheiten. Der Erguss erfolgt meist rasch.

d) Die Wasseransammlung ist Folge der Hirnatrophie; bei ***Atrophia senilis*** sind beide Ventrikel gleichmässig gefüllt, die Wassermenge beträgt $1\frac{1}{2}-2-4$ Unzen, selten mehr; bei Schwund des Hirns nach vorhergegangener Texturveränderung (Hämorrhagie, Entzündung) ist die Wasseransammlung nur im Ventrikel der betroffenen Hemisphäre. In beiden Fällen sind die Gefässe der Hirnhäute hyperämisch, oft varicös, ***Pia mater*** und ***Arachnoidea*** beträchtlich verdickt. Der Erguss des Wassers folgt langsam der allmälig vor sich gehenden Atrophie.

Pathologische Neubildungen.

Neubildung von Bindegewebe ist häufig, es bildet Verdickungen der Hirnhäute und des Ependyma, Pseudomembranen, Adhäsionen.

Sehr häufig bilden sich an der ***Arachnoidea*** stecknadelkopfgrosse, isolirt oder in Haufen stehende, fibröse, einfach kolbige oder vielfach gelappte Auswüchse (Pacchioni'sche Granulationen), insbesondere längs des ***Sinus longitudinalis***; sie bewirken nicht selten Perforation der ***Dura mater*** und Grubenbildung im Cranium.

Epithelialwucherung in Form sehr kleiner, zarter Knötchen beobachtete Meyer an der ***Arachnoidea*** vieler Irren.

Fibroide finden sich zuweilen in der ***Dura mater***.

Seltene Befunde sind kleine fibröse Geschwülste am Ependyma oder freie Körper in den Ventrikeln.

Lipomatöse Geschwülste von Erbsen- bis Bohnengrösse wurden an der inneren glatten Fläche der ***Dura mater*** und in den Hirnhöhlen beobachtet.

Knorpelgewebe in Form kleiner Knoten wurde einmal in den ***Plex. chorioid.*** gefunden.

Neubildung von Knochengewebe ist häufig; wir finden sie als Knochenplatten und Osteophyten zwischen ***Dura mater*** und Glastafel, an beiden fest haftend; als feine oder dicke Knochenplatten oder Nadeln in der von der ***Arachnoidea*** überzogenen Schicht der ***Dura mater,*** meist längs des ***Sinus longitudinalis;*** selten sind diese Bildungen auf der ***Arachnoidea cerebralis.*** Verkalkungen kommen in Pseudomembranen vor. In den Adergeflechten und am Ependyma finden sich zuweilen pathologische Bildungen von Hirnsand; einfache oder vielfach geschichtete, runde, ovale, glatte oder höckerige, mit Kalksalzen inkrustirte Körper.

Cysten sind in den Hirnhäuten selten; man hat beobachtet in der ***Dura*** und ***Pia mater:*** Cysten mit cutisartig organisirtem Balge, fettigem Inhalte und Haaren; an der ***Arachnoidea*** zarte, mit Cholesteatom gefüllte Bälge; an beiden selten seröse Cysten. An den Adergeflechten der Seitenventrikel sind colloide und seröse Cysten sehr häufig, man findet sie von Hirsekorn- bis Haselnussgrösse hie und da als zufällige Erscheinung; es sind ursprünglich keine wirklichen Cysten, sondern cystenartige Räume gefüllt von Massen grosser colloidartiger Blasen, hervorgegangen aus Colloidmetamorphose der Kerne und Zellen der Plexus.

Papillome in Form hasel- bis wallnussgrosser, weicher, zottiger Geschwülste sah man in einzelnen Fällen an ***Pia*** und ***Dura mater.***

Gefässgeschwülste von Haselnuss- und Taubenei-

grösse werden an der ***Pia mater*** und den ***Plex. chorioid.*** gefunden.

Epithelialcancroid findet sich in der ***Dura mater*** theils in der gewöhnlichen Form als umschriebene Geschwulst, theils in der als Cholesteatom oder Perlgeschwulst bekannten Varietät; letztere breitet sich zuweilen sehr beträchtlich aus und bewirkt ausgedehnte Atrophie und Schwund des anliegenden Hirntheils.

Sarcom und Krebs. Im Gewebe der ***Dura mater*** entstehen nicht selten weiche, rundliche, gelappte Geschwülste, die man gewöhnlich unter dem Namen ***Fungus durae matris*** zusammenfasst; ihrer Textur nach gehören sie theils zu den Sarcomen, theils zum gewöhnlichen Krebs.

Diese Geschwülste, einzeln oder in grösserer Anzahl von Haselnuss- bis Hühnereigrösse, finden sich am Schädelgewölbe oder an der Basis, gehen bald mehr von der Innenseite, bald mehr von der Aussenseite der ***Dura mater*** aus, wachsen daher entweder mehr nach Innen zu und sind dann in einer Höhlung des Gehirns gelagert, oder mehr nach Aussen, bewirken dann Atrophie der Schädeldecke, heben die Weichtheile, durchbohren auch diese und wuchern dann frei hervor, an ihrer Basis von dem scharfen Knochenrande umgeben. Zuweilen setzen sie sich auf den Knochen selbst fort, von welchem aus dann die Neubildung auf dem Schädel weiter wuchern kann. An den Seiten der Geschwulst findet Entzündung des Periosts und Osteophytenbildung statt.

Von diesen Geschwülsten sind diejenigen zu unterscheiden, welche ursprünglich in den Schädelknochen entstehen und sich von da auf die ***Dura mater*** fortsetzen; sie wuchern von der ***Dura mater*** aus meist nach Innen und lagern in einer Grube des Hirns, wie die ursprünglich im Gewebe der ***Dura mater*** entstandenen.

Alle diese Neubildungen erreichen oft eine enorme Grösse, tödten durch Druck des Gehirns, Hyperämie nnd Oedem desselben, Meningitis u. s. w.

Selten kommt der Krebs in der ***Dura mater*** auch als diffuse Infiltration vor. In der ***Pia mater*** kommen Krebsknoten nur selten vor. Am Ependyma sah Rokitansky einmal Krebs.

Abbildungen: Cruveilhier Livr. 8 Pl. 1—3. Livr. 26 Pl. 2. Livr. 33 Pl. 3. Livr. 35 Pl. 3. Albers I. T. 2—4. Froriep, Klin. Kpft. T. 45. Sandifort, Mus. anat. T. 194. Lebert I. Pl. 27, 45. II. Pl. 101. 102.

Tuberkel finden sich hauptsächlich in der ***Pia mater*** als Theilerscheinung der allgemeinen Tuberkulose; sie finden sich zuweilen als graue oder gelbe Granulationen in grösseren Gruppen oder Knoten, welche entweder die anstossende Hirnmasse zusammendrücken und sich auch zuweilen in ihr selbst weiter entwickelten, oder die ***Dura mater*** vor sich her drängen, nach Art der Pacchioni'schen Granulationen perforiren und in einer Grube der Schädeldecke lagern. Diese Art der Tuberkel entwickelt sich langsam, erweicht sehr selten, die Kranken sterben eher an der Tuberkulose der Lungen. (Chronische T.)

Häufiger entwickeln sich die Tuberkel neben Hyperämie und seröser Exsudation sehr rasch als zahlreiche hirsekorngrosse, discrete, graue Körnchen, die meist lebhaft injicirte ***Pia mater*** erscheint mit unzähligen sehr kleinen, grauen Knötchen durchsetzt; dieselben finden sich nur selten über die ganze Hirnoberfläche ausgebreitet, sondern sitzen meist nur an der Hirnbasis, insbesondere in den Sylvi'schen Gruben; gleichzeitig findet sich meist ***Hydrocephalus internus*** und Hirnödem. (Acute T.)

Abbildungen: Cruveilhier Livr. 6 Pl. 2. Albers I. T. 6a.

Syphilitische Knoten, ***Gummata***, kommen zuweilen in der ***Dura mater*** vor und stellen sich als flache, derbe, fleischige, meist in der Mitte käsige Knoten dar.

2. Das Gehirn.

Bildungsfehler.

Acephalie: gänzlicher Mangel des Hirns und Kopfes. Anencephalie, Hemicephalie: Mangel der Schädeldecken, die Basis des Schädels liegt frei, ist bedeckt von den Hirnhäuten, von einer blutig-schwammigen Masse oder Rudimenten des Hirns, oft combinirt mit entsprechenden Veränderungen im Rückgrath (***Spina bifida***). Zuweilen ist der Schädel mehr entwickelt, ist aber immer noch sehr klein, hat grosse Lücken, durch welche mit Wasser gefüllte Säcke der Hirnhäute vorragen. Hieran schliessen sich die Fälle, in welchen der Schädel fast vollständig ist, aber durch Spalten im Nasentheil des Stirnbeins, in der Schuppe des Hinterhauptbeins, den Scheitelbeinen, dem Siebbein und Keilbein Theile des Hirns, oder häufiger hydrocephalische Säcke mit Theilen des Hirns prolabiren: Hirnbruch, Encephalocele, Hydrencephalocele. In anderen Fällen ist der Schädel vollständig geschlossen, aber durch Hydrocephalie enorm ausgedehnt. (S. o.) In einer ferneren Reihe von Missbildungen ist der Schädel abnorm klein, das Gesicht überwiegt die kleine Schädelkapsel, das Gehirn ist entsprechend klein: Mikrocephalie. Diese Missbildung ist bald durch ursprüngliche mangelhafte Bildung und Entwickelung des Gehirns bedingt, bald durch abnorm frühzeitige Verwachsungen der Schädelknochen unter einander, wodurch die Schädelhöhle früher geschlossen wird, ehe das Gehirn seine volle Entwickelung erlangt hat. Angeborene Hypertrophie, combinirt mit ***Hydrocephalus internus,*** mangelhafter Schädelbildung. Mangel,

Verkümmerung, Fehler der Gestalt einzelner Hirntheile, Asymmetrie der beiden Hälften.

Abbildungen: Vrolik, Tab. ad ill. embr. T. 40—45, 51, 52. Ammon, Die angeb. ch. K. T. 4. Sandifort, Mus. anat. T. 123, 126, 190, 191. Otto, Descr. monstr. T. 3, 9, 10, 23. Förster, Missb. Taf. XIV u. XV.

Hyperämie. Anämie.

Die Hyperämie ist kenntlich an abnorm zahlreichen und grossen Blutpunkten, welche auf der Schnittfläche des Hirns auftreten, und die dunklere Färbung, welche in den Extremen in der Rindensubstanz als dunkles Braun, in der Marksubstanz als helles, schmutziges Graubraun erscheint und durch viele Nüancen in die normale übergeht. Das Hirn turgescirt etwas. Die Gefässe der Hirnhäute sind strotzend gefüllt.

Die Anämie ist kenntlich am Mangel von Blutpunkten auf der Schnittfläche und der auffällig blassen Färbung des letzteren, durch welche die Marksubstanz ganz rein milchweiss und die Rindensubstanz blass-grauroth erscheint.

Hämorrhagie.

Hämorrhagie im Gehirn findet sich bald in Form eines vereinzelten grösseren Herdes, bald in Form mehrerer grösserer Herde zugleich, bald in Gestalt einer kleinen oder grösseren Gruppe zahlreicher sehr kleiner, punktförmiger Herde, sog. capillärer Apoplexieen.

Die Blutung erfolgt aus den Capillaren und kleinsten Venen und Arterien, seltener aus den Gefässen mittlerer Grösse. Die Bedingungen der Blutung, soweit sie uns überhaupt bekannt, sind folgende: 1) Atherom, Verknöcherung und Fettentartung der grösseren oder der kleinen und kleinsten Hirnarterien, bei gleichzeitigem ähnlichen Leiden der übrigen Körperarterien, die häufigste Bedingung; 2) Klap-

penfehler des Herzens und Lungenkrankheiten, welche den Abfluss des Hohlvenenblutes in's rechte Herz hindern und mechanische Hyperämie des Hirns verursachen; diese Bedingungen finden sich oft gleichzeitig mit den ersteren. 3) Wir finden ferner Blutungen neben Neubildungen im Hirn, in durch Entzündung erweichter Hirnsubstanz, bei Gerinnseln im ***Sinus longitudinalis,*** bei ***Hydrocephalus congenitus,*** Hirnatrophie, Erschütterung und Verwundung des Schädels und Hirns.

Der Sitz der Blutung ist meist im grossen Hirn, selten im kleinen, am seltensten in der Brücke, ***Medulla oblongata,*** dem Balken, ***Fornix.*** Am häufigsten findet sich der Herd im ***Corp. striatum*** und Sehhügel und der benachbarten Marksubstanz der grossen Hemisphären, seltener im Marklager der Hemispären allein, ferner in der grauen Substanz der Hirnrinde.

Die Grösse eines apoplectischen Herdes ist sehr verschieden und variirt zwischen der einer Haselnuss bis zu der einer Faust, zuweilen umfasst er eine ganze Hemisphäre. Oft ist die Wand eines Ventrikels eingerissen, das Blut hat sich auch in diesen und von da in die übrigen ergossen. Gewöhnlich findet sich nur ein grosser Herd, selten mehrere kleine; häufig sind aber neben dem Hauptherde an anderen Stellen kleinere Herde oder Gruppen von punktförmigen Extravasaten.

Das ergossene Blut bildet entweder einen dunkelen, schwarzrothen, halbfesten Klumpen, oder eine feste Placenta, oder es scheiden sich massenhaftere Faserstoffgerinnsel aus. Diese Massen sind eingeschlossen von der zerrissenen Hirnsubstanz; dieselbe ist zunächst dem Blute blutig gefärbt, mit Extravasaten durchsetzt, weich und zottig. Das übrige Hirn ist bei grossen Blutungen gedrückt und anämisch wie die Häute.

Die Blutung hat meist bald den Tod zur Folge durch

Aufhebung der Gehirnthätigkeit durch die Zerreissung oder den Druck; zuweilen erfolgt der Tod erst später in Folge des Substanzverlustes des Hirns, der Erweichungen, Entzündungen im Umkreis der Blutung. Kleinere Herde können heilen; die Vorgänge während der Heilung sind dieselben wie bei den Blutungen der übrigen Organe.

a) Der Inhalt des Herdes wird allmälig zu einer chocoladenfarbigen, später rostfarbigen und endlich gelben flüssigen Masse (Umwandlung des Hämatins zu körnigem Pigment, Zerfall des Faserstoffs zu einer molecularen, eiweisshaltigen Masse, der weissen Blutkörperchen und Hirnreste durch Fettmetamorphose), die Wand wird fest und ausgeglättet (Neubildung von Bindegewebe und Gefässen). Der Inhalt wird allmälig dünnflüssiger und heller, die Wand fester und man findet dann statt des Herdes eine Cyste, welche später nach Resorption ihres Inhaltes in einer schwieligen, meist pigmentirten Narbe verheilen kann.

c) Häufiger verflüssigt sich das Extravasat nicht so vollständig, es tritt Organisation ein, Bildung von kleinen runden, ein- und mehrkernigen Zellen, welche theilweise wieder als Körnchenzellen zerfallen, Bildung von Faserzellen und feinen Bindegewebsfibrillen, welche meist ein zartes Netzwerk im ganzen Extravasat bilden, in dessen Maschen der übrige verflüssigte, pigmentirte oder farblose, oder durch Körnchenzellen und freies Fett gelblich gefärbte Rest liegt. Die Umgebung ist ebenfalls verhärtet. Vernarbung tritt später zuweilen ein. (Zellulöse Infiltration.)

c) Kleine und in der Fläche ausgebreitete (in der Hirnrinde) Herde vernarben meist rasch und man findet an deren Stelle harte, gelbe oder schwärzliche Knötchen oder Platten, bestehend aus amorphem Faserstoff, Pigment und Spuren von Bindegewebe.

Manche Beobachtungen sprechen dafür, dass auch die

übrigen Metamorphosen hämorrhagischer Herde: Tuberkulisirung, Concrement- und Eiterbildung eintreten können.

In Folge der Vernarbung eines apoplectischen Herdes schwindet der betroffene Theil des Hirns und der früher vom Hirn eingenommene Raum in der Schädelhöhle wird von Serum und den verdickten Hirnhäuten eingenommen. Fand der Erguss in der Hirnrinde statt, so schwinden an der Stelle die Windungen, man findet an deren Stelle einen platten Eindruck; eine solche ausgedehnte Atrophie der Hirnwindungen nach Blutungen führt stets Blödsinn herbei.

Abbildungen: Cruveilhier Livr. 5 Pl. 6. Livr. 20 Pl. 3, 4. Livr. 21 Pl. 5. Livr. 33 Pl. 2. Livr. 35 Pl. 3. Livr. 36 Pl. 1. Carswell Fasc. 6 T. 1, 2. Hope Fig. 245, 250—255. Bright, Med. Rep. II. Pl. 5, 6, 20—24, 27, 28. Lebert II. 98, 99.

Hypertrophie.

Im Kindesalter (selten später), meist bei Scrofulösen oder Rhachitischen, entwickelt sich unter unbekannten Bedingungen eine Vergrösserung der Hirnmasse, durch welche der Schädel, wenn die Fontanellen noch nicht geschlossen sind, ausgedehnt wird, und bei sehr hohem Grade und rascher Entwickelung selbst Nähte aus einander getrieben, wenn er verknöchert ist, die Knochen zuweilen verdünnt werden. Die Form des ausgedehnten Schädels gleicht ganz der des hydrocephalischen. Im verknöcherten Schädel findet man das Hirn strotzend, von den verdünnten Hirnhäuten eng umschlossen und nach deren Trennung hervorquellend. Die Consistenz der Hirnmasse ist fest, die Windungen an der Oberfläche sind platt gedrückt, die Marksubstanz der grossen Hemisphären ist besonders entwickelt, die Ventrikel sind eng. Das kleine Hirn und die Hirnbasis sind nicht oder nur selten vergrössert.

Die Hypertrophie beruht in abnormer Vermehrung der die Nervenelemente tragenden, den Bindesubstanzen ange-

hörigen Grundsubstanz. Der Zustand entwickelt sich langsam, selten rasch, ist von ähnlichen Erscheinungen begleitet wie der ***Hydrocephalus internus*** und tödtet unter den Zeichen des Gehirndruckes.

Bei Erwachsenen kommt in höchst seltenen Fällen eine ähnliche Hypertrophie spontan oder durch den Reiz von Geschwülsten des Gehirns hervorgerufen vor.

Atrophie.

Die Atrophie ist entweder gleichmässig über das ganze Gehirn oder die grossen Hemisphären ausgedehnt oder ist ungleichmässig und betrifft nur einzelne kleinere oder grössere Theile des Gehirns.

Die gleichmässige allgemeine Atrophie findet sich am häufigsten im höheren Alter als senile Veränderung; dieselbe ist in ihren geringeren Graden ein sehr gewöhnlicher Befund und hat nur geringe pathologische Bedeutung, in den höheren Graden ist sie seltener und stellt eine wichtige pathologische Veränderung dar.

Man findet insbesondere die grossen Hemisphären verkleinert, dieselben liegen nicht am Schädel an, die Gyri sind schmal, die Sulci weit, die Hirnsubstanz ist dunkler, fester, zähe, die Ventrikel sind weiter. Auf der Schnittfläche erscheint die Hirnsubstanz öfters gerunzelt, die Gefässlumina prominiren und sind erweitert. Das kleine und Mittelhirn sind unverändert. Die erweiterten Ventrikel sind mit Serum ausgefüllt, die Hirnhäute sind verdickt, ihre Gefässe varicös, in den Subarachnoidealräumen und der ***Pia mater*** der Convexität findet sich eine beträchtliche seröse Infiltration, durch welche vorzugsweise die Ausfüllung des Schädelgewölbes bewirkt wird, zuweilen sind auch die Schädelknochen verdickt.

Das allmälig schwindende Hirn disponirt zu Hyperämieen, Hämorrhagieen und serösen Ergüssen, deren Erschei-

nungen den chronischen Verlauf der Atrophie unterbrechen und öfters tödten.

In seltenen Fällen tritt diese Form der Atrophie auch schon vor dem eigentlichen Greisenalter im Mannesalter ein.

Die ungleichmässige, partielle Atrophie ist meist durch anderweitige Texturveränderungen bedingt, so durch Hämorrhagieen und Entzündungen, nach welchen Schwund nicht allein der betroffenen, sondern auch der benachbarten Theile eintritt; die Ausdehnung der Atrophie ist sehr verschieden, am beträchtlichsten ist die Atrophie der weissen Marksubstanz nach hämorrhagischen oder entzündlichen Zerstörungen der grauen Rindensubstanz; die Hirnsubstanz schrumpft beträchtlich ein, wird härter, dunkler, die weiten Gefässlumina rücken näher an einander und die Schnittfläche erscheint zuweilen dadurch fast siebförmig. Die Ausfüllung der Schädelhöhle wird auf dieselbe Weise bewirkt wie bei der allgemeinen Atrophie.

Atrophie kann endlich auch durch den Druck von Geschwülsten, von Serum bei hohen Graden des Hydrocephalus, bewirkt werden.

Abbildungen: Cruveilhier Livr. 8 Pl. 5. Albers I. T. 7.

Entzündung.

Die Entzündung ist stets auf circumscripte Stellen beschränkt, niemals auf das ganze Hirn ausgedehnt; die Herde sind erbsen- bis wallnusgross, selten nehmen sie eine halbe oder eine ganze Hemisphäre ein. Man findet meist nur einen, selten mehrere; ihr Sitz ist im Allgemeinen derselbe wie der der hämorrhagischen Herde: die graue Substanz der Centraltheile des Hirns, Seh- und Streifenhügel, und der Hirnrinde.

Der frische Entzündungsherd ist kenntlich durch die rothe Farbe, Erweichung und Schwellung der ergriffenen Stelle, man sieht zahlreiche injicirte Gefässchen und kleine

punktförmige Extravasate; zuweilen sind die letzteren in grosser Menge vorhanden. Das Exsudat ist meist sparsam, durchdringt die Hirnsubstanz, welche gleichzeitig zerfällt, als seröse Flüssigkeit, welche selten molecular oder faserig geronnenes Fibrin enthält. Die mikroskopische Untersuchung der Masse zeigt: Elementartheile des Hirns, Blutkörperchen, amorphes Exsudat, beginnende Kern- und Zellenbildungen.

Die nächsten Veränderungen des Herdes bestehen entweder in Umwandlung der Farbe in's Braune oder Gelbe, durch Umwandlung des Hämatins zu Pigment und Fettmetamorphose der Hirnzellen, in welchem Zustande die Herde am häufigsten in der Leiche gefunden werden; oder seltener in gänzlicher Entfärbung des Herdes durch Resorption des Hämatins oder Pigments.

Die den Herd umgebende Hirnsubstanz ist meist serös infiltrirt oder gelblich gefärbt und erweicht. Ist der Herd gross, so drängt er das Hirn gegen die Schädelwand.

Die Ausgänge der Entzündung sind:

a) Es bilden sich zum Theil äusserst feines Bindegewebe, welches eine Art Netzwerk bildet, zum Theil indifferente Zellen; der Farbstoff des ergossenen Blutes wird resorbirt oder bleibt, in gelbes oder rothes Pigment umgewandelt, zurück; die Hirnzellen zerfallen durch Fettmetamorphose zu feinen Fettkörnchen, die Hirnfasern zerfallen und schwinden allmälig, und so findet man endlich eine emulsive Flüssigkeit in einem aus neugebildetem Bindegewebe und Gefässen bestehenden Maschenwerke, als eine weiche, aber auf der Schnittfläche nicht zerfliessende, breiige oder gallertartige, weisse oder gelbe Masse. Die angrenzende Hirnsubstanz ist entweder fest, weisslich, bröckelig oder der Herd geht allmälig in normale Substanz über.

Zuweilen wird diese Masse dünnflüssiger, das Netzwerk schwindet und man hat eine mit emulsiver oder seröser

Flüssigkeit gefüllte Höhle vor sich, deren Wände aus harter, käsiger Hirnsubstanz bestehen.

b) Es tritt reichliche Zellenbildung ein, es entsteht ein Eiterherd, Abscess, dessen Grösse Anfangs der des früheren Entzündungsherdes gleicht, später aber durch Entzündung und Eiterbildung im Umkreise zunehmen kann. Die Umgebung des Abscesses ist meist im Zustande des Oedems oder der gelben Erweichung, zuweilen auch normal. Der Abscess wird oft lange getragen, verkleinert sich, die einschliessende Hirnsubstanz wird hart und umgiebt die dicke, käsige, eingetrocknete Eitermasse, in welcher sich später auch Kalksalze entwickeln können. Zuweilen bildet sich um ihn eine Art fibröser Kapsel, während sich der Inhalt mehr verflüssigt.

Zuweilen findet Entleerung des Abscesses statt, wenn er, die Hirnhäute erreichend, circumscripte Entzündung und Vereiterung derselben, später Caries der Knochen und Perforation derselben bewirkt; dieser Vorgang ist an verschiedenen Stellen des Schädels beobachtet worden, am häufigsten aber am ***Os petrosum***, welches durch Caries mehrfach durchlöchert wird, so dass der Eiter entweder durch die Paukenhöhle und den äusseren Gehörgang nach Aussen entleert wird, oder auch direct durch den Knochen nach Aussen gelangt. Uebrigens ist in diesen Fällen meist die Caries der Knochen das Primäre, der Abscess das Secundäre.

Alle diese Ausgänge haben nicht selten Schwund des Hirns, zunächst der Umgebung des Herdes, aber auch grösserer Partieen zur Folge. Besonders auffällig ist dieser Schwund nach Entzündung der Gehirnrinde, die meist eine grosse Ausbreitung hat, sich als rothe Erweichung mit zahlreichen Extravasaten darstellt und oft mit Entzündung der ***Pia mater*** combinirt ist. Ihr häufigster Ausgang ist Verschrumpfung der Windungen der erkrank-

ten Partie und Umwandlung derselben in eine harte, gelb pigmentirte Substanz; zuweilen bleibt aber ein Theil des Entzündungsherdes weich und wird von harten, gelb pigmentirten, platten Schichten umgeben. War die Entzündung ausgebreitet, so wird oft die ganze Hemisphäre atrophisch, fest, ihr Ventrikel verkleinert.

Die Hirnentzündung ist zuweilen rasch tödtlich, meist tritt der Tod aber erst während eines der Ausgänge ein, oder es erfolgt Heilung. Der Verlauf ist daher selten acut, meist subacut oder chronisch.

Die Hirnentzündung kommt am häufigsten im hohen Alter vor, ferner bei Herzkranken, nach Typhus, bei schweren chronischen Krankheiten, in der Umgebung von Geschwülsten im Gehirn, in Folge von Erschütterung oder Verwundung des Schädels oder Gehirns, bei Caries der Schädelknochen.

Abbildungen: Cruveilhier Livr. 20 Pl. 4. Livr. 33 Pl. 3. Carswell Fasc. 5 Pl. 3, 4. Fasc. 8 Pl. 1. Fasc. 12 Pl. 4. Hope Fig. 257. Bright II. Pl. 10—16.

Oedem.

Bei Oedem des Gehirns erscheint der Umfang des Hirns unverändert oder das ganze Hirn turgescirt, die Schnittfläche ist glänzend, feucht, bedeckt sich bald mit einer dünnen Schicht hellen Wassers, das Messer wird feucht, die Consistenz ist meist vermindert, selten vermehrt. Es findet sich neben anderen serösen Ergüssen bei M. Brightii, bei Herzkranken, bei Hirnatrophie, bei Hyperämie des Hirns und Hydrocephalus.

Der höchste Grad stellt sich als breiige Erweichung dar, denselben sieht man nur neben serösem Erguss in die Ventrikel, und zwar sowohl neben dem, welchen wir von Entzündung der *Pia mater* in den Ventrikeln herleiten, als

neben dem nicht entzündlichen. Es sind die nächsten Umgebungen der ödematösen Erweichung in geringerem Grade mit Serum durchfeuchtet und allmälig in die normale Hirnsubstanz übergehend. Das Hirn ist meist turgescirend.

Erweichung.

Ausser den durch Entzündung oder Oedem bewirkten Erweichungen der Hirnsubstanz finden sich solche auch zuweilen unabhängig von diesen Vorgängen, bedingt durch Verstopfungen der Arterien mit Gerinnseln oder Obliteration derselben durch atheromatöse Entartung und der dadurch bewirkten Aufhebung der Circulation und Ernährung in dem betreffenden Hirntheile.

Es entstehen dadurch kleine und grössere Herde, die aus einem farblosen oder gelblichen Brei bestehen, dessen mikroskopische Untersuchung zerfallene Nervenfasern, ***Corpuscula amylacea***, freie Fettkügelchen und Körnchenzellen oder Fettkörnchen als Hauptelemente ergiebt. Die gelbe Farbe rührt also offenbar von den Fettkörnchen her, wie wir das auch in allen übrigen Geweben sehen, in welchen körniges Fett auftritt.

In der Umgebung apoplectischer oder Entzündungs-Herde findet man zuweilen eine ähnliche breiige, gelbe Erweichung. Hier trat die Fettmetamorphose nach Zerstörung oder Obliteration der Gefässe in dem apoplectischen Herde ein, oder das, was wir gelb erweicht finden, war selbst erst mit Blut oder Exsudat infiltrirt.

Verhärtung.

Eine geringe Vermehrung der Consistenz des ganzen Hirns findet sich bei Greisen, eine stärkere bei ***Atrophia cerebri;*** allgemeine Vermehrung der Consistenz sieht man ferner in manchen Fällen von Cholera, profusen Durchfällen und Exsudationen; das Hirn zeigt sich so fest, als

hätte es einige Zeit in Salzsäure gelegen, oder bekommt eine lederartige Zähigkeit. Verhärtung circumscripter Stellen ist häufiger und stellt die eigentliche Hirnsclerose dar; die Verhärtung erstreckt sich auf kleinere oder grössere Stellen, die verhärteten Theile haben entweder die gewöhnliche Farbe oder zeichnen sich durch eine dunklere Färbung aus. Die Consistenz dieser Stellen ist oft bedeutend, fast knorpelartig.

Die Verhärtung ist bedingt durch Neubildung einer sehr fein fibrillären Bindegewebsmasse zwischen den Nervenelementen, welche allmälig zerfallen und schwinden. Der Process gehört wohl in den meisten Fällen der Entzündung an.

Metastatische Abscesse

finden sich in allen Theilen des Gehirns unter den gewöhnlichen Bedingungen: sie sind erbsen- bis haselnussgross; meist zahlreich und gehen meist aus einem dunkelroth umschriebenen Infarct hervor, in dessen Mitte sich ein Eiterherd bildet.

Abbildungen: Cruveilhier Livr. 36 Pl. 1.

Verwundung und Contusion.

Verwundungen des Hirns durch eindringende Instrumente oder Knochensplitter bewirken Entzündung der betroffenen Partie und heilen durch directe Verwachsung oder Eiterung und Narbenbildung; war Substanzverlust vorhanden, so ist auch noch Heilung durch Eiterung möglich, die Lücke wird Anfangs durch Granulationen ausgefüllt, die später in festes, fibröses Gewebe übergeht. Neubildung von Hirnmasse an der Stelle der verlorenen ist noch nicht beobachtet worden.

Contusionen des Schädels haben meist Hämorrhagieen und Entzündungen zur Folge, die auf kleine Stellen be-

schränkt oder ausgebreitet sein können; zuweilen bewirken sie Zerreissung des Hirns mit Blutung in der zerrissenen Substanz.

Zuweilen wirkt die Erschütterung des Gehirns an und für sich ohne grosse Texturveränderungen tödtlich. Nach Angaben älterer Aerzte soll in solchen Fällen das Gehirn nach Oeffnung der Schädelhöhle in sich zusammengesunken und verkleinert gefunden werden; die Untersuchungen der neueren Medicin haben diese Angabe als falsch erwiesen.

Pathologische Neubildungen.

Neubildung von Bindegewebe findet sich nach Hämorrhagieen und Entzündungen (s. o.), ferner sehr selten in Form circumscripter Geschwülste, Fibroide. In einem Falle wurde eine aus Knochengewebe bestehende Geschwulst gefunden.

Gefässgeschwülste kommen in der Hirnsubstanz sehr selten vor, sind scharf umschrieben, haselnuss- bis wallnussgross und sitzen in den grossen oder kleinen Hemisphären.

Pigmentbildung ist häufig in in Rückbildung begriffenen Entzündungs- und insbesondere hämorrhagischen Herden, das Pigment findet sich in Form freier Körnchen oder Krystalle, sparsam oder massenhaft, in Zellen und amorphen Faserstoffpartikeln. Die Farbe ist roth oder gelb, selten schwarz.

Concretionen kommen hier und da als verkreidete Tuberkel, Abscesse, Cysten vor. In der *Glandula pinealis* bildet sich zuweilen schon bei Kindern Hirnsand, oder seine Menge bei Erwachsenen übersteigt das gewöhnliche Maass.

Cysten als selbstständige Neubildungen sind im Gehirn äusserst selten, man beobachtete in sehr einzelnen Fällen seröse oder Dermoidcysten; häufiger sind die aus

der Umbildung von hämorrhagischen oder Entzündungsherden hervorgegangenen cystenartigen Räume. Zuweilen wird die *Gl. pinealis* in eine erbsen- bis haselnussgrosse Cyste umgewandelt, deren Wand gewöhnlich sehr reich an Hirnsand ist.

Abbildungen: Froriep, Klin. Kpft. T. 46 und Albers T. 17 nach Hooper. Bright II. Pl. 2.

Sarcome finden sich im Gehirn meist als primäre, einfache Geschwülste von Wallnuss- bis Faustgrösse, welche meist in den grossen Hemisphären sitzen, im Centrum hart, faserreich, in der Peripherie weich, reich an Kernen und Zellen sind.

Epithelialkrebs findet sich im Gehirn in Form des Cholesteatoms oder der Perlgeschwulst, bildet umschriebene, beerenartige, ziemlich grosse Geschwülste, welche ausgedehnte Destruction der Hirnsubstanz verursachen.

Das Carcinom entwickelt sich sowohl primär als secundär im Gehirn, im ersteren Falle als einfache umschriebene Geschwulst oder als mehr diffuse Entartung, im zweiten Falle meist in Form vielfach zerstreuter, kleiner Knoten. Der Tod erfolgt durch die mit der Krebsbildung verbundene Zerstörung des Gehirns oder durch Entzündungen in der Umgebung der Krebsknoten.

Abbildungen: Cruveilhier Livr. 25 Pl. 2. Livr. 35 Pl. 3. Albers I. T. 20. Carswell Fasc. 5 Pl. 2. Fasc. 3 Pl. 2. Bright II. Pl. 2, 7, 30. Froriep, Klin. Kpft. T. 21, 22. Lebert I. Pl. 46.

Das Myxom wurde in mehreren Fällen im Gehirn als umschriebene kleine Geschwulst beobachtet.

Syphilitische Geschwülste kommen in der Hirnsubstanz sehr selten vor und bilden umschriebene erbsen- bis haselnussgrosse Knoten.

Tuberkel sind im Gehirn eine häufige Theilerscheinung der Tuberkelkrankheit. Sie bilden runde, bohnen-

bis hühnereigrosse Knoten, welche in allen Theilen des Gehirns, insbesondere häufig aber im Kleinhirn lagern, meist einzeln, selten in grösserer Zahl vorkommen. Sie bestehen aus einer derben, gelben, bröckeligen Masse, sind umgeben von normaler oder häufiger von durch Entzündung erweichter Hirnsubstanz. Sie zerfallen selten zu einer breiigen oder dünnflüssigen, eiterartigen Masse; zuweilen verkreiden sie.

Tuberkulisirte Entzündungsherde, verkreidete Eiterherde und Cysticercen können mit diesen Tuberkeln verwechselt werden.

Abbildungen: Cruveilhier Livr. 18 Pl. 2. Livr. 25 Pl. 2. Albers I. T. 14—16. Bright II. Pl. 29, 30. Froriep, Klin. Kpft. T. 22, 66. Hope Fig. 259. Carswell Fasc. 1 Pl. 3. Lebert II. Pl. 97, 103, 104.

Parasiten.

Echinococcus kommt in Gestalt kleiner oder grösserer Blasen mit einfachen oder zahlreichen Tochterblasen in der Hirnsubstanz vor. Häufiger ist ***Cysticercus cellulosae*** einzeln oder in grosser Anzahl. Beide sterben zuweilen ab und verkreiden. In ihrem Verhalten zur umgebenden Hirnsubstanz gleichen diese Parasiten ganz den Geschwülsten, indem jene sich bald normal verhält, bald durch Entzündung oder Erweichung verändert wird.

Abbildungen: Froriep, Klin. Kpft. T. 46 Fig. 2 und Albers I. T. 17 Fig. 1 nach Hooper.

II. *Rückenmark.*

1. Die Rückenmarkshäute.

Hyperämie.

Hyperämie des Rückenmarks und seiner Häute tritt bei Erwachsenen in Folge von rheumatischen Einflüssen,

Störungen der Menstruation, bei Hämorrhoidalleiden und anderen Circulationsstörungen auf, verläuft acut oder chronisch, hat bleibende Ausdehnung der Gefässe, Trübung und Verdickung der *Arachnoidea*, serösen Erguss zwischen die Häute, zuweilen auch Bluterguss zur Folge.

Bei Neugeborenen sind Hyperämieen der *Pia mater* des ganzen Rückenmarks (und Gehirns) häufig, bewirken oft Bluterguss in das Gewebe der *Pia mater* und unter die *Arachnoidea* und dadurch den Tod.

Abbildungen: Cruveilhier Livr. 15 Pl. 1.

Entzündung.

Entzündung der *Dura mater* ist entweder traumatisch, oder von Caries der Knochen fortgesetzt; sie ist daher stets circumscript, charakterisirt durch starke Injection der *Dura mater* und des umgebenden Zellgewebes mit Exsudat, zuweilen Exsudation auf die freie Fläche. Im weiteren Verlauf bildet sich entweder Bindegewebe, durch welches die *Dura mater* sehr verdickt und an die Knochen, seltener an die *Arachnoidea* und *Pia mater*, befestigt wird und in welchem später zuweilen Verknöcherung auftritt, oder Eiter, welcher in günstigen Fällen zugleich mit dem Knocheneiter vermittelst eines Congestionsabscesses entleert wird. Oft folgt eine circumscripte oder allgemeine Entzündung der *Pia mater* und des Rückenmarks. Wenn der Entzündung der *Dura mater* tuberkulöse Caries zu Grunde liegt, so werden Eiter und Exsudat zu einer trockenen, käsigen Masse, welche in einzelnen Fällen einen so bedeutenden Umfang hat, dass durch sie Compression und Atrophie des Rückenmarks bewirkt wird.

Entzündung der *Pia mater* ist bald traumatisch, bald von der *D. mater* oder vom Rückenmark, oder von der *P. mater* des Gehirns aus fortgesetzt, bald bedingt durch heftige Erkältungen, bald metastatisch bei Pyämie

u. s. w. Sie findet sich in jedem Alter und kommt auch bei Neugeborenen vor. Die *Pia mater* ist mehr oder weniger injicirt und mit capillaren Ecchymosen durchsetzt, mit Exsudat oder Eiter infiltrirt, erweicht und verdickt; das Exsudat findet sich ausserdem zwischen *Pia mater* und *Arachnoidea*, es ist theils vorwiegend serös, theils serös und faserstoffhaltig, der geronnene Faserstoff oder die aus Eiterzellen bestehenden gelben Massen liegen oft in Form croupöser Pseudomembranen auf der *Pia mater*. Zuweilen findet sich auch Exsudat im Arachnoidealsacke, eine auf diesen beschränkte Entzündung giebt es nicht. Das Rückenmark ist oft weich, zuweilen oberflächlich entzündet, zuweilen auffällig hart.

Die Entzündung verläuft meist acut, ist oft tödtlich, zuweilen erfolgt Heilung durch Resorption des Exsudates, oder das Exsudat und der Eiter trocknen ein und bleiben lange Zeit als harte Massen unverändert zwischen den meist stark fibrös verdickten Häuten.

Abbildungen: Cruveilhier Livr. 32 Pl. 1, 2.

Pathologische Neubildungen.

Neubildung von Bindegewebe findet sich in Formen kleiner oder grösserer platter, circumscripter fibröser Massen an der Innenfläche der *Dura mater* oder in der *Arachnoidea*. Sie haben meist eine knorpelartige Consistenz und verknöchern zuweilen. Sie finden sich meist im Dorsal- und Lumbartheile und am häufigsten bei Greisen.

Abbildungen: Albers I. T. 31. Carswell Fasc. 11 Pl. 4.

In einzelnen Fällen wurde Fibroid, Lipom und Sarcom an den Rückenmarkshäuten beobachtet, welche durch Druck auf das Rückenmark tödtlich werden.

Krebs entsteht ursprünglich in der *Pia* oder *Dura*

mater oder geht von den Wirbelknochen auf diese über; er entwickelt sich als circumscripter Knoten oder diffuse, den Wirbelcanal stellenweise füllende Masse. Zuweilen bewirkt er eine Absorption der Knochen, drängt die Rückenmuskeln und äusseren Decken als Geschwulst hervor; in anderen Fällen wuchert er mehr nach innen zu, comprimirt das Rückenmark oder hat Hyperämie, Entzündung und Erweichung desselben zur Folge.

Abbildungen: Cruveilhier Livr. 32 Pl. 1. Albers I. T. 29.

Tuberkel finden sich als tuberkulöse Infiltration der *Dura mater* bei *Caries tuberculosa* der Wirbel, selten in Gestalt kleiner grauer oder gelber Miliartuberkel, oder als isolirte grosse Knoten.

Parasiten.

Echinococcusblasen finden sich im Zellgewebe zwischen Knochen und *Dura mater,* höchst selten im Sack der *Arachnoidea.* Sie bewirken Compression des Rückenmarkes nach der einen und Schwund des Knochens an der anderen Seite, entwickeln sich auch wohl ausserhalb des Wirbelcanales weiter und bewirken eine Geschwulst am Rücken.

Abbildungen: Cruveilhier Livr. 35 Pl. 6.

2. Das Rückenmark.

Bildungsfehler.

Hydrorrhachis interna, abnorme Anhäufung von Serum in dem fötalen Kanale des Rückenmarks. Tritt dieselbe in den frühesten Zeiten der Bildung ein, so hemmt sie die Bildung des Rückenmarks vollständig; man findet dann in der Regel den Wirbelkanal offen, die unter einander verwachsenen Rückenmarkshäute ebenfalls gespalten, die äusseren Deckel fehlend, so dass man von Aussen in

den eine offene Rinne bildenden Wirbelkanal sieht. Die Nerven enden in den Häuten. Selten sind die Häute noch geschlossen und bilden einen mit Serum gefüllten Sack; sehr selten findet keine Spaltung des Rückgraths statt.

Tritt der Erguss später oder in geringerem Grade ein, so ist das Rückenmark in Rudimenten vorhanden, oder es ist ganz entwickelt, aber hinten breit gespalten.

Im niedersten Grade ist das Rückenmark wohl gebildet, aber der fötale Kanal ist geblieben.

Diese Zustände finden sich entweder in der ganzen Ausdehnung des Rückenmarks oder an einzelnen Stellen, zuweilen an mehreren zugleich. Sind 2—3 Wirbelbögen gespalten, die Rückenmarkshäute geschlossen, so werden die letzteren oft durch die Knochenlücke hervorgetrieben und bilden dann einen mit Serum gefüllten apfel- bis kindskopfgrossen Sack, welcher von den allgemeinen Decken überzogen wird. Der Sack besteht ursprünglich aus allen drei Häuten, zugleich schwindet aber die ***Dura mater,*** gewöhnlich zugleich die allgemeinen Decken (***Spina bifida***).

Mit der ***Hydrorrhachis interna*** sind gewöhnlich ***Hydrocephalus internus*** und dessen Folgen in entsprechenden Graden combinirt. Es entsprechen die Anencephalie und Hemicephalie dem Mangel des Rückenmarks und der Decke des Wirbelkanals, die Hydrencephalocele der ***Spina bifida.***

Hydrorrhachis externa, abnorme Vermehrung des Serums zwischen ***Pia mater*** und ***Arachnoidea.*** Das Serum ist entweder gleichmässig angehäuft, oder es findet sich an einer circumscripten Stelle; im letzteren Falle sind an der entsprechenden Stelle die Wirbelbögen gespalten und durch diese Lücke prolabirt ein mit Serum gefüllter Sack. Der letztere besteht aus der ***Dura mater*** und ***Arachnoidea;*** er ist taubenei- bis kindskopfgross und communi-

cirt mit dem Wirbelkanale meist durch einen engen Hals; sein Inhalt communicirt mit der Flüssigkeit zwischen ***Pia mater*** und ***Arachnoidea.*** Das Rückenmark ist an dieser Stelle meist normal, seltner gespalten oder höchst selten ganz fehlend. Zuweilen ist es verlängert und bildet einen Vorsprung durch die Knochenlücke, also eine Art Hernie.

Dieser Zustand bildet eine zweite Art ***Spina bifida.*** Ist das Rückenmark normal, so ist Heilung durch spontane Entleerung des Sackes oder durch Operation möglich. Eine Berstung des Sackes findet, ausser im Uterus, während der Geburt, oder später, nach vorhergegangener Ulceration der Hautdecken, statt. Plötzliche und totale Entleerung bringt meist den Tod herbei, der ausserdem häufig in Folge des Druckes der Flüssigkeit auf das Rückenmark oder von ***Meningitis spinalis*** eintritt.

Abbildungen: Förster Taf. XVI. Cruveilhier Livr. 6 Pl. 3. Livr. 16 Pl. 4. Livr. 19 Pl. 5, 6. Livr. 39 Pl. 4. Froriep, Chir. Kpft. T. 66, 412. Albers I. T. 31. Sandifort, Mus. anat. T. 192, 193, 194. Ammon, Die angeb. chir. K. T. 12. Vrolik, Tab. ad ill. embr. T. 34.

Veränderungen der Länge sind selten; während im Normalzustande das Ende des Rückenmarks dem ersten oder zweiten Lendenwirbel entspricht, reicht es zuweilen bis zum dritten Lendenwirbel oder bis in's ***Os sacrum*** oder endet schon am eilften Brustwirbel.

Ebenso selten sind angeborene Veränderungen des Volumens. Angeborene Hypertrophie ist sehr selten, meist combinirt mit Hirnhypertrophie. Das Rückenmark ist rundlich, dicker und fester. Angeborene Atrophie findet sich nur bei gleichzeitiger Atrophie entsprechender Abtheilungen des Rumpfes oder der Extremitäten.

Hypertrophie. Atrophie.

Hypertrophie findet sich in einzelnen Fällen in gleicher Weise wie im Gehirn und mit dessen Hypertrophie combinirt.

Atrophie in geringem Grade findet sich im hohen Alter gewöhnlich, die Substanz wird fester und dunkler, daneben: Vermehrung des Serums zwischen ***Pia mater*** und ***Arachnoidea,*** Verdickung und Knochenplatten auf der letzteren.

Atrophie des Rückenmarks ohne sonstige Degeneration im früheren Alter ist selten, sie ist auf einzelne Theile beschränkt oder allgemein. Am häufigsten ist diese Atrophie der Lumbarabtheilung nach geschlechtlichen Excessen; das Volumen kann um die Hälfte und mehr abnehmen, doch sind die höheren Grade, ja eine auffällige, nicht erst aus dem Vergleich mit anderen Präparaten ersichtliche, Atrophie selten. Viel häufiger kommt Atrophie in Verbindung mit fettiger Entartung oder entzündlicher Destruction der Substanz des Rückenmarkes vor. Dieselbe betrifft fast nie das Rückenmark in seiner ganzen Dicke, sondern meist nur die vorderen oder hinteren Stränge und diese bald in ihrer ganzen Länge, bald stellenweis. Die atrophischen Stränge sind meist missfarbig, grau, ungewöhnlich weich, zuweilen aber auch hart.

Durch den Druck von Neubildungen, luxirten Knochen u. s. w. wird öfter ein auf die gedrückte Stelle beschränkter Schwund des Rückenmarks ohne anderweitige Texturveränderung bewirkt. Ober- und unterhalb der gedrückten Stelle findet sich nicht selten eine leichte Schwellung der Substanz.

Hyperämie. Hämorrhagie.

Hyperämie findet sich unter gleichen Bedingungen

wie die der Häute und ist charakterisirt durch dunkle Färbung des Rückenmarks, selten durch zahlreiche, auf dessen Schnittfläche auftretende Blutpunkte.

Hämorrhagie ist äusserst selten und findet sich vorzugsweise in der grauen Substanz in Form centraler kleiner oder sehr in die Länge ausgedehnter Herde, in welchen dieselben Metamorphosen eintreten können wie in den hämorrhagischen Herden des Gehirns.

Abbildungen: Cruveilhier Livr. 3 Pl. 6, copirt bei Froriep, Klin. Kpft. T. 17. Albers I. T. 30.

Entzündung.

Die Entzündung (*Myelitis*) findet sich in kleineren oder grösseren Herden vorzugsweise in der grauen Substanz, selten in der ganzen Dicke des Rückenmarks; sie bewirkt Erweichung, Schwellung und Röthung der betroffenen Stelle, seröse Infiltration in deren Umgebung; die näheren anatomischen Verhältnisse und die Ausgänge sind ganz wie bei der Hirnentzündung: Bildung eines mit Serum durchtränkten Bindegewebenetzes, Verhärtung, selten Eiterung. Das durch die Entzündung erweichte Rückenmark schwindet zuweilen. In einzelnen Fällen findet bei *Myelitis* eine sehr reichliche Bindegewebswucherung statt, das Bindegewebe ist weich, gallertig, die Nervenelemente zerfallen und verschwinden allmälig.

Besonders häufig ist Entzündung der grauen Substanz in der Ausdehnung eines grossen Theils oder des ganzen Rückenmarks, die sich Anfangs als rothe, später als weisse Erweichung des Centrums der Medulla darstellt, oder, nach Bildung eines serumhaltigen Bindegewebsnetzes, eine Art Wasserkanal im Centrum bildet (centrale Erweichung).

Die ursächlichen Momente sind wie bei *Meningitis spi-*

nalis. Oft tritt die Entzündung ohne nachweisbare Ursache auf; der Verlauf ist acut oder häufiger chronisch.

Abbildungen: Cruveilhier Livr. 3 Pl. 6. Livr. 32 Pl. 1. Albers I. T. 28. Carswell Fasc. 8 Pl. 1. Fasc. 10 Pl. 4.

Erweichung. Verhärtung.

Erweichung ist Folge von Entzündung oder seröser Infiltration (Oedem) des Rückenmarks bei ***Meningitis,*** eines Wasserergusses zwischen die Häute oder um Neubildungen, Entzündungs- und Blutherde.

Verhärtung des ganzen Rückenmarks findet sich bei ***Atrophia senilis*** und Atrophie des früheren Alters, Verhärtung einzelner Stellen nach Entzündungen und Blutungen.

Zuweilen kommt, wie im Gehirn, so auch im Rückenmark partielle Sclerose als selbstständiger Process vor, die Veränderung ist auf einzelne Herde beschränkt und verhält sich ganz so wie im Gehirn.

Wunden. Contusion.

Kleine Wunden durch scharfe Instrumente können heilen und die Function des Rückenmarks kann dann völlig wiederkehren; in anderen Fällen bewirken sie durch Entzündung und Eiterung Zerstörung des Rückenmarks und durch die daraus hervorgehende Lähmung endlich den Tod. Grosse Wunden tödten oft sogleich. Quetschung und Zerreissung durch gebrochene oder luxirte Wirbel hat raschen Tod oder Entzündung, Blutung und späteren Tod zur Folge. Contusion durch heftigen Stoss oder Fall bewirkt Bluterguss zwischen Knochen und ***Dura mater*** und in die Arachnoidealhöhle, Entzündung der betroffenen Stelle.

Neubildungen. Parasiten.

Primäres Carcinom des Rückenmarks in Form umschriebener Knoten oder diffuser Entartung ist nur in wenigen Fällen beobachtet worden, häufiger geht die Krebsbildung von den Häuten auf das Rückenmark über.

In drei Fällen fand ich zellige Sarcome im Rückenmark, zweimal als umschriebene taubeneigrosse Knoten im Cervicaltheile und im Lumbaltheile, einmal als diffuse Entartung der hinteren Stränge fast in der ganzen Länge des Rückenmarks. Stets war das Rückenmark in der Umgebung entzündet. Aehnliche Beobachtungen machten auch Andere.

Tuberkel finden sich neben Tuberkeln in anderen Organen im Rückenmark selten. Sie haben ihren Sitz meist im Halstheile, sind von sehr verschiedener Grösse und haben, wie die übrigen Neubildungen, Entzündung oder Oedem im Umkreis zur Folge.

Cysticercus wurde einige Male im Rückenmarke gefunden.

III. *Nerven.*

Bildungsfehler.

Mangel einzelner Nerven kommt fast nie isolirt vor, sondern gleichzeitig mit Mangel oder Verkümmerung der Theile, welchen er angehören sollte. Die Nerven atrophischer Glieder sind dünn.

Fehlerhafter Ursprung einzelner Nerven im Hirn und Rückenmark kommt nur bei Bildungsfehlern der letzteren vor. Variationen in der Vertheilung und dem Verlaufe der Nerven sind nicht selten; ebenso Schwankungen der Dicke der Nerven und Ganglien.

Hypertrophie. Atrophie.

Hypertrophie bemerkt man an Nerven hypertrophischer Organe oder an Nerven, welche, über Geschwülste verlaufend, durch diese allmälig gehoben werden, oder nach chronischer Entzündung des sie umgebenden Zellgewebes. Die Hypertrophie beruht auf einer Vermehrung der allgemeinen Zellhülle der Nerven und deren Fortsetzung zwischen die Nervenbündel; Vermehrung der Nervenfasern oder Verdickung derselben ist nicht nachgewiesen. Der Umfang der Nerven kann um das Doppelte und Dreifache vermehrt werden. Functionsstörungen erfolgen nicht. Vergrösserung der Ganglien hat man hie und da gesehen. Hypertrophie aller Nerven sah man in einzelnen Fällen in den Leichen Blödsinniger.

Atrophie der Nerven wird bewirkt: durch anhaltenden Druck oder Zerrung derselben, durch Entzündung und Neubildungen in ihrem Gewebe, durch Atrophie und Schwund der Theile, zu welchen sie führen oder der Centraltheile, von welchen sie abgehen, durch gewaltsame Trennung eines Nerven von seinem Centrum oder centralen Theile. Ausser einfachem Schwinden der Nervensubstanz bemerkt man zuweilen Entfärbung derselben in's Gelbliche, Verhärtung oder Erweichung.

Hyperämie.

Venöse Hyperämie, als blaurothe Ramificationen um die Nerven und in ihrer Substanz, ist häufig als Leichenerscheinung in Nerven tief gelegener Theile; nicht selten sieht man auch Ecchymosen und blaue Färbung der Nerven unter denselben Verhältnissen.

Entzündung.

Die Nervenentzündung beschränkt sich entweder auf die Zellhülle oder geht mehr in die Tiefe durch die ganzen

Nerven. Die Zellhülle und fast immer das umgebende Zellgewebe und die nächst liegenden Theile zeigen entwickelte Injection und kleine Ecchymosen, das Innere der Nerven ist geröthet, der Nerv erweicht, leicht zu zerfasern; das Exsudat ist entweder nur in die Zellhülle und ihre Umgebung oder zwischen die Nervensubstanz selbst ergossen, es ist bald serös, bald reich an Faserstoff; der Nerv ist mehr oder weniger geschwollen und je nach der Masse des Exsudates erweicht und seine Fasern zerfallen.

In Folge der Entzündung bildet sich oft Bindegewebe, welches insbesondere die Zellhülle massenhaft verdickt, aber sich auch zwischen den Nervenfasern bildet und mit Schwund derselben begleitet ist. Zuweilen bildet sich Eiter, der Nerv zerfällt dann meist zu einer breiigen Masse und geht zu Grunde. Die Nervenfasern zerfallen entweder unmittelbar in kleine Fragmente oder sie gehen die Fettmetamorphose ein, stellen sich als mit Fett gefüllte Röhren dar und zerfallen später.

Nach völliger Durchschneidung der Nerven kann eine Wiedervereinigung derselben durch neugebildete Nervensubstanz eintreten. Nach Amputationen folgt meist leichte Entzündung, die Enden der durchschnittenen Nerven schwinden und verschmelzen mit dem Narbengewebe oder schwellen kolbig an durch Neubildung von Binde- oder Nervengewebe. (S. Neubildung von Nervengewebe im allgemeinen Theile.)

Fettmetamorphose

der Nerven findet sich, ausser in entzündeten, gequetschten, durch Geschwülste gedrückten und gezerrten Nerven, in solchen, deren centrale Endigung im Gehirn oder Rückenmark zerstört ist. Die Nervenfasern zerfallen in kleine Fettkügelchen, welche wieder zu grösseren Tropfen zusammenfliessen. Nach Resorption des Fettes schwinden die Nerven.

Pathologische Neubildungen.

Neugebildetes Bindegewebe findet sich als Narbensubstanz nach Entzündung in und um den Nerven, als Grundlage des sogenannten Neuroms. Unter Neurom versteht man eine kleinere oder grössere, längliche, harte Geschwulst der Nerven; dieselbe wird bedingt: a) durch diffuse Neubildung von Bindegewebe in der Zellscheide und ihren Fortsetzungen zwischen die Fasern, wodurch der Nerv gleichförmig verdickt wird; b) durch Bildung einer umschriebenen, länglichen, fibrösen Geschwulst, welche, bald in der Zellscheide, bald im interstitiellen Bindegewebe des Nerven lagernd, den Nerven platt drückt, selten ganz zum Schwinden bringt; ihre Grösse wechselt von der einer Erbse bis zu der einer Faust. (*Neuroma spurium.*)

c) Durch Neubildung einer im Verlauf der Nerven erscheinenden Geschwulst, welche nur aus einem Geflecht von Nervenfasern besteht. Dasselbe Verhalten zeigen zuweilen auch die knotigen Anschwellungen der Nervenstämme in Amputationsstümpfen. (*Neuroma verum.*)

Die Neurome kommen einzeln oder in grösserer Anzahl vor, finden sich meist an den Spinalnerven, seltener an den Ganglien des Sympathicus und den Hirnnerven. In manchen Fällen sind sie über fast alle Nerven des Körpers verbreitet, in anderen nur über gewisse Gebiete, oder es findet sich in einem einzelnen Nerven nur ein Neurom. (S. im allg. Theil unter Neuroma.)

Abbildungen: Cruveilhier Livr. 1 Pl. 3. Livr. 35 Pl. 2. Lebert I. 21—23.

Concremente sind in den Nervenscheiden in einzelnen Fällen beobachtet worden.

Krebs entwickelt sich selbstständig selten in den Nerven, häufiger geht er von benachbarten Organen auf

sie über; es ist meist Markschwamm, der circumscripte Geschwülste bildet, in welchen der Nerv völlig untergeht.

Myxoma wurde als einfache oder vielfache Geschwulst an Nerven beobachtet, insbesondere das ***Myxoma lipomatodes.***

Sarcome und Cysten wurden nur selten in Nerven als einfache, umschriebene Geschwülste gesehen.

Pathologische Anatomie der Harnorgane.

1. Die Nieren.

Bildungs- und Grössenveränderungen.

Als Bildungsfehler sind zu bemerken: Mangel beider oder einer Niere; im letzteren Falle ist die vorhandene zuweilen vergrössert. Verschmelzung beider Nieren zu einer einzigen, mit nach vorn liegendem Hylus, 1 oder 2 Becken und Ureteren; den ersten Anfang dieses Zustandes stellt die Verschmelzung der unteren Enden dar (Hufeisenniere); die verwachsenen Nieren liegen meist in der Mittellinie und sind oft herabgesunken bis zum Promontorium. Tiefere Lage einer Niere, z. B. am Kreuzbein, während die Nebenniere dabei stets ihre normale Lage behält. Rechtseitige Lage beider Nieren. Angeborene Kleinheit der Nieren. Rundliche, cylindrische, eckige, gelappte Gestalt der Nieren. Grosse Beweglichkeit der rechten Niere, Dislocation derselben in die Nabelgegend.

Abbild.: Rayer, Atlas des mal. des reins T. 38, 39. Förster Taf. XII Fig. 28. T. XXII Fig. 1.

Wahre Hypertrophie ist selten als Vergrösserung der einen Niere bei Verödung der anderen; ausserdem werden die Nieren durch Hyperämie, Exsudate und Neubildung vergrössert.

Wahre primäre Atrophie ist ebenfalls selten und findet sich im hohen Alter; secundäre Atrophie ist Folge von Entzündung, Hämorrhagie der Niere, Druck von Aussen, Hydrops der Harnwege.

Hyperämie. Hämorrhagie.

Hyperämie der Nieren ist kenntlich an der dunklen, blau- oder braunrothen Färbung der Schnittfläche, insbesondere der Pyramiden, der Anschwellung und ungewöhnlichen Derbheit der Niere. Sie findet sich besonders bei Herz- und Lungenleiden, welche den Abfluss des Unterhohlvenenblutes hindern, ferner nach Genuss reizender Diuretica, bei Paraplegie, Typhus, Scorbut und anderen acuten und chronischen Krankheiten. Der Urin ist unverändert, oder eiweisshaltig oder durch Blut gefärbt.

Hämorrhagie ist gewöhnlich die Folge von Hyperämie, findet sich in Gestalt kleiner Ecchymosen, kleiner, blaurother oder, wenn Pigmentbildung eingetreten ist, rostfarbiger oder schwarzer Flecken. Seltener sind grössere Extravasate mit Zertrümmerung der Nierensubstanz. Das Extravasat kann verschrumpfen oder eine gelb oder roth pigmentirte Narbe hinterlassen oder zu einer serösen Cyste werden.

Anämie kommt bei allgemeiner Anämie und bei Druck auf die Niere vor, die Niere erscheint blassgelb gefärbt, fast wie bei Fettentartung.

Entzündung.

Die Entzündung betrifft bald vorzugsweise den eigentlichen Zellenapparat oder das Parenchym der Drüse, bald besonders das interstitielle Bindegewebe; die parenchymatöse Form ist stets gleichmässig diffus über die ganze Niere ausgebreitet, die interstitielle dagegen ist meist in vielfachen discreten Herden zerstreut. Man kann demnach folgende Formen der Nephritis unterscheiden:

1) Die acute diffuse Nephritis ist durch folgende anatomische Veränderungen charakterisirt: Die Niere ist vergrössert, die Oberfläche injicirt; ihre Consistenz ist vermehrt oder bisweilen vermindert; auf der Schnittfläche

erscheint die Nierensubstanz turgescirend, pulpös, körnig oder zottig, dunkel gefärbt, mit zahlreichen injicirten Flekken und kleinen Ecchymosen durchsetzt; es quillt ein rahmiger gerötheter Saft hervor. Diese Veränderungen: Hyperämie, eiweissartige und fibrinöse Exsudation in die Harnkanälchen (Croup der Harnkanälchen) und geringe Exsudatinfiltration der Drüsenzellen, treten entweder blos an der Rindensubstanz hervor, oder weniger häufig auch an den Pyramiden, welche ebenfalls injicirt und mit einem graurothen Safte infiltrirt sind. Die Schleimhaut des Nierenbeckens und der Kelche ist oft ebenfalls injicirt, gelockert und mit Secret bedeckt. Zuweilen sind auch die Kapsel der Niere oder auch die Zellhülle entzündet, durch Injection blauroth gefärbt und durch seröses oder festes Exsudat verdickt. In den Venen- und Arterienstämmen bilden sich zuweilen feste Gerinnsel. Der Urin ist sparsam, trübe, blutig gefärbt, eiweisshaltig und enthält Blutkörperchen, abgestossene Nierenepithelien und cylinderförmige, faserstoffige Exsudate aus den Harnkanälchen.

Abbildungen: Cruveilhier Livr. 1 Pl. 5. Livr. 36 Pl. 5.

In manchen Fällen tödtet die Entzündung beider Nieren rasch unter typhösen Erscheinungen, in anderen Fällen tritt nach Entleerung und Resorption der Exsudate Heilung ein, oft folgt auf diese acute Nephritis eine chronische rein parenchymatöse, welche Atrophie der Niere und durch diese später den Tod herbeiführt.

Eine Varietät dieser Entzündung ist die desquamative Nephritis, welche in ihren höheren Graden dieselbe äussere Erscheinung hat, wie sie eben beschrieben worden ist, und durch Uebergang in die parenchymatöse Entzündung Degeneration der Niere zur Folge haben kann. Sie ist ausgezeichnet durch massenhafte Vermehrung und Abstossung der Epithelien. Derselbe Vorgang findet sich auch häufig in geringeren Graden und stellt eine Art Ca-

tarrh der Harnkanälchen dar, die in Masse gebildeten und abgestossenen Zellen häufen sich in den Harnkanälchen an und zerfallen in ihnen.

2) Die chronische diffuse Nephritis, parenchymatöse Nephritis, degenerative N., M. Brightii, folgt entweder auf die acute oder hat von Anfang an einen chronischen Charakter. Während die Hyperämie gering ist und das Exsudat grösstentheils als flüssiges Eiweiss mit dem Urin abgeht, fibrinöse Gerinnsel in den Harnkanälchen in geringerer Menge vorhanden sind, gehen die hervortretendsten Veränderungen an den Epithelialzellen der Harnkanälchen (mit Einschluss der Kapseln der Malpigh. Körper) vor sich. Diese Zellen nehmen anfangs an Umfang zu durch Aufnahme von Exsudat oder Vermehrung ihres molecularen Inhalts, gehen dann bald durch Fettmetamorphose zu Grunde, worauf die Anfangs mit Fettkügelchen gefüllten Harnkanälchen nach Resorption des Fettes collabiren und die ganze Niere atrophisch wird. Da, wo die Kanälchen schwinden, zieht sich das fibröse Stroma zusammen, während die Theile, in welchen noch Nierengewebe erhalten ist, in Form kleiner Inseln oder an der Oberfläche als kleine vorspringende Körnchen, Granulationen erscheinen, daher der Name granulöse Nierenentartung.

Im Anfang der Entzündung ist die Niere nur wenig vergrössert, später nimmt ihr Umfang zu, die Rindensubstanz erscheint vergrössert, hell gefärbt und dadurch gegen die rothen, unbetheiligten Pyramiden sehr hervorstechend; je mehr die Fettentartung vorschreitet, desto entschiedener gelb wird die Färbung; durch Resorption des Fettes wird dann Verminderung des Umfangs der Rindensubstanz bewirkt und allmälig entarten auch die Pyramiden, der Umfang der Niere kann durch die Atrophie um mehr als die Hälfte vermindert werden. Häufig findet sich neben den beschriebenen Veränderungen der Zellen speckige Entartung der Ar-

terienwände und einzelner Kanälchen. Der Urin ist vermindert oder in normaler Menge vorhanden, specifisch leichter, eiweisshaltig, hellgelb und klar, als Formbestandtheile sieht man Nierenepithelien, Molecularmasse, Fettkügelchen, Körnchenzellen und Fibrincylinder, zuweilen cylindrische Aggregate von Molecülen oder Epithelien.

Die diffuse Nephritis entsteht am häufigsten nach Erkältungen; ferner nach Genuss starker Acrien, insbesondere Canthariden, Terpentin, sie ist nicht selten bei Schwangeren, häufig bei chronischen Brust- und Herzkrankheiten, bei Scrofulösen, Rhachitischen, Kachektischen, Säufern, bei Cholera, Typhus, Exanthemen. Sie stellt, wenn die Ausgänge der Fettmetamorphose und granulirten Atrophie und die damit verbundenen Albuminurie und Hydrops eintreten, die sogenannte Bright'sche Nierenkrankheit dar, verläuft in der Mehrzahl der Fälle chronisch und tödtlich. Heilung ist noch am häufigsten bei der acuten Form; sie ist vollständig, wenn das Exsudat grösstentheils entleert und resorbirt wird, worauf sich an der Oberfläche der Niere unbedeutende Narbenbildungen zeigen, unvollständig, wenn ein grösserer Theil der Niere atrophisch geworden ist. Sehr leicht treten nach eingetretener Heilung wiederholte Recidive ein, durch welche allmälig die ganze Niere zerstört wird. Der Process findet sich stets gleichzeitig in beiden Nieren.

Durch die lange fortdauernden grossen Verluste des Blutes an Eiweiss und Faserstoff tritt eine Bildungsveränderung desselben, Hydrämie, ein, welche hydropische Ergüsse, Exsudationen und mangelhafte Ernährung zur Folge hat und oft den Tod bewirkt; die Atrophie der Harnkanälchen hat zur Folge, dass Harnbestandtheile im Blute sich anhäufen und an und für sich oder durch ihre Umsetzung unter den Erscheinungen der sogenannten Urämie tödten.

Abbildungen: Bright, Med. Rep. I. Pl. 1—5. Froriep, Klin. Kpft. T. 68. Rayer, Mal. des reins T. 6—10. Hope, Fig. 219—229. Lebert, II. Pl. 139—142.

3) Die interstitielle Nephritis ist bedingt durch Contusionen, Verletzungen der Niere, durch Fortpflanzung der Entzündung von der Zellkapsel oder den Nierenkelchen. Die Niere ist angeschwollen, lebhaft injicirt, zuweilen dunkelroth gefärbt, an zerstreuten Stellen bilden sich gelbe, runde Herde (massenhafte Zellenbildung im interstitiellen Gewebe und in seltnen Fällen auch in den Harnkanälchen). Oft gehen diese Herde in Abscesse über. Dieselben sind Anfangs klein, können aber später zu grösseren zusammenfliessen; die grossen Abscesse nehmen in manchen Fällen allmälig den ganzen Umfang der Niere ein und zerstören diese fast vollständig. Zuweilen bildet sich gleichzeitig in dem umgebenden Zellgewebe der Niere Eiter und es können von hier aus enorme Abscesse im retroperitonealen Zellgewebe entstehen. Entleerung des Eiters erfolgt: in das Nierenbekken, in die Bauchhöhle, nach Perforation des Zwerchfells und der Lungen in einen Bronchus, durch die Bauchwände nach aussen, in ein Darmstück. In seltnen Fällen erfolgt nach Entleerung des Eiters Vernarbung des Eiterherdes. Geht die Entzündung und Vereiterung von den Nierenkelchen aus, so findet sich auch die Veränderung der Niere vorzugsweise in deren Umgebung. Heilung erfolgt unter Narbenbildung, die letztere ist partiell, oder bei sehr zahlreichen Herden allgemein und endigt mit Verödung der ganzen Niere. Im Narbengewebe bilden sich zuweilen Concretionen. Der Urin bei dieser Art der Nephritis ist entweder unverändert, oder sparsam; da durch die Infiltration mit Exsudat an den betroffenen Stellen die Secretion völlig behindert wird, fliessen weder Eiweiss, noch Faserstoff (Fibrincylinder) ab, und der Urin enthält daher keinen der genannten Stoffe.

Abbildungen: Carswell Fasc. 8 Pl. 1 Fig. 4. Rayer T. 1—5.

4) Bei Endocarditis, Phlebitis, Pyämie finden sich zuweilen sogenannte metastatische Entzündungen und Infarcte in den Nieren. Die Infarcte sind Anfangs dunkelroth, fest, entfärben sich bald, bleiben als gelbliche oder gelbrothe, harte Massen (geronnener Faserstoff in und ausserhalb der Harnkanälchen, massenhaft abgestossene, atrophische und in Fettmetamorphose begriffene Epithelien der Harnkanälchen) längere Zeit unverändert, oder verschrumpfen zu einer farblosen oder pigmentirten Narbe, oder gehen in Eiterherde über (s. oben). Die übrige Nierensubstanz ist hyperämisch oder unverändert. Die Gestalt der Infarcte ist meist keilförmig, Basis nach Aussen (Fibrinkeile).

5) Perinephritis, Entzündung des die Niere umgebenden Zellgewebes findet sich meist als metastatische oder von dem Nierenbecken her fortgesetzt und hat fast stets Eiterbildung zur Folge. Die Abscesse verhalten sich ebenso wie die von den Nieren ausgehenden (s. o.).

Degenerationen.

1) Fettniere. Ausser im Verlauf der acuten oder chronischen diffusen Nephritis kommt zuweilen auch selbstständig Fettdegeneration der Niere vor. Sie findet sich meist bei Tuberkulösen und im höchsten Grade bei Phosphorvergiftung neben Fettleber, beginnt in Form kleiner blasser Flecken, welche sich allmälig über die ganze Niere verbreiten, so dass dieselbe blassgelblich gefärbt wird; auch die Pyramiden erblassen sehr bald. Der Vorgang besteht in Fettmetamorphose der Epithelien der Harnkanälchen. Ob auch hier allmälig Atrophie der ganzen Niere eintreten kann, ist noch nicht erwiesen, wohl aber sieht man an solchen Nieren partielle Atrophie und narbenartige Einziehung.

2) Die speckige oder amyloide Entartung der Nieren findet sich fast nie für sich, sondern meist mit pa-

renchymatöser Nephritis complicirt; sie betrifft theils die Epithelien der Harnkanälchen, welche anschwellen, glänzend werden und dann zerfallen, worauf sie als cylindrische Massen mit dem Urin abgehen können, theils die Grundmembran der Harnkanälchen und vorzugsweise die Wände der kleinen Arterien, insbesondere der Malpighi'schen Knäuel, welche stark anschwellen und einen fettigen Glanz bekommen. Die Niere erscheint hart, ihre Schnittfläche hellgelbbraun oder auch weiss-gelb, glatt und wachsartig glänzend. Der Zerfall der Epithelien der Harnkanälchen kann partielle und allgemeine Atrophie der Niere bewirken, doch findet sich dies häufiger bei Combination mit parenchymatöser Nephritis. Der Urin ist bald eiweisshaltig, bald nicht und enthält zuweilen aus speckiger Masse bestehende Cylinder.

Pathologische Neubildungen.

Neubildung von Bindegewebe findet sich als Hypertrophie des interstitiellen Bindegewebes bei chronischen Hyperämieen und in Form sehr kleiner weisser Fibroide, welche meist nur Stecknadelkopfgrösse erreichen.

Neubildung von Fett findet sich: 1) als Fettmetamorphose der Epithelien der Harnkanälchen bei Nephritis und Fettniere; 2) als Fettmetamorphose, Atrophie und Anämie der Niere bei massenhafter Hypertrophie des die Niere umhüllenden Fettgewebes, welches von allen Seiten, insbesondere von den Kelchen her die Nierensubstanz verdrängt. Im höchsten Grade erfolgt völlige Atrophie der Niere mit Verödung der Harnwege; 3) als Fettmetamorphose mit Schwund der Niere bei Hydronephrose (s. unten); 4) als Lipom in einzelnen seltenen Fällen.

Concretionen finden sich in alten Exsudaten, Infarcten, Abscessen. In den Harnkanälchen der Pyramiden finden sich bei Erwachsenen zuweilen kohlensaurer und phos-

phorsaurer Kalk angehäuft, sogenannter Kalkinfarct, kenntlich au einer weisslich-gelblichen Streifung der Pyramiden; bei Säuglingen sehr häufig Harnsäure oder wohl auch harnsaures Ammonium oder Natron, sogenannter Harnsäureinfarct, kenntlich an der gelbrothen oder hochrothen Streifung der Pyramiden, nahe an den Papillen. Bei Neugeborenen ist dieser Infarct eine physiologische, nach 2—3 Wochen wieder verschwindende Erscheinung; beim Fötus ist er eine pathologische und bedingt Stockung des Urinabgangs und Cystenbildung. Ausser diesen auf die Harnkanälchen beschränkten Concretionen finden sich auch grössere, sogenannte Nierensteine, die sich aus Vergrösserung der ersteren entwickeln und später aus den Papillen, nach deren partieller Zerstörung, in die Kelche und Becken gelangen.

Abbildungen: Froriep, Klin. Kpft. T. 59.

Seröse und Colloid-Cysten sind in den Nieren häufig. a) Ganz gewöhnlich sind vereinzelte hirsekorn- bis erbsengrosse, mit hellem Serum gefüllte und mit einem Epithelialüberzuge versehene Cysten in der Peripherie der Niere; grössere vereinzelte Cysten sind schon seltener; doch kommen Fälle vor, in welchen eine solche einfache Cyste den Umfang eines Hühnereies, einer Faust und selbst eines Mannskopfes erreichen kann. b) In anderen Fällen ist die ganze Niere dicht mit Cysten durchsetzt oder in denselben untergegangen. Die einzelnen Cysten sind bald sehr klein, höchstens erbsengross, colloidhaltig, und der Umfang der Niere ist dann nicht vergrössert, bald erreichen sie den Umfang einer Hasel- oder Wallnuss und die Niere wird dann bedeutend vergrössert. Die Entartung ist meist beidseitig und führt stets den Tod herbei.

Einfache oder vielfache Cysten finden sich im Fötus, bei Kindern und Erwachsenen; die Bedingungen ihrer Entstehung sind verschieden: 1) Atresie der grossen Harn-

wege, Verstopfung der Harnkanälchen durch Kalk, harnsaure Salze, Exsudat an einer Stelle, darauf folgende Stokkung des Urins, Ausdehnung der Harnkanälchen oder einer Malpighi'schen Kapsel und allmälig Cystenbildung; die kleinsten Cysten bestehen aus einem erweiterten und allmälig abgeschnürten Harnkanälchen, die grösseren entstehen durch Zusammenfliessen der kleineren; man kann an einer Niere alle Stadien von den kleinsten mikroskopischen bis zu den erbsen- bis taubeneigrossen Cysten verfolgen. 2) Umwandlung eines Extravasates oder Exsudates in eine seröse Cyste; 3) Neubildung durch Zellenwucherung in den Bindegewebszellen des Stroma's der Niere. 4) Colloidmetamorphose der Epithelien der Harnkanälchen und Abschnürung der erweiterten Stellen der Harnkanälchen zu kleinen Cysten.

Der Inhalt der Cysten ist meist serös, zuweilen gallertartig, zuweilen wird er dicker, atheromasirt oder verkreidet.

Dermoidcysten kommen in den Nieren nur äusserst selten vor.

Abbild.: Cruveilhier Livr. 6 Pl. 6. Carswell Fasc. 10 Pl. 1. Baillie Fasc. 6 Pl. 7. Rayer T. 26, 27, 31. Lebert II. Pl. 138. Albers IV. Taf. 49—56.

Krebs ist als primäre Entartung in der Niere nicht selten, entwickelt sich als Markschwamm von einer Stelle aus allmälig über die ganze Niere, so dass endlich nur noch die Harnwege übrig bleiben, in deren Höhle nicht selten die Krebsmassen polypenartig einragen. Die so gebildete Krebsgeschwulst erreicht zuweilen einen enormen Umfang und zeigt oberflächlich einen knolligen Bau; sie ist meist scharf umschrieben und von einer Zellhülle umgeben. Zuweilen erstreckt die Entartung sich auch auf die benachbarten Organe; es kann Perforation des Peritonäum, der Bauchdecken und aller anliegenden Organe erfolgen. Seltener erscheint der Krebs als secundäre Entartung in Form

kleiner, in die Niere zerstreuter Knoten. Zuweilen ist die Entartung von der Nebenniere, dem umgebenden Zellgewebe oder der Leber aus fortgesetzt. Das primäre Carcinom ist in der Regel einseitig, während das secundäre sich meist auf beide Nieren erstreckt.

Abbild.: Cruveilhier Livr. 1 Pl. 4. Livr. 18 Pl. 1. Rayer T. 45—49. Lebert I. Pl. 45. II. Pl. 142. Albers IV. T. 52—55.

Syphilitische Gummata kommen in den Nieren sehr selten vor; nach Zerfall derselben bleiben zuweilen callös-narbige Einziehungen zurück.

Tuberkel findet man in den Nieren secundär als kleine graue oder gelbe, in Rindensubstanz und Pyramiden zerstreute und gruppirte Knötchen, primär als Umwandlung eines grossen Theils der Substanz in eine gelbe, käsige, feste Masse. Diese ausgebreitete Entartung geht meist von den Kelchen aus, welche zuerst entarten, worauf die Pyramiden und zuletzt die Rindensubstanz ergriffen werden.

Abbildungen: Rayer T. 42—44. Albers IV. T. 53. Lebert II. Pl. 142.

Gefässgeschwülste kommen in den Nieren nur in höchst seltenen Fällen vor.

Lymphatische Neubildungen in Form sehr kleiner, weisslicher Knoten oder als nur mikroskopisch erkennbare Massen kommen in den Nieren ziemlich oft bei Leukämie, Typhus u. s. w. vor.

Parasiten.

Echinococcus kommt in kleinen oder grösseren, zuweilen kindskopfgrossen Blasen vor, welche die Nierensubstanz verdrängen und ihren Inhalt zuweilen in die Bauchhöhle, in den Dickdarm, in das Becken entleeren; kleine Bläschen gelangen durch die Ureteren in die Blase und durch die Harnröhre nach Aussen.

Abbildungen: Rayer T. 18—30.

Cysticercus ist selten.

Strongylus gigas ist höchst selten, es ist ein $\frac{1}{2}$ — 3′ langer, 2 — 6‴ dicker, blutrother, runder Wurm (Nematode) mit abgestumpftem Kopfe und geringeltem Leibe. Er findet sich in der Nierensubstanz und dem die Niere umgebenden Zellgewebe und erregt Entzündung und Zerstörung der Niere. Seine Entwickelung und die Art seiner Einwanderung sind unbekannt.

Pentastomum denticulatum wurde eingekapselt und verkalkt gefunden.

2. Das Nierenbecken und die Harnleiter.

Bildungsfehler: Mangel bei Mangel der Niere. Blinde Endigung der Ureteren in der Nähe der Blase oder des Beckens. Bildung zweier Becken, welche in zwei Harnleiter münden, die gewöhnlich vor ihrer Einmündung in die Blase zusammenfliessen.

Abbild.: Rayer T. 40.

Erweiterung

tritt ein, sobald ein Hinderniss im Abflusse des Harns entsteht und wird durch den angesammelten Urin bewirkt. Dergleichen Hindernisse sind: angeborene blinde Endigung der Ureteren, Verengerung derselben durch Texturveränderungen, Verstopfung durch Steine, Druck von Geschwülsten, alle Zustände, welche den Abfluss des Urins aus der Harnblase verhindern. (S. u.)

Die Erweiterung der Harnleiter kann sich zu einem hohen Grade steigern, so dass der Durchmesser $\frac{1}{2}$—1″ beträgt; sie erscheinen dann geschlängelt und hie und da mit Einknickungen versehen, ihre Wände sind normal (also relativ hypertrophisch) oder verdickt.

Die Erweiterung des Beckens und der Kelche bei Harnstauung erreicht zuweilen einen sehr hohen Grad, jeder Kelch wird zu einem haselnuss- bis wallnuss-

grossen Sacke ausgedehnt, die Nierensubstanz wird durch den Druck dieser Säcke atrophisch und schwindet endlich fast ganz, worauf, wenn diese Veränderung (*Hydronephrosis*) beidseitig ist, der Tod erfolgt.

In seltenen Fällen obliterirt das Ostium eines Kelches, worauf Ausdehnung desselben durch angehäuften Urin und Umwandlung desselben in eine anfangs mit Urin, später mit Serum gefüllte Cyste folgt.

Abbildungen: Cruveilhier Livr. 36 Pl. 3, 4. Hope Fig. 230. Baillie Fasc. 6 Pl. 5, 6. Rayer T. 21—25, 53. Albers II. T. 55, 59, 63. Lebert II. Pl. 137.

Hyperämie, Hämorrhagie

finden sich neben allen Arten der Entzündung, insbesondere bei chronischem Katarrh, bei Hindernissen im Rückflusse des Venenblutes und Purpura, Typhus, Cholera u. s. w. Die Hyperämie ist meist venös, die Blutung geht in die Schleimhaut oder in die Höhle der Harnwege, worauf das Blut flüssig mit dem Urin abgeht oder coagulirt und Verstopfung des Lumens mit ihren Folgen bedingen kann.

Entzündung.

1) Katarrhalische Entzündung der Kelche und des Beckens (Pyelitis) begleitet stets die entzündlichen Zustände der Niere und ist ausserdem meist bedingt durch Harnconcretionen oder Harnsteine im Becken oder durch den Reiz lange im Becken stagnirenden Harnes. Die Entzündung ist meist chronisch, exacerbirt sehr leicht und wird acut; man findet in der Regel das Becken erweitert, gefüllt mit alkalischem Urin, an einer Stelle Concretionen oder einen Stein; die Schleimhaut ist bedeckt mit Eiter, durch dunkele Gefässramificationen, Ecchymosen und schiefergraue Flecken gefärbt, weich, in der Nähe der Concretionen oft dunkelroth und erweicht, fehlend; das submucöse Zellge-

webe ist infiltrirt. Häufig sind kleine Schleimhautgeschwüre, Injection und Verdickung des umgebenden Zellgewebes. Die Niere nimmt an der Entzündung zuweilen Theil, die sich bald auf die ganze Niere erstreckt, bald acut, bald chronisch ist; bei Anstauung des Urins im Becken erfolgt Atrophie der Niere.

Leichtere Grade dieses Katarrhs heilen nach Entfernung der Steine u. s. w.; höhere Grade führen meist zu Vereiterung der Wand des Nierenbeckens, Harninfiltration der Umgebung und ausgebreiteter Eiter- und Jauchebildung in dem Zellgewebe um die Nieren (Perinephritis) und hinter dem Bauchfelle (Retroperitonealabscesse, Senkungsabscesse in den Weichen), auf welche Perforationen des Bauchfells, eines Darmes, des Zwerchfells u. s. w. folgen können.

Selten erfolgt eine Art Heilung; indem die Eiterbildung nicht zur Perforation führt, füllen sich Kelch und Becken allmälig mit Eiter und Harnsalzen, die Niere schwindet und der Harnleiter obliterirt und man hat dann einen mit verkreidetem Eiter und Harnsedimenten inkrustirten oder gefüllten Sack vor sich, von ähnlichem Bau, wie der oben bei Erweiterung beschriebene.

Zuweilen erfolgt eine beträchtliche fibröse Verdickung der Kelche und des Beckens. Später erfolgt zuweilen Verkalkung des Beckens und der Harnleiter.

Die Harnleiter nehmen an der Pyelitis fast immer Theil und zeigen entsprechende Veränderungen. Der Urin ist bei Pyelitis alkalisch, übelriechend, trüb, enthält viel Tripelphosphate, Eiterzellen, zuweilen Blut.

Abbildungen: Rayer T. 11—20. Lebert II. Pl. 136—138.

2) Croupöse und diphtheritische Entzündung findet sich neben der katarrhalischen oder als Theilerscheinung allgemein verbreiteter croupöser und diphtheritischer Exsudationen bei putrider Infection, Tyhus, Exanthemen u. s. w.

Pathologische Neubildungen.

Cysten: kleine, in der Schleimhaut sitzende, mit Serum oder Gallerte gefüllte Bälge, kommen selten in den Ureteren, zuweilen auch den Kelchen und Becken vor.

Concretionen in den verdickten Wänden nach Entzündung derselben. Harnsedimente in Gestalt von Gries oder grösseren Steinen liegen frei oder an der Wand des Beckens, gehen mit dem Urin ab, werden zuweilen in den Ureteren eingekeilt und bewirken daselbst Entzündung, Perforation u. s. w., wie die Steine im Becken.

Krebs pflanzt sich von Aussen auf die Häute fort, selten wuchert er selbstständig von der Schleimhaut aus neben Krebs in der Blase oder den Nieren.

Tuberkel finden sich meist in Begleitung von Tuberkulose der Geschlechtstheile, insbesondere der Hoden, Samenbläschen, Prostata; die Entartung erstreckt sich auf die Harnwege in ihrer ganzen Ausdehnung oder findet sich vorzugsweise im Becken und in den Kelchen, von welchen sie meist auf die Nieren übergeht. Man findet theils kleine zerstreute oder gruppirte Granulationen in der Schleimhaut und aus ihrem Zerfall hervorgegangene Geschwüre, theils gleichmässige Entartung der Schleimhaut zu einer festen, gelben, käsigen, an einzelnen Stellen erweichten Masse.

Abbildungen: Rayer T. 43, 44.

3. Die Harnblase.

Bildungsfehler.

Mangel sehr selten neben mangelhafter Entwickelung des ganzen Harnapparates, insbesondere bei Bauchspalte mit Kloakbildung. In seltenen Fällen fehlt die Harnblase

bei übrigens regelmässigem Baue des Harn- und Geschlechtsapparates, die Ureteren münden dann in die Urethra oder am Nabel.

Abnorme Kleinheit. Theilung der Blase durch rudimentäre oder vollständige Scheidewände.

Spaltungen. 1) Die Blase ist normal gebildet, ihr Fundus geht aber in einen schlauchförmig erweiterten Urachus über und mündet offen in einer Lücke der Bauchwände, durch welche die hintere Wand der Blase prolabiren kann.

2) Es fehlt die vordere Blasenwand nebst der entsprechenden Bauchwand, die Symphyse, und zugleich findet sich Spaltung der Urethra. Man sieht in der Gegend des Schamberges eine rothe, weiche Geschwulst, bestehend aus der hinteren Wand der Blase, die sich nach allen Seiten in die Bauchwände fortsetzt, nach unten in die gespaltene Urethra übergeht; der Urin träufelt aus den Mündungen der Ureteren und fliesst ab *(Ecstrophia; Prolapsus, Inversio vesicae urinariae).* Der Penis ist dabei unentwickelt, die obere Decke der Urethra fehlt, so dass dieselbe nur einen Halbkanal bildet, der in den Halbkanal der Blase übergeht (Epispadiasis). In seltenen Fällen sind die Symphyse und die Urethra nicht gespalten und nur die Blase ist verändert. Beim weiblichen Geschlecht findet sich diese Missbildung in entsprechender Weise seltener. In seltenen Fällen ist blos die Bauchwand gespalten, die Blase geschlossen und durch die Spalte vorliegend und sie verschliessend *(Ectopia vesic. urin.).*

Abbildungen: Froriep, Chir. Kpft. T. 340, 341. Ammon, Die angeb. chir. Kkhten. T. 16, 17. Vrolik, Tab. ab ill. embr. T. 29—32. Sandifort, Mus. anat. T. 195. Förster, Missbild. Taf. XXII Fig. 2—4. T. XXIII Fig. 1, 2.

Verengerung oder Atresie des *Orificium urethrae intern.* mit Erweiterung der Blase und Offenbleiben

des Urachus; letztere Missbildung kommt zuweilen auch unabhängig von Atresie des Ostium der Blase vor.

Erweiterung. Vergrösserung.

Die Erweiterung der Harnblase entwickelt sich rasch oder langsam, erreicht zuweilen einen so hohen Grad, dass die Blase den Umfang eines Mannskopfes und mehr erhält. Die Erweiterung wird zunächst bewirkt durch den in der Blase angehäuften Urin, dessen Abfluss durch Erschlaffung, Lähmung der Blasenwand oder häufiger durch Verengerungen des Orificium behindert wird. Die Wände der erweiterten Blase sind dünn oder normal dick oder am häufigsten verdickt, indem die Muskelbündel zu dicken Balken anschwellen, welche ein den Trabekeln der Herzkammern ähnliches Ansehen bekommen. Die Schleimhaut ist häufig katarrhalisch entzündet; nicht selten greift diese Entzündung weiter und endet mit Perforation der Blase (s. unten).

Zuweilen sind nur einzelne Theile der Blase erweitert.

Als partielle Erweiterung sind ausserdem zu betrachten die Ausbuchtungen, Divertikel, der Schleimhaut zwischen den Lücken der ein grobes Balkenwerk bildenden, hypertrophischen Muskellagen der Blase, durch den an diesen Stellen am wenigsten Widerstand findenden Druck des Urins. Diese Divertikel sind Anfangs klein, vergrössern sich allmälig und können endlich faust- und kopfgrosse Säcke darstellen, welche mit der Blasenhöhle durch eine Spalte oder rundliche Oeffnung communiciren; ihre Wände bestehen aus der Schleimhaut und dem Peritonäum, ihr Inhalt aus Urin, in welchem sich zuweilen Sedimente, Gries und Steine bilden. Zuweilen findet Entzündung der Divertikel statt.

Verengerung der Blase findet statt durch Contraction oder allmälige Verdickung der Wände durch chro-

nische Entzündung, meist bei Anwesenheit von Steinen in der Blase.

Hypertrophie der Schleimhaut findet sich zuweilen bei chronischem Katarrh, Hypertrophie der Muskelhaut bei langwierigen Katarrhen, Blasensteinen und Hindernissen des Urinabflusses im Orificium; die Muskelbündel bilden ein den Herztrabekeln nicht unähnliches Balkenwerk, sie sind 1—3‴ dick, haben ein derbes, fleischiges Ansehen. Die Blase ist meist erweitert, zuweilen verengert.

Abbildungen: Cruveilhier Livr. 39 Pl. 2. Albers IV. T. 57, 58, 61, 63.

Hypertrophie aller Häute, als Umwandlung derselben zu dicken fibrösen Lagen, findet sich nach chronischer Entzündung und bei Krebs der Schleimhaut.

Atrophie der Blasenwände ist zuweilen Folge bleibender Erweiterung, die Schleimhaut wird dünn, einer serösen Haut ähnlich, die Muskeln schwinden fast völlig. Zerreissung der Wände durch übermässige Ausdehnung ist höchst selten.

Hyperämie. Hämorrhagie.

Abnorme Blutfülle der kleineren Venen der Schleimhaut und der venösen Plexus in deren Umgebung mit Erweiterung derselben ist nicht selten bei Hindernissen im Abflusse des Hohlvenenblutes und kommt in Begleitung von Erweiterung der Mastdarmvenen (Hämorrhoiden) unter denselben Verhältnissen vor als diese. In diesem Falle kommt es auch wohl zu Blutungen in die Häute und Blasenhöhle; ausserdem veranlasst die Hyperämie Katarrh der Schleimhaut und Hypertrophie der Wände.

Entzündung.

1) Katarrhalische Entzündung ist meist chro-

nisch mit acuten Exacerbationen, zuweilen acut. Sie ist bedingt durch Verwundung, den Reiz fremder Körper, Blasensteine, angesammelten und zersetzten Urin bei Stenose der Urethra oder Lähmung der Blase durch Erkältungen, Entzündung benachbarter Theile, oder ist von der der Harnröhre fortgesetzt.

Bei chronischer Entzündung ist die Blase Anfangs klein, die Häute sind verdickt, insbesondere ist die Schleimhaut angeschwollen, schieferfarbig, an einzelnen Stellen injicirt, bedeckt von einer grossen Menge gallertartigen Schleims oder Eiter, welche in grossen Klumpen oder seltener im Urine vertheilt durch die Harnröhre abgehen. Dieser Katarrh dauert oft sehr lange, geht in Heilung über oder führt zu weiteren Veränderungen.

Durch den Reiz des zersetzten Urins steigert sich zuweilen die Entzündung der Schleimhaut und greift auch auf die anderen Häute über; der Contact der entzündeten und nicht mehr durch den Schleim gedeckten Theile mit dem Urine führt raschen Zerfall der Exsudate, Jauchebildung und Gangränescenz herbei. Man findet dann die Blase weit, ihre Häute schlaff; sie ist gefüllt mit einem höchst übelriechenden, durch Eiter und Blut getrübten Urine; die Schleimhaut ist an vielen Stellen erweicht, braun oder schwarz, zu jauchenden Fetzen zerfallen und mit Harnsedimenten inkrustirt, die Muskelhaut und Zellhaut entfärbt, schlaff, infiltrirt, zwischen ihnen zuweilen Eitergänge. Auch dieser Grad kann im günstigen Falle heilen, führt aber oft zum Tode. Die Heilung geschieht unter Bildung dicker fibröser Narben.

Es kommt ferner entweder durch Zerfall der Blasenwände in Eiter und Jauche an einer Stelle zur Perforation und zu tödtlicher Peritonitis; oder die Entzündung breitet sich auf Ureteren, Nierenbecken und Nieren aus.

Zuweilen tritt in Folge der Perforation keine allgemeine Peritonitis ein, sondern eine circumscripte und eine Entzündung des die Blase umgebenden, hinter dem Peritonäum und zwischen ihr und den benachbarten Theilen gelegenen Zellgewebes; es bilden sich Eitersäcke und Fistelgänge (im Becken und zwischen den Beckenorganen), deren Wände zuweilen ebenfalls mit Harnsedimenten inkrustirt sind, Perforationen einzelner Theile und Fistelgänge nach Aussen.

Sehr misslich ist gewöhnlich der Verlauf bei sehr alten Leuten und bei Paraplegischen, die Blase ist bei diesen schlaff, weit, enorm injicirt, blauroth, die Schleimhaut, das submucöse Zellgewebe und die Muscularis erweicht und stellenweise zerfallen. Der Tod erfolgt rasch unter Delirien und Coma.

Abbildungen: Rayer T. 17, 57, 58. Cruveilhier Livr. 17 Pl. 2. Livr. 39 Pl. 2. Lebert II Pl. 136.

2) Croupöse und diphtheritische Entzündung kommt vor als Exacerbation der katarrhalischen Entzündung und bei Exanthemen, Typhus, Cholera, putrider Infection, sie setzt allgemein verbreitete oder auf kleinere Stellen beschränkte Exsudate, die Erweichung oder Verschwärung der Schleimhaut bewirken oder als Brandschorf abgestossen werden.

3) Blatterpusteln auf der Blasenschleimhaut sind sehr selten.

4) Pericystitis, Entzündung des die Blase umgebenden Zellgewebes, ist Folge der Blasenentzündung und Perforation oder Theilerscheinung verbreiteter Exsudationen mit Eiterbildung bei putrider Infection, oder selten spontan erscheinend. Sie führt oft zu ausgebreiteter Vereiterung des Zellgewebes zwischen den Beckenorganen, Perforation der Blase und anderer Theile, seltener sind ihre Exsudate weniger massenhaft und bilden fibröse Verdickungen des

Zellgewebes um die Blase und feste Verwachsungen der Beckenorgane.

Lageveränderung. Verletzung.

Die Blase findet sich zuweilen mit einem Theile ihrer Wandung in Leisten-, Mittelfleisch- oder Scheidenbrüchen (*Hernia vesic. urin.*). Sie kann durch benachbarte Geschwülste aus ihrer Lage verdrängt werden. Bei Weibern findet zuweilen eine Einstülpung derselben in die Harnröhre und eine Art Vorfall durch dieselbe statt.

Verletzungen durch scharfe Instrumente sind meist durch die in Folge des ausgetretenen Harnes entstehenden Entzündungen gefährlich und oft tödtlich, zuweilen heilt die Wunde rasch, ehe Austritt von Harn erfolgt.

Zerreissungen hat man nach heftigen Contusionen beobachtet, spontane Zerreissung durch Ueberfüllung ist höchst selten.

Perforation erfolgt primär durch Entzündung und Vereiterung der Blasenwände oder secundär vom Rectum, von der Vagina oder dem umgebenden Zellgewebe aus, durch Abscesse, Tuberkel und Carcinome.

Pathologische Neubildungen.

Neubildung von Bindegewebe: als fibröse Verdickung der Blasenwände nach Entzündung und bei Blasenkrebs.

Cysten finden sich sehr selten unter der Schleimhaut, in ähnlicher Weise, wie in den Ureteren.

Tuberkel finden sich in der Harnblase nur selten, bald als secundäre Bildungen in Form grauer und gelber Miliarknötchen, bald als Fortsetzung der tuberkulösen Infiltration und Ulceration von der Prostata her.

Auf der Schleimhaut entwickeln sich zuweilen an discre-

ten Stellen, hauptsächlich in der Nähe der Mündung der Urethra an der hinteren Blasenwand Zotten-Geschwülste, sie bestehen aus feinen cylindrischen oder platten, papillenartigen Verlängerungen der Schleimhaut, deren Stamm erweiterte, verlängerte und sprossenartig ausgebuchtete Capillargefässschlingen, getragen von Bindegewebe, bilden, und welche von Massen von Epithelien bedeckt werden, die sich als rahmiger Saft abstreifen lassen. Diese Geschwülste behindern oft den Abgang des Urins und können oberflächlich zerfallen und verjauchen. Sie werden gewöhnlich Zottenkrebs genannt, gehören aber ihrer Textur nach unter die einfachen, zottigen Papillargeschwülste. Aehnliche Zotten erheben sich zuweilen auch von der Basis oder Peripherie von ulcerirenden Krebsknoten der Blasenwände, welche dadurch den Charakter des Zottenkrebses erhalten.

Carcinoma findet sich in den Blasenwänden meist als Fortsetzung der Entartung vom Uterus oder vom Mastdarm her, selten primär. Im letzteren Falle geht die Entartung meist von der Schleimhaut aus, dieselbe wird diffus oder in Form knolliger, nach innen prominirender Massen infiltrirt, — zuweilen bilden sich die Krebsmassen in Form kleiner Knötchen, durch welche die Schleimhaut polypenartig angezogen wird und die dann zu erbsen- bis haselnussgrossen gestielten Massen heranwachsen können, — oder es bilden sich erst einfache papilläre Erhebungen der Schleimhaut, in deren Gewebe die Krebsmasse abgelagert wird. Meist geht die Entartung auch auf die übrigen Häute über, es entstehen grössere Knoten, die nach innen zerfallen und Ulcera bilden oder als blumenkohlartige, oft stark zottige Massen in die Höhle der Blase wuchern; der Sitz dieser Knoten ist meist im Boden der Blase. Uebrigens zeigen sich die Blasenwände meist verdickt, insbesondere die Muscularis. Der Krebs verursacht oft

Blutungen, Stagnationen des Urins, Entzündungen der Blasenhäute, zuweilen Steinbildung im stagnirenden Urin.

Abbildungen: Baillie Fasc. 7 Pl. 4 u. 5. Rayer Pl. 60. Albers IV. T. 59, 60, 64.

Im Urin der Harnblase entstehen Concretionen aus Harnbestandtheilen, die sich als Gries oder Steine darstellen, frei in der Blasenhöhle oder in einer Ausbuchtung ihrer Häute, oder in einem Divertikel der Schleimhaut liegen. Sie finden sich bald in grosser Anzahl, bald einzeln; ihre Grösse wechselt von dem sandartigen Griese zu gänseei-, ja fast kindeskopfgrossen Massen, welche dann die Blasenhöhle ausfüllen und ausdehnen. Die Steine sind häufig Ursachen von Blasenentzündung mit deren üblen Folgen. Die hauptsächlichsten Arten derselben sind:

1) Steine aus Harnsäure und harnsauren Salzen. Die Harnsäuresteine sind häufig, selten aber rein und weiss, sondern meist röthlich, braun durch Harnfarbstoff und von anderen Salzen begleitet, insbesondere von harnsaurem Ammoniak. Das letztere allein bildet selten Steine, ebenso kommen harnsaurer Kalk, Natron und Magnesia fast nur in Verbindung mit anderen Bestandtheilen vor. Die Steine sind meist rund oder oval, an der Oberfläche glatt oder etwas granulirt, hart und schwer; auf der Schnittfläche zeigen sie meist concentrische Schichtung (IV. 1—3).

2) Steine aus phosphorsaurem Kalk und phosphorsaurer Ammoniakmagnesia sind häufig, die Steine sind weisslich, kreidig, häufig blätterig; schalig. Sie bilden oft weissliche Schalen um braune Kerne von Harnsäure (IV. 5).

3) Steine aus oxalsaurem Kalk sind häufig, haben eine grauröthliche Farbe und sind an ihrer rauhen,

warzigen oder beerenartigen, drusigen Oberfläche kenntlich (Maulbeersteine) (IV. 4).

4) Steine aus Cystin sind selten, sie sind gelblich, glatt und auf der Bruchfläche krystallinisch (IV. 7).

5) Steine aus harniger Säure, Harnoxyd, sind sehr selten und verhalten sich ähnlich wie die Cystinsteine.

6) Steine aus eingetrocknetem Schleim und Eiter, in welchen sich Concretionen bilden, sind selten als alleinige Bestandtheile, häufig als Kern oder Schale anderer Steine.

7) Steine aus Harnsäure, harnsauren Salzen, phosphorsauren Salzen und Schleim zugleich bestehend, sind die häufigsten; oft wechseln die Bestandtheile in concentrischen Lagen ab.

4. Die Harnröhre.

Bildungsfehler.

Mangel und mangelhafte Bildung der Harnröhre geht fast stets Hand in Hand mit dergleichen Bildungsfehlern im übrigen Harn- und Geschlechtsapparat. Bei Spaltung der Blase (s. o.) fehlt sie beim Weibe gänzlich, beim Manne fehlt ihre Decke und sie bildet einen nach oben offenen Halbkanal auf einem rudimentären Penis. Der letzte Zustand kann als Epispadiasis auch ohne Blasenspalte vorkommen.

Abbild.: Ammon, Die angeb. chir. Kkhten. T. 18 Fig. 16—18. Förster, Missb. Taf. XXII Fig. 5.

Hypospadiasis: der Penis ist klein, hat an seiner unteren Seite eine Furche, welche in die Urethra (richtiger den *Canalis uro-genitalis*) übergeht, die sich an der Wurzel

des Penis öffnet, das Scrotum ist oft gespalten (s. Zwitterbildung).

Abbild.: Ammon, Die angeb. chir. Kkhten. T. 18 Fig. 9—14. Förster, Missb. Taf. XXI.

Völliger Mangel der Urethra bei wohlgebildetem Penis ist selten, zuweilen fehlt ihr vorderer Abschnitt und sie mündet an der Unterseite des Penis.

Zuweilen mündet sie in Mastdarm oder Scheide, oder nimmt diese auf (Cloake).

Angeborene Erweiterungen finden sich besonders beim Manne in verschiedener Ausdehnung; die Erweiterung stellt sich meist als sackförmige dar und erreicht selten einen hohen Grad.

Entzündung.

1) Katarrhalische Entzündung ist sehr häufig, man unterscheidet den einfachen Katarrh, bedingt durch Genuss reizender Getränke, mechanische Reizung, Erkältung, von dem Tripperhatarrh, der durch Ansteckung beim Coitus entsteht; ausserdem hat man Katarrh bei Scrofulösen und Gichtischen beobachtet.

Die Entzündung ist acut oder chronisch, auf die ganze Harnröhre ausgedehnt oder auf einzelne Stellen (kahnförmige Grube, Bulbus) beschränkt. Sie bleibt auf die Schleimhaut beschränkt oder geht auf das submucöse Gewebe, alle Häute der Harnröhre und selbst auf die *Corpora spongiosa* über. Zuweilen sind eine oder mehrere der Littre'schen Drüsen besonders entzündet und geschwollen und obturiren das Lumen der Harnröhre. Nicht selten setzt sich die Entzündung auf Samenleiter und Nebenhoden fort.

Die anatomischen Verhältnisse sind gleich denen jeder anderen katarrhalischen Entzündung; der Verlauf ist rasch oder zuweilen sehr lang, im Verlaufe des chronischen Katarrhs treten oft weitere Veränderungen ein; die Schleim-

haut wird derb, wulstig, die Follikel schwellen an, es entstehen flache Ulcera, polypöse Ausbuchtungen der Schleimhaut, Entzündung und Verhärtung der Häute der Harnröhre und der *Corpora spongiosa* (s. Strictur).

2) Croupöse Entzündung kommt bei Kindern in einzelnen Fällen primitiv vor, ist auf einzelne Stellen beschränkt oder ausgebreitet.

3) Blatterbildung kommt bei Variola zuweilen vor.

4) *Ulcus syphiliticum;* der Chanker der Harnröhre sitzt meist in der Nähe des Orificiums, doch auch zuweilen im weiteren Verlaufe der Harnröhre, ist nicht selten von Entzündung des spongiösen Gewebes begleitet.

Verengerung. Strictur.

Die Harnröhrenstrictur ist Folge der Entzündung und deren verschiedenen Ausgänge. Sie wird gebildet: a) von gewulsteten, derben, in das Lumen der Harnröhre klappenartig ragenden Schleimhautfalten; b) von auf grössere Stellen ausgedehnten, knotigen Verdickungen der Schleimhaut und des submucösen Zellgewebes; c) von knotigen Verdickungen der *Corpora spongiosa;* d) durch die Contraction des Narbengewebes von Geschwüren oder des neugebildeten Bindegewebes in den Wänden und in den Schwellkörpern der Harnröhre; die letztgenannten Stricturen sind sehr häufig; das Narbengewebe verzieht das Lumen der Harnröhre; ist es auf geringere Strecken ausgedehnt, so wird der Verlauf der Röhre gewunden, öfters eingeknickt und für die Sonde nicht mehr permeabel; e) durch angeschwollene Follikel; f) durch vernarbte Chanker; g) durch Schleimhautpolypen.

Die Stricturen sitzen an allen Stellen der Harnröhre, am häufigsten aber vorn oder am Bulbus; das Lumen der Harnröhre ist dadurch um die Hälfte, ein Dritttheil

und mehr beengt. Zuweilen finden sich mehrere hinter einander.

An der Stelle der Strictur dauert öfters die Entzündung noch fort und die Schleimhaut ulcerirt; es bilden sich wohl auch Fistelgänge unter der Schleimhaut, die endlich nach Aussen perforiren.

Hinter der Strictur häuft sich oft der Urin an und die Harnröhre wird erweitert; durch den Reiz des stagnirenden Urins bleibt die Schleimhaut im Entzündungszustande und oft bilden sich Fisteln nach Aussen, durch welche der Urin abträufelt; oder Entzündung der Blase als Fortsetzung von der Harnröhrenschleimhaut oder durch den Reiz des stagnirenden Urins.

Die Harnröhre kann ausserdem verengert werden: durch benachbarte Geschwülste, z. B. der Prostata, des Uterus, kann obturirt werden durch Schleim- und Eiterpfröpfe, Blutgerinnsel, Harnsteine, Echinococcusblasen aus der Niere.

Abbild.: Froriep, Chir. Kpft. T. 11, 32, 325, 431.

Pathologische Neubildungen.

Neubildung von Bindegewebe findet sich in den knotigen Verdickungen der spongiösen Körper und den Narben der Schleimhaut.

Am *Orificium urethrae* und im Kanal derselben finden sich vorzugsweise bei Weibern condylomatöse Excrescenzen und Schleimhautpolypen (fungöse Excrescenzen), beide unter dem Namen Karunkeln bekannt. Die ersteren sind ihrem Baue nach gleich den Condylomen der Schleimhäute und Haut (s. Hautkrankheiten), die letzteren bilden kleine oder grosse, oft sehr langgestielte, weiche, runde oder zottige, blumenkohlartige Geschwülste, die aus einem sehr gefässreichen, lockeren Bindegewebe bestehen und einen Epithelialüberzug haben. In manchen Fällen bestehen sie fast nur aus colossal erweiterten Ca-

pillaren und erhalten so den Charakter einer Gefässgeschwulst.

Die Condylome finden sich bei Syphilitischen sowohl als Nichtsyphilitischen, und scheinen wie die Schleimhautpolypen meist die Folge eines Katarrhs der Harnröhre zu sein.

Krebs der Harnröhre kommt meist nur in Folge des Krebses der Glans oder Clitoris vor. (S. u.)

Tuberkel finden sich als kleine Granulationen oder Geschwüre, neben Tuberkeln der Prostata, Blase, Nebenhoden, Harnwege und kommen nur äusserst selten vor.

Pathologische Anatomie der Geschlechtsorgane.

Bildungsfehler.

Mangel der sämmtlichen äusseren und inneren Geschlechtsorgane findet sich nur bei lebensunfähigen Missgeburten.

Zwitterbildung, Hermaphroditismus besteht in Ausbildung der in den ersten Zeiten des fötalen Lebens morphologisch bei beiden Geschlechtern identischen Genitalien in unbestimmter oder in doppelter Richtung, mit oder ohne gleichzeitige unbestimmte Bildung des ganzen Körpers.

1) Männliche Zwitter sind am häufigsten und kommen in verschiedenen Graden vor: a) Die Hoden sind wohl entwickelt, liegen im Scrotum oder in der Bauchhöhle, die äusseren Genitalien verhalten sich wie im 2. Monat des Fötallebens, das Scrotum stellt zwei schamlippenartige Hautwulste dar, der Penis ist klein, clitorisartig, undurchbohrt, eine Furche an seiner Unterseite führt zum *Sinus urogenitalis*, eine Art Scheidenvorhof, in welchen Urethra und *Duct. ejaculatorii* münden. Der Körper ist männlich gebildet oder hat keine bestimmte Richtung, *Hypospadiasis.* b) Hoden und äussere Genitalien verhalten sich ebenso, es findet sich an der Stelle des Weber'schen Organs (*Utriculus, Vesicula prostatica*) ein kleiner oder grösserer, eine blind endigende Vagina darstellender Sack, welcher in den *Sinus urogenitalis* mündet, oder eine wohlgebildete Va-

gina mit Uterus und Tuben; Ovarien sind aber nicht vorhanden. Es sind hier die Müller'schen Gänge nicht wie gewöhnlich geschwunden, sondern haben sich neben den Wolff'schen Organen und Gängen aus dem frühesten fötalen Zustande in den späteren reiferen umgebildet. Der Körper hat meist deutlich männlichen Charakter. Beide genannte Arten nennt man gewöhnlich ***Hermaphroditismus transversalis:*** aussen Weib, innen Mann. c) Aeussere Genitalien, Vagina, Uterus und Tuben verhalten sich wie beim vorigen, auf der einen Seite findet sich ein in der Bauchhöhle liegender oder herabgestiegener Hode mit Samenleiter, welcher in den ***Canalis urogenitalis*** mündet, auf der anderen ein Ovarium mit Eileiter, welcher in das entsprechende Horn des Uterus mündet (***H. lateralis***). Ob die eine Geschlechtsdrüse in diesen Fällen wirklich ein Ovarium war, wird vielfach bezweifelt. d) Aeussere und innere Genitalien sind männlich wohl entwickelt, die Hoden bleiben aber in der Bildung zurück, steigen nicht herab, der ganze Körper bleibt zart, ohne die Charaktere des männlichen Habitus. (Cryptorchiden, ***Viri effeminati.***)

2) Weibliche Zwitter sind seltener und ohne entsprechende Missbildungen; sie sind charakterisirt durch eine grosse, in seltenen Fällen von der Urethra durchbohrte Clitoris, enge Vagina, kleinen, die fötale Form darbietenden Uterus, verkümmerte Ovarien, unentwickelte Mammae, starken Knochenbau, Bartwuchs und überhaupt männlichen Habitus des Körperbaues. (***Viragines***, Mannweiber.)

Abbildungen: Ammon, Angeb. chir. K. T. 20. Vrolik, Tab. ad ill. embryog. T. 93—95. Bergmann, Lehrbuch d. gerichtl. Med. Mayer, Icones select. Bonn 1831. Leuckart, Illustr. med. Zeitg. 1. Bd. Berthold, Abh. d. Gött. Soc. Bd. 2 T. 1, 2. Förster, Missb. Atlas T. XXI.

I. *Die männlichen Geschlechtsorgane.*

1. Hoden.

Mangel eines Hodens ist selten, beide Hoden hat man bei übrigens wohlgebautem Körper nur äusserst selten fehlen sehen. Abnorme Kleinheit; Cryptorchie: Zurückbleiben eines oder beider Hoden in der Bauchhöhle oder im Leistenkanale mit constant damit verbundener Atrophie und Verödung der nicht herabgestiegenen Hoden. Abnormer Descensus in das Perinäum oder die innere Schenkelseite. Die Samenleiter fehlen selten oder endigen blind.

Atrophie findet sich als ***Marasmus senilis***, nach geschlechtlichen Excessen, nach Entzündungen, durch den Druck von Serum, Exsudaten in der Scheidenhaut, Hernien, Geschwülsten. Der Hode ist platt, schlaff, entfärbt und von lederartigem, homogenem Gewebe.

Entzündung.

Die Entzündung, Orchitis, ergreift bald den ganzen Hoden, bald einzelne Theile desselben, bald vorzugsweise den Nebenhoden, Epidydimitis. Sie kommt vor nach Verwundung, Contusion des Hodens, bei Entzündung der Harnröhre als Fortsetzung der Entzündung auf Samenleiter, Nebenhoden und seltener Hoden; bei ***Parotitis epidemica*** (Mumps); bei tertiärer Syphilis als ***Sarcocele syphilitica.***

Der Hode ist angeschwollen, hart, sein Gewebe injicirt, gelockert oder derb. Zuweilen ist gleichzeitig die Scheidenhaut entzündet, verdickt, in ihrer Höhle Exsudat.

Der Verlauf ist acut oder chronisch, das Exsudat wird resorbirt, es bildet sich Bindegewebe und der Hode bleibt geschwollen und verhärtet, oder es bildet sich Eiter. Die

Abscesse sind auf eine Stelle beschränkt oder nehmen den grössten Theil des Hodens ein, perforiren zuweilen nach Aussen, worauf sich der Eiter entleert, der Abscess sich schliesst oder häufiger längere oder kurze Zeit ein Geschwür mit üppigen Granulationen zurückbleibt. Zuweilen induriren vorzugsweise die Albuginea des Hodens und ihre Fortsätze durch Bindegewebe, in welchem sich später Concretionen bilden können. Alle diese Ausgänge können mit Atrophie des Hodens enden.

Die Samenleiter bleiben meist unbetheiligt; nehmen sie an der Entzündung Theil, so bleiben zuweilen Verdickung und Verkreidung ihrer Wandungen zurück.

Pathologische Neubildungen.

Neugebildetes Bindegewebe findet sich nach Entzündung als fibröse Verdickuug der Albuginea und ihrer Fortsätze oder als durch die ganze Hodensubstanz gleichmässig vertheiltes Fasergewebe. Fibroide sind selten, haben ihren Sitz im Hoden selbst oder in seinen Häuten, zuweilen findet vollständige Verkalkung der Fibroide statt.

Enchondrom findet sich in einem übrigens normalen Hoden oder häufiger neben Carcinom oder Cystosarcom desselben. Die Knorpelmassen wechseln von Hirsekorn- bis zu Gänseeigrösse.

Concretionen in neugebildetem Bindegewebe als knotige oder ästige Massen.

Cysten finden sich am häufigsten beim Cystosarcom des Hodens, es findet zwischen und in den Samenkanälchen sehr lebhafte Zellenbildung statt, einzelne Stellen der Kanälchen schwellen durch Colloid- oder Eiweissmetamorphose ihrer Zellen beträchtlich an, schnüren sich allmälig zu kleinen Cysten ab, die dann zu Erbsen- bis Haselnussgrösse wachsen; die übrige Masse des Hodens

hat eine weiche, fleischige Textur, von der Schnittfläche fliesst farblose, seröse oder colloide Flüssigkeit, kein rahmiger Saft. — Ausserdem fand man selten Dermoid-Cysten mit Haaren und Knochenbildung. Am Kopfe des Nebenhodens sitzen zuweilen kleine seröse Cysten (Morgagni'sche Hydatiden), welche aus Resten Wolff'scher Drüsenschläuche hervorgehen, die sich nicht wie gewöhnlich rückgebildet haben. Ausserdem findet sich hier zuweilen eine kleine gestielte seröse Cyste, die aus dem Ende des Müller'schen Ganges entsteht.

Quergestreifte Muskelmasse wurde als Neubildung im Stroma von Cystosarcomen und in der Albuginea gefunden (s. S. 70).

Krebs kommt im Hoden ziemlich häufig primär vor. Die Krebsmasse hat in der Regel den Charakter des weichen Markschwamms und entwickelt sich diffus im ganzen Umfange des Hodens, so dass endlich nur die Albuginea und die fibrösen Balken zurückbleiben; während des weiteren Wachsthums desselben bleibt die Albuginea stets erhalten, selbst wenn das Carcinom den Umfang eines Kindeskopfes erreicht; die fibrösen Balken treten später hinter der Krebsmasse zurück oder sie entwickeln sich weiter, bilden Scheidewände zwischen den letzteren, so dass die Schnittfläche ein mehr oder weniger regelmässig gelapptes Ansehen bekommt. Zuweilen werden diese fibrösen Theile durch seröse oder colloide Masse aufgelockert und es bilden sich cystenartige Räume darin. Das Carcinom breitet sich zuweilen auch auf den Nebenhoden und den Samenstrang aus; es ist in der Regel auf einen Hoden beschränkt. Zuweilen durchbricht es die Albuginea und das Scrotum und es bildet sich ein jauchendes Geschwür. Es ist häufig combinirt mit Krebs der Lymphdrüsen im Becken und längs der Wirbelsäule, oder mit Nierenkrebs. Zuweilen ist auch das *Vas deferens* krebsartig entartet.

Tuberkel finden sich in Form kleiner oder grösserer gelber Knoten oder als diffuse Massen vorzugsweise im Nebenhoden, seltener im Hoden; sie zerfallen meist und bilden Höhlen, Nebenhode oder Hode erscheinen vergrössert, höckerig, hart. Die Tuberkulose findet sich besonders im jüngeren Alter, ist combinirt mit Tuberkelbildung im *Vas deferens*, in den Samenbläschen, Ureteren und der Niere, oder mit oft enormer Tuberkulose der Lymphdrüsen des Beckens, Unterleibes und der Brusthöhle.

Syphilitische Knoten von Hirsekorn- bis Kirschkerngrösse sitzen in der Albuginea oder den Scheidewänden.

Echinococcus wurde sehr selten im Hoden beobachtet.

Abbildungen: A. Cooper, Die Bildungen und Krankheiten des Hodens. Curling, A pract. tract. on the diseases of the testis. Cruveilhier Livr. 5 Pl. 1. Livr. 9 Pl. 1. Lebert II. Pl. 148, 149. I. Pl. 13.

2. Die Scheidenhaut des Hodens.

Entzündung ist nicht selten, sie ist meist traumatisch, durch Contusionen und Quetschungen verursacht, verläuft acut oder chronisch, setzt meist ein reichliches seröses Exsudat, welches, wenn es nicht resorbirt wird, lange bleibt und zuweilen später noch zunimmt. (Entzündliche Hydrocele.) Oft geht die acute Entzündung in chronische über, deren Resultat beträchtliche Verdickung der Scheidenhaut durch fibröse Pseudomembranen und Zunahme des Wassers ist. Zuweilen finden sich circumscripte dicke Pseudomembranen in Form von Plättchen und knotigen Körpern, die wohl auch verknöchern, oder gestielt in die Höhle ragen, oder als freie Körper in dieselben fallen.

Das Exsudat ist zuweilen ein hämorrhagisches und es

entsteht eine Art der sogenannten Hämatocele, welche in anderen Fällen durch Blutung in die Scheidenhaut oder in eine Hydrocele entsteht. Die Veränderungen des hämorrhagischen Exsudates entsprechen denen in anderen serösen Säcken; man findet die Scheidenhaut verdickt, gefüllt mit brauner Masse rohen Faserstoffs, der eine Art Maschenwerk um die Cruorreste bildet; oder die Wand ist mit einem dicken Beschlag brauner, zottiger Fibringerinnsel versehen, während die Höhle eine braunschwarze Flüssigkeit ausfüllt, in welcher ungefärbte und pigmentirte Körnchenzellen, Fettkügelchen, Pigmentkörnchen und Cholestearinkrystalle schwimmen.

Selten bildet sich Eiter; zuweilen werden Exsudat und Eiter in käsig-tuberkelartige Massen verwandelt.

Die Hydrocele entsteht, ausser durch Entzündung, zuweilen durch Hyperämie und Varicosität der Venen. Das Serum ist gewöhnlich klar, gesättigt gelb, reich an Eiweiss und, wenn es lange bestanden hat, an Cholestearinkrystallen, und enthält zuweilen Samenfäden, welche aus den kleinen, am Kopfe des Nebenhodens sitzenden ungestielten Morgagni'schen Hydatiden in die Höhle der Scheidenhaut gelangen; diese Hydatiden sind kleine seröse Cysten, die aus Umbildung einzelner Schläuche des Wolff'schen Körpers hervorgehen und mit den Samenkanälen in Verbindung bleiben. Aus diesen Hydatiden können sich zuweilen auch grössere, Samenfäden enthaltende, seröse Cysten bilden.

Zuweilen ist die Scheidenhaut des Hodens nicht geschlossen, sondern ihre Höhle communicirt noch frei mit der des ***Processus vaginalis*** des Bauchfells, welche entweder offen oder am Bauchringe geschlossen ist. Das Wasser kann im ersteren Falle in die Bauchhöhle treten oder aus dieser eine Darmschlinge in die Scheidenhaut (Complication von Hydrocele mit ***Hernia inguinalis congenita***); im zweiten Falle bildet es eine cylindrische Geschwulst vom

Bauchringe bis zum Grund des Scheidensackes. In anderen Fällen hat sich die Scheidenhaut des Hodens abgeschlossen, aber das Stück bis zum Bauchringe ist nicht verschlossen und der Sitz von Wasseransammlung, ***Hydrocele funiculi spermatici.***

Im lockeren Zellgewebe des Samenstranges bilden sich nicht selten durch acuten oder chronischen serösen Erguss diffuse, cystenartige Räume (***Hydrocele diffusa*** Scarpa's).

Zuweilen kommt entzündliches, acutes Oedem des Zellgewebes im Samenstrang vor.

Abbildungen: Froriep, Chir. Kpft. T. 14, 102, 103, 310, 328, 353, 410, 433.

3. Die Samenbläschen.

Als Bildungsfehler kommen einseitiger oder beidseitiger Mangel und abnorme Kleinheit vor.

Katarrhalische Entzündung ist gewöhnlich Fortsetzung des Harnröhrenkatarrhs oder Folge der im höheren Alter häufigen Hyperämieen und Varicositäten der Beckenvenen. Ausser den einfachen Zeichen eines Katarrhs findet man zuweilen Ulcerationen und Perforationen der Wände, Ausdehnungen durch angehäuften Schleim. Die Entzündung nach Tripper verläuft sehr langsam, kann aber allmälig Zerstörung der Samenbläschen, Vereiterung des benachbarten Zellgewebes, der Prostata herbeiführen.

Tuberkulose als Umwandlung der Schleimhaut zu einer festen oder zerfallenden gelben, käsigen Masse findet sich neben Tuberkulose des Hodens, der Prostata und der benachbarten Lymphdrüsen.

Abbildungen: Baillie Fasc. 8 Pl. 1.

Carcinom findet sich an Hoden, Blase, Rectum, Prostata fortgesetzt oder als secundäre Geschwülste vor.

3. Die Vorsteherdrüse.

Mangel der Prostata kommt nur neben anderweitigen bedeutenden Missbildungen der Geschlechtsorgane vor.

Hypertrophie kommt im höheren Alter nicht selten vor, entwickelt sich langsam und unmerklich. Die Hypertrophie betrifft vorzugsweise die glatten Muskelfasern, welche entweder gleichmässig wuchern oder haselnussgrosse runde, umschriebene Massen, Myome, bilden; das Drüsengewebe nimmt nur selten an der Wucherung Theil. Es vergrössert sich die ganze Prostata gleichmässig und erreicht zuweilen den Umfang einer Faust, oder es entwickelt sich nur eine Partie derselben. Sehr wichtig ist die Hypertrophie der mittleren, oberen Partie, wenn sie einseitig nach der Blasenhöhle zu wuchert, denn indem sie in die letztere als haselnuss- bis hühnereigrosse, runde, kolbige, höckerige Geschwulst einragt, erschwert sie oft den Austritt des Urins aus der Blase, bewirkt ausser anderen Beschwerden Erweiterung, katarrhalische Entzündung derselben und alle deren üble Folgen. Dieselbe Wirkung kann übrigens jede andere Hypertrophie der Prostata haben.

Abbildungen: Cruveilhier Livr. 17 Pl. 2. Livr. 22 Pl. 2. Livr. 26 Pl. 1. Livr. 30 Pl. 5. Froriep, Chir. Kpft. T. 347, 391, 385.

Entzündung kommt hauptsächlich bei Tripper vor, oder durch Verletzungen, z. B. mit dem Catheter, zuweilen spontan; sie kann entzündliche Hypertrophie und Induration der Prostata oder Abscessbildung zur Folge haben. Die Abscesse sind bald klein, bald grösser, perforiren in die Blase oder Harnröhre, in das benachbarte Zellgewebe, bewirken Vereiterungen und Fistelgänge in demselben, Perforationen des Rectum und des Scrotum.

Auch in den Cowper'schen Drüsen kommt gar nicht selten Entzündung mit ähnlichem Verlaufe und Ausgängen wie in der Prostata vor.

Concretionen finden sich in den Drüsengängen als kaum hirsekorngrosse, rundliche oder facettirte, glänzende, braun-, gelbrothe oder schwarze Steinchen, welche oft in enormer Menge vorhanden sind. Sie sind Anfangs mikroskopisch klein und bestehen aus concentrischen Schichten, sind Anfangs weich, farblos, vom Ansehen und der Consistenz fester Colloidmasse, welche (nicht constant) gegen Jod und Jodschwefelsäure schwache amyloide Reaction zeigt, und enthalten noch keine Salze, später bildet sich vorzugsweise phosphorsaurer Kalk in ihnen.

Abbildungen: Cruveilhier Livr. 30 Pl. 1. Froriep, Klin. Kpft. T. 460.

Cysten und knorpelartige Geschwülste werden selten gefunden.

Krebs ist sehr selten, findet sich meist gleichzeitig im Rectum, kann aber auch primär von der Prostata ausgehen, und wuchert in die Blasenhöhle, deren Wände er zuweilen durchbricht.

Tuberkel finden sich neben denen des Hodens und der Samenbläschen, zerfallen leicht und bewirken Zerstörung der Prostata, Eiterung der Umgegend, Perforation der Urethra oder Harnblase.

5. Die Ruthe und der Hodensack.

Mangel des Penis kommt nur selten bei übrigens wohlgebildeten Genitalien vor; abnorme Kleinheit oder Grösse ist ebenfalls selten; bei Hypospadie und Epispadie ist er stets klein und verkümmert. (S. o.)

Atrophie des Penis kommt vor nach Substanzverlusten durch vielfache und langwierige syphilitische Geschwüre seiner Haut, nach Entzündung und Obliteration des cavernösen Gewebes; spontan neben Schwund des Hodens.

Hypertrophie des Penis ist bedingt durch dauernde Hyperämie der Venen der cavernösen Körper, z. B. bei Herzkranken, Onanisten oder durch Massenzunahme der Haut, Elephantiasis, welche häufiger am Scrotum vorkommt (s. Hautkrankheiten).

Abbildungen: Froriep, Klin. Kpft. T. 126.

Entzündungen kommen hauptsächlich an der Eichel vor, am inneren Blatte des Präputiums und der Haut der Eichel selbst, insbesondere an der Corona (Balanitis, Balanoposthitis), verursacht durch Ansteckung mit Tripperschleim oder durch Anhäufung von Schmutz, Urin, Smegma hinter der Vorhaut. Diese Entzündung verläuft chronisch und hat den anatomischen Charakter einer katarrhalischen Entzündung; oft entstehen Excorationen, Ulcera, Condylome, nicht selten Verwachsungen der Eichel mit der Vorhaut, zuweilen durch tief eingreifende Geschwüre und deren Vernarbung Schwund der Eichel.

Entzündung der *Corp. cavernosa* findet sich bei Tripper und nach Verletzungen, Contusionen, endet zuweilen mit knotiger Verdickung oder narbenartiger Einziehung.

In der Haut des Penis und des Scrotums finden sich ferner Exantheme und anderartige Entzündungen, syphilitische Geschwüre, Condylome u. s. w.

Concretionen finden sich als sogenannte Eichelsteine an dem Halse der Eichel, aus angehäuftem Schleim und Eiter hervorgegangen.

Krebs des Penis findet sich als Markschwamm und Epithelialkrebs, beide beginnen in der Haut, meist an der Eichel, brechen bald nach aussen durch, greifen bald auf die *Corp. cavernosa* über und bewirken ausgedehnte Zerstörungen des Penis; der letztere zeigt meist üppige, blumenkohlartige Wucherungen. Die Inguinaldrüsen entarten in beiden Fällen meist krebsig.

An Scrotum kommen zuweilen Epithelialkrebse

vor (Schornsteinfegerkrebs), die von einer kleinen Warze zu grossen, jauchenden Geschwüren wuchern, zuweilen die Häute des Hodens, diesen selbst und die benachbarten Lymphdrüsen ergreifen.

Die Vorhaut zeigt ausser anderen den Hautkrankheiten angehörigen Leiden oft eine angeborene Verengerung ihrer inneren Blätter, so dass sie nicht hinter die Eichel zurückgebracht werden kann: ***Phimosis.*** Durch gewaltsames Zurückziehen der verengerten Vorhaut hinter die Eichel, durch entzündliche Anschwellung der Vorhaut erfolgt oft Einklemmung derselben hinter der Eichel mit starkem Oedem, zuweilen Gangrän: ***Paraphimosis.***

Abbildungen: Froriep, Klin. Kpft. T. 37.

II. *Die weiblichen Geschlechtstheile.*

1. Der Eierstock.

Bildungsfehler: Mangel beider Ovarien bei normaler Ausbildung der übrigen Geschlechtstheile ist sehr selten, zuweilen fehlt nur ein Ovarium. Häufiger ist Verkümmerung oder fötale Form bei verkümmerter Bildung aller Geschlechtsorgane und des Körpers überhaupt. Sehr selten wird Descensus des einen oder anderen Eierstockes in die Schamlippen beobachtet.

Das Ovarium ist im jugendlichen Alter glatt, das Parenchym blass und fest, nach Eintritt der Menstruation wird die Oberfläche gefurcht und höckerig durch die Narben der geborstenen Follikel, das Parenchym wird blutreicher. Im höheren Alter ist die Oberfläche runzelig, maulbeerartig, das Parenchym enthält keine Follikel mehr, aber zahlreiche Narben und rothe oder schwarze Pigmentflecken als Reste entleerter oder durch Blutung verschrumpfter Follikel.

Hyperämie. Hämorrhagie.

Hyperämie des Stroma's und der einzelnen Follikel findet während der Menstruation statt. Zuweilen ist sie pathologisch, findet sich bei Circulationshindernissen, der Eierstock ist vergrössert, weicher, auf der Schnittfläche dunkler und mit zahlreichen Gefässen durchzogen.

Hämorrhagie in die Höhle der Follikel ist eine sehr gewöhnliche Erscheinung beim Bersten eines Follikels behufs des Austritts eines Eies; man findet die Risswunde des 7—8‴ im Durchmesser grossen Follikels mit Blutcoagulum verstopft und in seinem Cavum mehr oder weniger coagulirtes Blut. Zuweilen steigert sich aber diese Blutung, wiederholt sich oder tritt in einem geschlossenen Follikel ein, man findet dann taubenei- bis wallnussgrosse, mit Blutcoagulis, resp. deren Pigmentmetamorphosen gefüllte Follikel. Zuweilen findet auch Blutung in Cysten statt. Blutung in die Bauchhöhle aus geborstenen Follikeln ist selten. Kleine Blutungen machen die gewöhnlichen Veränderungen durch und bilden eine gelb, roth oder schwarz pigmentirte Narbe; grössere zeigen die Veränderungen der hämorrhagischen Herde.

Entzündung.

Entzündung des Ovariums ausserhalb des Puerperiums ist selten, findet sich meist in der Wand eines oder mehrerer Follikel, welche injicirt und mit serösem oder blutigem Exsudate gefüllt sind. Das Exsudat wird resorbirt, oder bleibt und wächst wohl auch durch neue Ausscheidung aus den Wänden und der Follikel wird allmälig zu einer Cyste; selten bildet sich in dem Follikel Eiter. Zuweilen nimmt auch das Stroma an der Entzündung Theil, höchst selten ist es primär entzündet; es erfolgt dann bald Hypertrophie des Ovariums, bald Eiterung.

Häufig erstreckt sich die Entzündung von den Follikeln oder dem Stroma auf das Bauchfell; wir sehen die Folgen einer circumscripten Peritonitis des Ovariums an den Adhäsionen und Pseudomembranen, welche dasselbe mit den Bauch- und Beckenwänden und allen benachbarten Theilen verbindet, oder an der fibrösen Verdickung des Peritonäalüberzuges mit Atrophie des Ovariums. Da diese Verdickung die Entleerung der Follikel hindert, findet man unter ihr zuweilen zahlreiche, strotzend gefüllte Follikel.

Häufiger ist die Entzündung im Puerperium, meist als secundäre puerperale Entzündung. Es leidet vorzugsweise das Stroma, welches durch ein seröses, gallertartiges Exsudat rasch infiltrirt, erweicht und geschwellt wird; häufig bilden sich Eiter oder Jauche, das Gewebe des meist wallnussgrossen Ovariums ist dann matsch, aufgelockert, auf der Schnittfläche fliesst eine braunrothe Pulpa aus dem aufgefaserten Stroma (Putrescenz), welches ausserdem Ecchymosen in Flecken und Streifen durchsetzen. In anderen Fällen bilden sich Abscesse, entweder im Stroma selbst, oder in den Follikeln, welche zuweilen vorwiegend afficirt sind, oder auch wohl in Cysten.

Die Abscesse des Stroma zerstören gewöhnlich das ganze Ovarium, wachsen zu Faust- bis Kindskopfgrösse, werden bald durch Pseudomembranen umhüllt und lange ertragen oder perforiren rasch in die Bauchhöhle. Zuweilen erfolgt die Perforation erst später und der Abscess entleert sich durch die Bauchwand, in den Mastdarm, die Blase, Scheide oder den Damm. Die Follikel- und Cystenabscesse erreichen oft eine beträchtliche Grösse, adhäriren an benachbarte Organe und perforiren langsam.

Selten geht die ***Oophoritis puerperalis*** in Heilung über, welche aber stets mit Verödung der Follikel, Verschrumpfung des Ovariums verbunden ist.

Abbild.: Cruveilhier Livr. 13 Pl. 3. Hope Fig. 199—200.

Pathologische Neubildungen.

Neubildung von Bindegewebe findet sich: als fibröse Verdickung des Peritonäalüberzuges und der Kapsel nach Peritonitis, des Stroma, der Follikel resp. Cystenwände nach Entzündung; als Fibroid des Ovariums. Das letztere ist meist klein, doch erreicht es auch Kinds- bis Mannskopfgrösse, findet sich bald in beiden Ovarien zugleich, bald nur in einem.

Abbildungen: Baillie Fasc. 9 Pl. 7.

Pigmentbildung kommt im Ovarium gleichmässig in den Follikeln vor, die sich unter Bluterguss bei Austritt des Eichens entleerten, ausserdem nach Hämorrhagieen in Körnchen- oder Krystallform, meist von Narbengewebe umgeben, zuweilen als dicke, breiige Masse in den Follikeln enthalten.

Enchondrome sind als kleine Höcker oder faustgrosse Geschwülste selten. Unregelmässige Knorpel- und Knochenmassen finden sich nicht selten in Cystoiden.

Concretionen finden sich im neugebildeten Bindegewebe und in Cystenwänden.

Cysten kommen im Ovarium sehr häufig und in den mannichfaltigsten Gestalten, welche im ersten Theile beschrieben wurden, vor.

A. Hydrops der Graaf'schen Follikel. Einer oder mehrere Follikel vergrössern sich durch Anhäufung von Serum in ihrem Cavum und Verdickung ihrer Wände, in Folge einer allmäligen Veränderung der Ernährungsverhältnisse im Follikel oder durch Entzündung derselben. Die Follikel stellen kleinere oder grössere, mit hellem Serum gefüllte, dünnwandige Cysten dar, welche neben einander aus dem Ovarium hervorragen, sich gegenseitig abplatten, wohl auch durch Schwund ihrer Zwischenwände unter einander communiciren. Meist entwickelt sich eine vorzugs-

weise, wächst nach oben und erreicht eine beträchtliche Grösse; die ganze Cystenmasse wird selten grösser als ein Mannskopf, nur ausnahme sah man dergleichen Cysten von enormem Umfang (40 Pfund Inhalt). Das Ovarium ist an der Basis noch erkennbar oder es ist in den Cysten untergegangen, bildet zuweilen an der Basis eine Art Kapsel um die Cysten.

Die Wände der Cysten bestehen aus Bindegewebe, sind innen glatt und mit Epithelium ausgekleidet; zuweilen erscheinen sie sehr dick, an der Innenwand prominiren fibröse Granulationen, die zerstreut oder in blumenkohlförmigen Gruppen sitzen und zuweilen kleinere Cysten völlig ausfüllen, und so den Uebergang zu den Cystosarcomen bilden. In den Wänden kann Entzündung und Hämorrhagie stattfinden.

Der Inhalt, Anfangs ein helles, eiweissreiches Serum, kann durch Extravasate und Exsudate verändert werden und sich durch deren Metamorphosen bald als braune, chocoladenfarbige, bald als gelbe, rahmartige Flüssigkeit darstellen.

Diese Cystengeschwülste wachsen meist sehr langsam und bleiben dann auf einer gewissen Stufe unverändert stehen, selten nimmt ihr Inhalt durch Resorption ab, zuweilen schrumpfen sie nach Entzündung ihrer Wände ein und im Inhalte und in den Wänden erscheinen dann Concretionen. Selten bersten sie durch Contusionen oder spontan, und bewirken dann durch Peritonitis den Tod; doch wurde in einzelnen seltenen Fällen auch Heilung des Risses beobachtet. Zuweilen bildet sich in ihnen Krebs.

B. Colloid-, Gallert-Cysten. Das Colloid des Eierstocks bildet die grössten und schwersten Geschwülste am Eierstock. Seine Bildung beruht auf Neubildung unzähliger kleiner Cysten im fibrösen Stroma des Eierstocks,

jede Cyste ist Anfangs mikroskopisch klein und besteht nur aus einem Zellenhaufen, dessen Zellen durch Aufnahme colloiden Inhalts anschwellen und bersten, worauf der Cysteninhalt homogen wird.

Die kleinsten Cysten haben dann $\frac{1}{10}$—$\frac{1}{8}$''' Durchmesser, durch allmälige Vermehrung ihres Inhaltes und durch Zusammenfliessen entstehen grössere von Erbsen- bis Taubeneigrösse, diese wachsen zuweilen zu enormem Umfang, comprimiren dann alle in ihrer nächsten Umgebung liegenden kleinen Cysten, welche schwinden und die Wand der grossen verdicken helfen. Der Inhalt grösserer Cysten besteht aus heller, gelblicher, zähflüssiger oder consistenterer Gallert; in derselben bemerkt man als weisse Netze und Streifen die Reste der geschwundenen Wände des primären Bläschen, bestehend aus Spuren von Bindegewebe, Fettkügelchen, verschrumpften und mit Fettkörnchen gefüllten Epthelialzellen.

Die äussersten Cysten wachsen meist enorm und können den Umfang eines schwangeren Uterus erreichen und übertreffen. Man findet dann den Unterleib ausgefüllt mit der enormen Geschwulst, bestehend aus Cysten, die an der Peripherie ausserordentlich gross sind, nach der Mitte zu kleiner werden und an der Basis eng zusammengedrängt ein mit Gallert gefülltes, alveolares Maschengewebe darstellen, in welchem man an einzelnen Stellen die Bildung secundärer Cysten durch Zusammenfliessen der kleinen primären verfolgen kann.

Die äusseren grossen Cysten sind nicht immer mit Gallerte gefüllt, sondern zuweilen mit einer aus deren Verflüssigung entstandenen gelblichen, rahmartigen oder wässerigen Masse, die alkalisch reagirt, reich an Natronalbuminat ist, daher durch Kochen nicht coagulirt und als mikroskopische Elemente Epithelialzellen und Fettkörnchenzellen und freie Fettkügelchen enthält. (Die Flüssigkeit

bei Hydrops der Graaf'schen Follikel ist meist heller, coagulirt durch Kochen und enthält nur wenig Epithelien.)

Die erweichten Colloidcysten können wie die serösen bersten und ihren Inhalt zum Theil in die Bauchhöhle ergiessen, sie können nach vorhergegangener Verwachsung und Verschwärung ihren Inhalt durch die Blase, die Scheide, den Mastdarm entleeren. In kleinen Colloiden findet zuweilen Resorption statt, nach welcher Cholestearinkrystalle, Fett und Kalksalze zurückbleiben, um welche die Cysten einschrumpfen.

Weitere Veränderungen sind durch Blutungen aus den Wänden und Entzündungen der letzteren möglich. Ferner finden durch Entzündungen des Bauchfells Exsudationen auf der Oberfläche und Adhäsionen mit den Bauchwänden, Därmen und dem Netze statt.

Meist erkrankt nur ein Ovarium; erkranken beide, so erreicht nur bei einem die Geschwulst einen grossen Umfang.

C. Dermoid-Cysten mit consistentem Inhalte finden sich einzeln oder zu grossen Cystoiden zusammengesetzt. Sie haben einen weichen, grützbreiartigen, aus abgestossenen Epithelien und Fett bestehenden Inhalt. Ihre Wand ist entweder vollständig cutisartig organisirt oder es finden sich cutisartige Stellen als erhabene, fein granulirte Plaques an der Innenwand; in dieser neugebildeten Cutis finden sich alle Elemente der Cutis, die abgestorbenen Haare bilden oft dicke Knäuel und Zöpfe. Von den Wänden dieser Cysten erheben sich auch zuweilen Zahnsäckchen, in welchen Zähne sitzen; oder es bilden sich Knochen und Knorpel in den fibrösen Wänden. Zuweilen tritt in diesen Bälgen spontane Entzündung ein, welche zu Eiterbildung, Perforation benachbarter Theile und Entleerung der krankhaften Massen durch Fistelgänge der Bauchwand, des Darmes und der Blase führt.

Abbildungen: Cruveilhier Livr. 5 Pl. 3. Livr. 18 Pl. 3—5. Livr. 25 Pl. 1. Baillie Fasc. 9 Pl. 7. Albers IV. T. 71—79, 68, 69. Lebert I. 36—39, II. 140.

Krebs findet sich zuweilen primär als Markschwamm, der sich im Stroma diffus entwickelt, allmälig das Ovarium zerstört und zu faust- und kindskopfgrossen Geschwülsten wuchern kann, welche in die Bauch- und Blasenhöhle prominiren. Häufiger kommt der Krebs im Ovarium neben Krebs in anderen Organen vor. Nicht selten findet im Ovarium gleichzeitig Cystenbildung statt und der Markschwamm wuchert dann zuweilen in die Cystenhöhle und füllt dieselbe aus. Fibröser Krebs ist selten, erreicht aber zuweilen einen beträchtlichen Umfang.

Abbildungen: Hope Fig. 195. Lebert II. Pl. 162, 163.

Tuberkel kommen im Ovarium äusserst selten in Form gelber, käsiger Knoten vor.

Syphilitische Knoten werden ebenfalls nur höchst selten beobachtet.

Ovarienschwangerschaft. Einige Beobachtungen scheinen dafür zu sprechen, dass zuweilen das Eichen im geborstenen Follikel zurückbleiben und daselbst befruchtet werden könne, worauf sich das Ei und der Embryo weiter entwickeln und dadurch in der Ovariengegend eine Geschwulst entsteht. Der Embryo stirbt in der Regel sehr früh ab.

2. Die Eileiter.

Bildungsfehler.

Mangel der Tuben findet sich gewöhnlich neben Mangel oder rudimentärer Bildung des Uterus; zuweilen sind sie bei wohlgebildetem Uterus sehr eng oder an einem oder dem anderen Ende geschlossen. Im hohen Alter schrumpfen die Tuben ein und werden enger. Zuweilen

finden sich 1—3 accessorische, mit Fransen umgebene Ostien neben dem normalen *Ostium abdominale.*

Hypertrophie. Entzündung.

Hyperämie und Blutung der Schleimhaut kommt in einzelnen Fällen bei der Menstruation vor, ferner bei Hyperämieen des Uterus, bei Typhus, Purpura. Das Blut wird in den Uterus, seltener in die Peritonäalhöhle entleert; hatte Obliteration der Tubenmündung stattgefunden, so folgt zuweilen Berstung derselben. Am häufigsten erfolgt Blutung durch Berstung der Tuben; in einzelnen Fällen sah man Blut vom Uterus in die Tuben getreten.

Entzündung ist als Katarrh sehr häufig, welcher sich von der Uterinschleimhaut auf die Tuben fortsetzt, oder nach puerperalen Entzündungen zurückbleibt. Man findet die Tuben erweitert, geschlängelt, ihre Wände verdickt, die Schleimhaut gewulstet, schieferfarbig, bedeckt von Schleim und Eiter. Der Katarrh veranlasst zuweilen durch Anhäufung von Schleim Verdickung der Schleimhaut und Verwachsungen der Innenflächen, Verstopfung und völlige Obliteration der Tuben oder ihrer Ostien. Sehr häufig entsteht im Verlauf der chronischen katarrhalischen Entzündung partielle Peritonitis um das *Ostium abdominale* herum, wodurch das letztere durch fibröse Fäden verschlossen wird und mit den benachbarten Organen verwächst. Bei purulenter Entzündung kann durch Austritt von Eiter oder Jauche aus dem *Ostium abdominale* in die Bauchhöhle allgemeine Peritonitis entstehen.

Die Anhäufung von Schleim bei verschlossenen Ostien hat beträchtliche Erweiterung der Tuben zur Folge; die Erweiterung ist gleichförmig oder an einzelnen Stellen als sackige Ausbuchtung vorwiegend, so dass die Tube aus Cysten zu bestehen scheint. Mit zunehmender Schleim-

anhäufung wird die Schleimhaut verdünnt, einer serösen Haut ähnlich, der Schleim wird dünnflüssiger, wässeriger (*Hydrops Tubarum*). Die Erweiterung, die meist in beiden Tuben gefunden wird, hat gewöhnlich den Umfang eines Dünndarms, doch wird sie auch faust- bis kindskopfgross gefunden. Entleerung des Inhalts erfolgt selten: durch Berstung der Wände, durch geschwürige Perforation oder durch das wieder permeabel werdende *Ostium uterinum*.

Abbildungen: Froriep, Klin. Kpft. T. 57, 58.

Die puerperalen Entzündungen der Tuben sind purulent, croupös oder diphtheritisch, führen zu Vereiterung der Wände und Abscessbildung in den Tuben, während dieselben Vorgänge ausserhalb des Puerperiums sehr selten sind. Durch Austritt von Eiter aus dem *Ostium abdominale* in die Bauchhöhle oder Perforation eines Abscesses kann allgemeine Peritonitis entstehen.

Neubildungen.

Von Neubildungen finden sich zuweilen kleine Myome in den Wänden. Sehr häufig sind kleine, gestielte, seröse Cysten im Peritonäalüberzuge der Tuben.

Krebs ist sehr selten von benachbarten Theilen auf sie fortgepflanzt.

Tuberkulose findet sich meist neben Uterustuberkulose als Umwandlung der Schleimhaut in eine dicke, gelbe, käsige Masse, selten als Granulationen. Der Zerfall der Tuberkelmasse führt zur Bildung von Jaucheherden und Perforation der Tuben.

Abbildungen: Cruveilhier Livr. 39 Pl. 3. Hope Fig. 207. 208.

Tubarschwangerschaft.

Tubarschwangerschaft nennt man den Zustand, in welchem das befruchtete Ei innerhalb der Tuben sich

weiter entwickelt. Die Tuben werden durch das wachsende Ei ausgedehnt und bilden eine Art Fruchthalter; es entwickelt sich eine Placenta, aber keine Decidua. Meist zerreisst die Tuba in der 8. — 12. Woche der Schwangerschaft, es erfolgt Bluterguss und Austritt des ganzen Eies oder des Embryo. Zuweilen erfolgt Eiterung und Verjauchung der Wände und des Embryo, Perforation des Dickdarms, der Scheide, der Bauchwand, Blase, des Dünndarms und Entleerung. Man unterscheidet: einfache Tubenschwangerschaft, wenn das Ei in der Höhle der Tuben zur Entwickelung kommt; interstitielle T., wenn sich das Ei in dem Theile der Tubenhöhle entwickelt, welcher zwischen den Wänden des Uterus verläuft; Tubenbauchschwangerschaft, wenn das Ei zwischen den Franzen zur Entwickelung kommt und das Peritonäum und neugebildetes Bindegewebe zur Bildung eines Fruchthalters beitragen.

3. Der Uterus.

Bildungsfehler.

Mangel des Uterus ist selten, findet sich neben mangelhaft gebildeter Scheide, Tuben und Ovarien oder bei normalem Verhalten dieser Theile.

Entwickeln sich die Müller'schen Gänge aus dem frühesten fötalen Zustand in den reifen, ohne in einen Kanal zu verschmelzen, so gehen daraus folgende Theilungen oder scheinbare Verdoppelungen des Uterus und der Vagina hervor:

1) Der Uterus allein ist vollständig getheilt, aber mangelhaft entwickelt, man findet in den Bauchfellfalten zwei solide oder hohle verkümmerte Uterushörner, nach obe mit den Tuben, nach unten mit der Vagina in unvollkom-

menem Zusammenhang: ***Uterus bipartitus.*** 2) Aus der einseitigen Entwickelung des Müller'schen Ganges der einen Seite zu einem Uterus geht hervor der ***U. unicornis,*** walzenförmiger Uterus, nach einer Seite geneigt in die Tuba laufend, Cervix gerade, auf der anderen Seite ein Uterusrudiment. 3) Aus der gleichmässigen Entwickelung jedes der beiden Müller'schen Gänge zu einem Uterus geht hervor: der ***U. bicornis,*** der Cervix ist ebenfalls doppelt oder nicht. 4) ***U. bilocularis,*** äusserlich ist keine Spaltung zu bemerken, die Höhle des Uterus ist durch eine Scheidewand getrennt, welche zuweilen bis zum ***Orificium externum*** reicht. In allen diesen Fällen ist die Scheide entweder einfach oder sie ist ebenfalls durch eine Scheidewand getheilt; der vollkommenste Grad dieser Spaltung ist der, wo in jede Scheidenabtheilung eine besondere Vaginalportion des Uterus ragt und in jeder ein besonderes Hymen vorhanden ist. 5) Nur die Scheide ist doppelt, der Uterus einfach. 6) Uterus und Scheide sind vollständig getheilt oder verdoppelt und von einander getrennt, jede Uterushälfte hat seine Tuba (***U. didelphys***); kommt nur bei Blasenspalte und Kloakbildung vor.

Abbildungen: Ammon T. 19. Vrolik, T. 89, 90. Cruveilhier Livr. 4 Pl. 5. Livr. 13 Pl. 5. Förster, Missb. Atlas Taf. XX.

Mangelhafte Entwickelung zur Zeit der Pubertät; der Uterus ist sehr klein, hat noch fötale Form, die übrigen Geschlechtsorgane sind ebenfalls unentwickelt, selten normal. Diesem Zustande entgegengesetzt kommt eine frühzeitige Entwickelung des Uterus vor der Pubertät vor.

Mangelhafte Bildung der Vaginalportion; Atresie des Muttermundes durch die nicht perforirte Scheidenschleimhaut oder durch Uterussubstanz.

Angeborene Schiefheit des Uterus; die Form

ist verschoben, das eine Horn lagert höher und ist gewöhnlich massenhafter entwickelt, auch die Vaginalportion ist schief, der Uterus ist vom Scheidengewölbe oder der Körper vom Cervix seitlich in einem Winkel abgebogen.

Zu unterscheiden davon ist die seitliche Schieflage (s. unten) und die seitliche Stellung ausserhalb der Mittellinie des Beckens.

Zuweilen findet sich eine angeborene Antroflexio, seltener eine Retroflexio.

Lageveränderungen.

1) Der ganze Uterus ist nach vorn oder hinten, oder seitlich in einem starken Winkel geneigt: Antroversio, Neigung nach vorn ist selten und wird durch Druck oder Zug bewirkt, Retroversio ist häufiger und steigert sich bis zu dem Grade, dass der Fundus tiefer liegt als die ***Portio vaginalis*** und zwischen Rectum und Scheide eingekeilt wird. Prädisponirende Momente sind: weites Becken, geringe Beckenneigung, weiter Douglas'scher Raum; bedingende Momente: starke Bauchpresse, Heben schwerer Lasten, schwerer Stuhlgang, Zug oder Druck von Geschwülsten, resp. Vergrösserung des Uteruskörpers durch Schwangerschaft der ersten drei Monate (vom vierten Monate der Schwangerschaft an kann ein partielles Herabsinken der hinteren Uterinwand stattfinden); Zug durch Adhäsionen. Seitliche Schieflage (***Inclinatio lateralis***) durch Verkürzung eines der breiten Mutterbänder, durch Adhäsionen, Geschwülste.

2) Der Uteruskörper ist vom geraden Cervix nach vorn, hinten oder seitlich gebeugt. Antroflexio, Beugung, Knickung nach vorn; Retroflexio nach hinten; Schiefheit des Uterus, Knickung nach der Seite. Die Zustände treten meist an einem durch Katarrhe, Me-

trorrhagieen, häufige Entbindungen erschlafften Uterus unter denselben Bedingungen wie die vorigen ein.

3) Der ganze Uterus ist in die Scheide oder nach aussen herabgesunken: ***Descensus*** und ***Prolapsus uteri*** (Hysteroptosis); die Scheide folgt dem Uterus, indem sie sich umstülpt. Am häufigsten tritt der Prolapsus nach der Entbindung ein, und zwar meist rasch und plötzlich; prädisponirend ist die Erschlaffung der Scheide und der Bauchfellfalten nach der Entbindung, bedingend meist starke Bauchpresse; selten treten dieselben Verhältnisse ohne vorhergehende Entbindung ein. Der Prolapsus erfolgt ferner langsam und meist unvollständig: durch Zerrung von der Vagina aus bei Vorfall und Hernien derselben (s. unten), durch Druck und Zug von Geschwülsten, durch Hypertrophie des Uterus bei übrigens günstigen Umständen.

Der Uterus kann vor dem völligen Prolapsus durch Zerrung verlängert und vergrössert werden, nach dem Prolapsus durch Stockung des Blutlaufs ebenfalls an Grösse zunehmen; ist der Vorfall vollständig, so sieht man zwischen den Schamlippen eine rundliche oder längliche Geschwulst vortreten, deren Aussenwand die umgestülpte, verdickte, geröthete Scheide bildet; an dem unteren Ende sieht man die Oeffnung der Vaginalportion, das Innere der Geschwulst bildet der Uterus. Die Schleimhaut der umgestülpten Scheide ist Anfangs stets gereizt und entzündet, allmälig wird sie härter, trockener und dem Corium ähnlicher.

Abbildungen: Froriep, Klin. Kpft. T. 61, 62, 388, 389, 416, 417, 435. Cruveilhier Livr. 16 Pl. 5. Livr. 26 Pl. 5. Baillie Fasc. 9 Pl. 5.

Dem Descensus entgegengesetzt ist die Erhebung des Uterus durch Vergrösserung desselben: durch Fibroide, Blut- und Wasseransammlung in seiner Höhle;

durch Geschwülste des Ovarium und des Beckens, durch Adhäsionen während der Schwangerschaft.

Umstülpung, ***Inversio uteri***, beginnt mit dem Einsinken des Grundes, bildet sich durch Einstülpung des Grundes in den Cervix und die Vagina weiter aus und erreicht als vollständige Umstülpung des ganzen Uterus mit Auswärtskehrung seiner Schleimhaut den höchsten Grad; meist ist dann die Scheide zugleich prolabirt und der umgestülpte Uterus liegt vor der Schamspalte. Die Umstülpung findet fast nur nach der Entbindung statt, durch von aussen drückende, von innen ziehende Gewalt, z. B. heftigen Zug an der Nabelschnur bei adhärenter Placenta. Selten findet sie an einem durch Polypen, Serum oder Blut ausgedehnten und erschlafften Uterus statt. Die Umstülpung erfolgt rasch oder allmälig, es folgen: Entzündung des Uterus und seiner Umgebung, Brand u. s. w., oder chronische Entzündung, Verwachsungen, Blutungen; in seltenen Fällen keine bedeutenden Veränderungen.

Abbildungen: Froriep, Klin. Kpft. T. 42. Baillie Fasc. 9.

Hernia uteri (Hysterocele), der Uterus liegt in einem Inguinal- oder Cruralbruche, in welchen er durch Adhäsionen nachgezerrt wurde. Gleichzeitig sind meist Ovarien und Tuben vorgefallen.

Abbildungen: Cruveilhier Livr. 34 Pl. 6. Froriep, Chir. Kpft. T. 424.

Grössenveränderungen.

Hypertrophie des Uterus kommt fast nie spontan, sondern meist als secundäres Leiden bei langwierigen Hyperämieen, z. B. eines prolabirten oder zurückgebeugten Uterus; bei Katarrhen, Polypenbildung auf der Schleimhaut; bei Fibroiden in der Uterussubstanz; bei Zerrung des Uterus durch Adhäsionen und Geschwülste, bei Ver-

schliessung des Muttermundes oder der Scheide. Der hypertrophische Uterus erreicht zuweilen den Umfang einer Faust oder des Kopfes eines Neugeborenen, seine Wände sind $\frac{1}{2}-1''$ dick, fest, blutreich, die Höhle ist klein, die Schleimhaut oft hyperämisch.

Häufiger ist Hypertrophie der Vaginalportion, welche ausser durch die genannten Momente vorzugsweise durch häufige Geburten bedingt wird. Die Vaginalportion wird entweder gleichmässig vergrössert, oder vorzugsweise eine Lippe; die vergrösserten Theile ragen in die Scheide als konische Zapfen oder polypenartige Geschwülste, die zuweilen sehr gross sind und selbst nach Aussen prominiren können. (Rüsselförmige H.)

Die Hypertrophie entwickelt sich langsam und bleibt, meist auf einem Punkte angelangt, unverändert stehen.

Atrophie des Uterus tritt im hohen Alter gewöhnlich ein, zuweilen auch früher nach langwierigen Katarrhen, häufigen Entbindungen, puerperalen Entzündungen, durch Druck von Fibroiden. Der atrophische Uterus hat die Hälfte oder den dritten Theil des normalen Umfangs, seine Substanz ist fest, blutarm, die Höhle eng, die Schleimhaut dünn, zuweilen ist die Consistenz der Substanz des decrepiden Uterus vermindert, besonders am Fundus, sie ist morsch, brüchig und leicht zerreisslich, die Gefässwände sind verdickt, zuweilen verkalkt.

Atrophie der Vaginalportion findet sich zuweilen spontan bei jungen, mannbaren Individuen, häufiger secundär nach wiederholten Entbindungen und Geschwüren.

Atrophie der Cervicalportion findet sich hauptsächlich bei Zerrung des Uterus, der Cervix wird lang ausgezogen und allmälig verdünnt, die Vaginalportion schwindet und die Scheide läuft nach oben zu konisch aus. Bei fortgesetztem Zuge kann endlich eine völlige Trennung des

Zusammenhanges der Scheide und des Uterus durch völligen Schwund des Cervix eintreten.

Erweiterung der Höhle des Uterus tritt ein durch zurückgehaltenes Menstrualblut, Schleim u. s. w., bei Verstopfung oder Atresie des Cervix, der Scheide; durch fibröse Polypen. Der durch angehäuftes Secret erweiterte Uterus bekommt eine kugelförmige Gestalt und erreicht zuweilen einen beträchtlichen Umfang, seine Wände bleiben normal dick, nehmen an Dicke zu oder werden dünner, atrophisch. Findet die Atresie am *Orificium internum* und *externum* zugleich statt, so findet zuweilen eine gleichzeitige kugelförmige Erweiterung des Körpers und des Halses statt (*Uterus bicameratus vetularum*, Mayer).

Verengerung der Höhle ist oft Folge der Atrophie; durch Adhäsionen nach Entzündung kann eine partielle oder totale Obliteration der Höhle eintreten. Der Kanal des Cervix ist häufig verstopft durch Schleim, Polypen oder Krebs; durch Adhäsionen nach Entzündung können Atresieen an einzelnen Stellen oder Obliteration des ganzen Cervix erfolgen.

Hyperämie. Hämorrhagie.

Hyperämie des Uterus, insbesondere seiner Schleimhaut, findet sich bei jeder Menstruation, bei Brust- und Herzleiden, nach Einwirkung innerer und äusserer Excitantien, bei Typhus, Cholera, Scorbut, bei Anwesenheit von Polypen, Fibroiden, bei Katarrh der Schleimhaut. Der hyperämische Uterus ist meist vergrössert, seine Substanz weich, saftig, dunkel gefärbt, auf der Schnittfläche quillt reichlich Blut aus zahlreichen Gefässen, die Schleimhaut ist gewulstet, weich, in der Höhle oft blutiger Schleim oder Blut.

Hämorrhagie findet sich unter denselben Bedingungen wie Hyperämie, das Blut wird sparsam oder massenhaft in die Höhle des Uterus ergossen und wird durch die Scheide entleert.

Blutung in der Uterinalsubstanz kommt in Form kleiner Extravasate bei Hyperämieen vor. Eine Blutung von grösserem Umfang kommt im decrepiten Uterus alter Weiber vor, findet sich hauptsächlich im Fundus, welcher mit massenhaften Extravasaten durchsetzt, dunkelroth, morsch und brüchig ist; die Schleimhaut ist ebenfalls mit Blut infiltrirt und oft ist Blut in die Höhle ergossen. In den höchsten Graden ist die Uterinalsubstanz durch Blutherde zerklüftet. Der Blutabgang durch die Scheide ist gering oder fehlt ganz, überhaupt ist das Leiden von geringen Erscheinungen begleitet. Geringere Grade heilen unter Bildung eines gelb oder roth pigmentirten, lockeren Narbengewebes. Ferner finden sich bedeutende Extravasate in bei der Geburt gedrückten und gequetschten Partieen.

Abbildungen: Cruveilhier Livr. 24 Pl. 2.

Hämorrhagieen der Wöchnerinnen erfolgen meist aus den Gefässen der Placentarstelle bei mangelhafter Contraction des Uterus.

Findet Atresie der Scheide oder des *Cervix uteri* statt, so häuft sich das Blut im Uterus an und erweitert denselben (Haematometra). Am häufigsten ist dieser Zustand eine Folge angehäuften Menstrualblutes. Der Umfang des Uterus wird dabei oft sehr beträchtlich vermehrt und er kommt wie bei Schwangerschaft in der Bauchhöhle zum Vorschein, doch bleibt die Vergrösserung meist auf einer gewissen Stufe stehen. Das Blut bildet meist eine dicke, halbflüssige, schwarze Masse, zuweilen gerinnt es; bei langer Dauer des Zustandes geht es die gewöhnlichen Veränderungen ein.

Bei den Abortus begleitenden oder bedingenden Blu-

tungen in die Uterinalhöhle erfolgt zuweilen kein Abfluss des Blutes in die Scheide, sondern eine rasche Gerinnung desselben, wodurch es länger zurückgehalten wird. Es entstehen feste Fibringerinnsel, die gewöhnlich den Cruor umschliessen und durch später folgende Blutungen allmälig vergrössert werden. Diese runden, der erweiterten Uterushöhle eng anliegenden Fibringerinnsel werden nun entweder durch die Contractionen des Uterus bald entleert oder bleiben längere Zeit zurück; im letzteren Falle gehen die Gerinnsel ganz ähnliche Veränderungen ein, wie die im Herzen und in den Gefässen; sie werden fest, nicht unähnlich dem Bindegewebe, treten mit der Uterinschleimhaut durch Adhäsionen in Verbindung und stellen so die sogenannten fibrinösen Uteruspolypen dar.

Anämie des Uterus findet sich bei Atrophie desselben und als Theilerscheinung allgemeiner Anämie.

Entzündung.

1. Entzündung des nicht schwangeren Uterus.

1) Katarrhalische Entzündung der Uterinschleimhaut ist in ihrer leichtesten Form nicht selten, die Schleimhaut ist verdickt, insbesondere sind ihre Schleimfollikel vergrössert und es findet bei mässiger Hyperämie eine stark vermehrte Ausscheidung von Schleim statt (***Phlegmorrhoea uteri***, Kiwisch).

Der acute Katarrh, ***Metritis catarrhalis, mucosa,*** ist charakterisirt durch capillare Injection, blutige Infiltration und Auflockerung der Schleimhaut und des anstossenden Uterusgewebes; die Höhle ist gefüllt mit serösem oder eiterigem, blutigem Exsudate. Zuweilen ist gleichzeitig der Peritonäalüberzug des Uterus injicirt oder mit Exsudat infiltrirt; oft findet Blutung in die Höhle statt. Dieser Katarrh findet sich nach Erkältungen, Einwirkung innerer

und äusserer Excitantien, bei Typhus, Dysenterieen, Cholera; öfters ist er von der Vagina als Tripperkatarrh auf die Uterinschleimhaut fortgepflanzt.

Wenn nicht Heilung erfolgt, geht der acute Katarrh meist in chronischen über.

Chronischer Katarrh, ***Blennorrhoea uteri***, ist sehr häufig; er ist eine Fortsetzung des acuten oder gleich anfänglich als chronischer aufgetreten und kommt schon bei Neugeborenen, am häufigsten aber von den Pubertätsjahren an vor. Die Schleimhaut ist verdickt, schiefergrau oder braun, mit injicirten Venen und Ecchymosen durchsetzt, häufig an einzelnen Stellen polypenartig ausgebuchtet, durch Erosionen und Ulcerationen hie und da zerstört, durch infiltrirte Follikel aufgetrieben. Die Uterussubstanz ist zuweilen fest, hypertrophisch, häufiger schlaff und welk, und die Höhle erweitert, mit eiterigem Secrete gefüllt.

Häufiger wird der Katarrh begleitet von Katarrh des Schleimhautüberzuges der Vaginalportion, welche geröthet, mit Schleim oder Eiter bedeckt ist, durch vergrösserte Follikel oder papillare Hypertrophie verdickt und granulirt erscheint. Zuweilen finden sich auch flache Excoriationen oder tiefere Folliculargeschwüre der Vaginalportion. In einzelnen Fällen wird die Vaginalportion stark hypertrophisch; ihre Lippen stülpen sich zuweilen nach aussen um (Ectropium).

Der acute und chronische Katarrh haben, insbesondere wenn sie von Ulceration begleitet sind, zuweilen Adhäsionen der Uterinwände, Atresieen und Obliterationen zur Folge. Ist der Cervix verstopft oder obliterirt, so häuft sich das katarrhalische Secret im Uterus an, dehnt ihn allmälig aus, bewirkt eine beträchtliche Verdünnung der Wände, insbesondere der Schleimhaut, welche allmälig die Beschaffenheit einer glatten, serösen Membran erhält. Der Inhalt des selten beträchtlich erweiterten Uterus wird wässerig:

Hydrometra. War der Cervix bloss verstopft, so finden zuweilen Entleerungen durch die Scheide statt.

Entzündung der Uterussubstanz, ***Metritis parenchymatosa.***

Die acute ***Metritis parenchymatosa*** geht meist von einer acuten Schleimhautentzündung aus, und ist wenigstens stets von ihr begleitet. Der Uterus ist beträchtlich angeschwollen, seine Substanz weich, die Schnittfläche dunkler durch Injection, saftig durch Infiltration mit Exsudat; meist ist gleichzeitig der Peritonäalüberzug entzündet; häufig sind Exstravasate im Uterusgewebe und in der Schleimhaut. In seltenen Fällen kommt es zur Eiterbildung; die Abscesse sind meist klein, doch erlangen sie zuweilen einen grösseren Umfang, senken sich, perforiren in das umgebende Zellgewebe oder in das Rectum; in einem Falle erfolgte Trennung des Uterus von seinen Verbindungen und Abgang desselben durch die Scheide.

Die chronische Metritis, chronischer Infarct (Kiwisch), welche von vielen Autoren angenommen wird und durch Bindegewebswucherung im Uterusgewebe charakterisirt sein soll, ist in Wirklichkeit keine Entzündung, sondern eine Hypertrophie, welche sich unter verschiedenen Bedingungen bilden kann, meist nach Entbindungen zurückbleibt oder als secundäre Erscheinung bei chronischer katarrhalischer Entzündung der Schleimhaut auftritt.

3) Croupöse und diphtheritische Entzündung sind ausser im Puerperium selten und meist von der Scheide aus auf die Vaginalportion fortgepflanzt bei Cholera, Typhus.

2. Entzündung des schwangeren Uterus.

Während der Schwangerschaft tritt zuweilen acute Entzündung der Schleimhaut, resp. Decidua des Uterus ein,

welche Exsudation, Blutung und Absterben des Embryo, Abortus zur Folge hat. Entzündungen der Uterussubstanz sind noch fraglich. Nicht selten sind sehr leichte Peritonäalentzündungen am Uterus und an seiner Umgebung, zu welchen sich in schlimmen Fällen bald Entzündungen und Eiterungen im subperitonäalen Zellgewebe des Beckens, bald Gerinnungen in den Venen — Phlebitis — des Beckens, und von diesen ausgehend wohl auch in den Venen der Schenkel gesellt.

3. Die puerperalen Entzündungen.

Endometritis puerperalis, Entzündung der Innenwand des Uterus; als den geringsten Grad kann man den puerperalen Uteruskatarrh ansehen, der nach der Entbindung zuweilen eintritt und ein flüssiges, eiteriges Exsudat liefert, welches mit den Lochien abfliesst, von welchen der puerperale Katarrh im Grunde nur relativ unterschieden ist. In den höheren Graden ist das Exsudat ein croupöses oder diphtheritisches; die Uterinsubstanz ist bis auf eine gewisse Tiefe ebenfalls infiltrirt, mehr oder weniger injicirt und mit Extravasaten durchsetzt. Im günstigen Falle erfolgt Abstossung des croupösen Exsudates und nach einiger Zeit fortgesetzter, flüssiger Exsudation (Katarrh) Heilung und Regeneration der Schleimhaut. Sehr oft erfolgt gangränöser Zerfall der Exsudate und der in sie eingeschlossenen Uterussubstanz, welcher besonders an der Placentarstelle und der Scheidenportion entwickelt ist. Der Uterus ist dann gross, schlaff, seine Innenfläche zu einer schwarzen, stinkenden Pulpa umgewandelt (Putrescenz des Uterus). Die Entzündung setzt sich zuweilen auf die Tubarschleimhaut und von da in einzelnen Fällen auf das Peritonäum fort; das letztere ist gewöhnlich am Uterus und in dessen Umgebung entzündet. Häufig

sind auch die Vagina und die äusseren Geschlechtstheile entzündet.

Die Venen der Placentarstelle, des Uterusparenchyms, der *Plex. pampiniform.* sind bald frei, bald mit Gerinnseln gefüllt, welche oft in eiterige Masse oder Jauche zerfallen, wobei die Wandungen der Vene bald entzündet sind, bald nicht (*Phlebitis uterina*) und secundäre pyämische Erscheinungen folgen. Die Lymphgefässe finden sich ebenfalls zuweilen mit eiterartiger Masse gefüllt. (*Lymphangioitis puerperalis.*) Die secundären Erscheinungen bei Thrombose oder Phlebitis sind: die gewöhnlichen metastatischen Infarcte, Abscesse und Exsudationen.

Die bei Wöchnerinnen nicht selten vorkommenden schmerzhaften Anschwellungen eines oder des anderen Beines, die man mit dem allgemeinen Namen *Phlegmasia alba dolens* umfasst, sind bedingt: a) durch Gerinnsel in der Cruralvene oder der Saphena, Stockung des Blutlaufs und Oedem des Zellgewebes; b) durch acutes Oedem des Zellgewebes der Haut und zwischen den Muskeln; c) durch Lymphangioitis und secundäres Oedem; d) durch sogenannte metastatische Entzündung des Zellgewebes.

Abbildungen: Cruveilhier Livr. 4 Pl. 6. Livr. 13 Pl. 1—3. Hope Fig. 198. Carswell Fasc. 8 Pl. 4. Froriep, Klin. Kpft. T. 26.

4. Perimetritis und Parametritis.

Die Perimetritis stellt sich als Entzündung des Peritonäalüberzuges des Uterus und der Tuben dar, bewirkt Bildung von Adhäsionen, selten von Eiter und kann dann zu allgemeiner Peritonitis führen.

Die Parametritis stellt sich als purulente Entzündung des retroperitonäalen Zellgewebes um den Uterus herum dar und kommt vorzugsweise bei Wöchnerinnen vor.

Geschwüre.

In der Schleimhaut der Uterushöhle finden sich: Geschwüre durch Zerfall von Carcinomen und Tuberkeln, selten katarrhalische; im Cervix ausser den genannten: syphilitische.

An der Vaginalportion finden sich:

1) Katarrhalische Erosionen und Geschwüre, Follicalgeschwüre.

2) Syphilitische Erosionen und Geschwüre, meist halbmondförmig um den Muttermund gestellt; die letzteren greifen oft in die Tiefe und bewirken Substanzverlust der Vaginalportion.

3) Geschwüre nach Verletzungen durch die Geburt, Pessarien, Misshandlung u. s. w.

4) Tuberkulöse (sehr selten) und carcinomatöse Geschwüre (s. Krebs).

5) Das phagedänische Geschwür (Clarke) ist selten; analog den phagedänischen (sogenannten krebsigen) Hautverschwärungen zerstört es die Theile allmälig und unaufhaltsam, ohne dass zerfallende Krebsmasse zu Grunde läge; die Zerstörung beginnt an der Schleimhaut der Vaginalportion und dem Scheidengewölbe, setzt sich auf die Uterussubstanz, auch wohl das Rectum und die Blase fort und stellt sich als ein ausgebreitetes, unregelmässiges, zackiges Geschwür mit infiltrirten Rändern und einer zottigen, mit schwarzer Pulpa bedeckten Basis dar.

6) Verschwärungen nach puerperalen Entzündungen.

Zerreissung.

Der nichtschwangere Uterus kann bersten: a) durch übermässige Anhäufung von Blut, Eiter u. s. w. in seinem Cavum, allmälige Verdünnung und Zerreissung oder Verschwärung und Verjauchung. Der Inhalt entleert sich in

die Bauchhöhle oder nach vorhergegangenen Adhäsionen und Vereiterungen in den Darm, die Blase, das Rectum; b) durch Verdünnung seiner Substanz an einer Stelle durch Fibroide; c) durch äussere Gewalt. Er kann von Aussen perforirt werden durch Abscesse und Geschwüre benachbarter Theile.

Der schwangere Uterus kann bersten: bei Anwesenheit von Fibroiden oder Carcinomen, durch äussere Gewalt, Stoss, Fall; hierher gehört auch die Berstung bei interstitieller Tubenschwangerschaft und bei Schwangerschaft eines rudimentären Uterus.

Während der Geburt erfolgt eine Zerreissung: a) bei Hindernissen in der Ausstossung des Fötus; liegt das Hinderniss in der Vaginalportion, so reisst meist diese ein und der Riss setzt sich in die Uterussubstanz fort; in einzelnen Fällen wurde die Vaginalportion völlig vom Uterus getrennt; liegt das Hinderniss im Beckenausgang, in fehlerhafter Lage oder ungewöhnlicher Grösse des Fötus, so reisst die Uterussubstanz im Fundus ein; b) bei Texturveränderungen des Uterus und der Vaginalportion, z. B. Verdünnung bei Querlagen, Erweichung nach Entzündung, Fibroiden, Krebs u. s. w.; c) durch Verletzung bei gewaltsamer Wendung, Quetschung und Zerreissung der Vaginalportion durch Zange, Haken, spitze Knochen u. s. w.

Zuweilen setzt sich der Riss auf die Scheide, die Blase, das Rectum fort. Die Folgen und Ausgänge der Zerreissung sind verschieden; war der Fötus nicht in die Bauchhöhle ausgetreten, so contrahirte sich entweder der Uterus rasch, die Wunde wurde bald durch Exsudate vereinigt und vernarbte, oder die Wunde klaffte, es fand Zersetzung des in die Bauchhöhle ergossenen Blutes, Entzündung und Brand der Eingeweide statt. War der Fötus ausgetreten, so erfolgte meist rasch der Tod, zuweilen trat aber auch hier Vernarbung des Einrisses und Einkapselnng

des Fötus ein, zuweilen auch Abscessbildung und allmälige Abstossung des Fötus nach Aussen durch Bauch- und Darmfisteln.

Pathologische Neubildungen.

Sehr häufig im Uterus ist das sog. Fibroid oder das Myom, welches man von Erbsen- bis Mannskopfsgrösse und mehr, als runde, feste Geschwulst im Gewebe des Uterus eingebettet findet und vorwiegend aus organischen Muskelfaserzellen besteht. Nur selten sind diese Geschwülste sehr reich an Bindegewebe. Es finden sich bald nur eines, bald mehrere im Uterus; sie verdrängen während ihres Wachsthums die Uterussubstanz, welche in ihrer Umgebung meist hypertrophisch und blutreich, selten durch Druck grosser Fibroide atrophisch wird. Die Fibroide wachsen meist langsam, zuweilen erreichen sie schnell einen beträchtlichen Umfang, sind dann weich und reich an Gefässen; während der Schwangerschaft entwickeln sich ihre Gefässe, sie werden grösser und weicher, nach der Entbindung schrumpfen sie ein. Selten werden die Fibroide durch Entzündung verändert, zuweilen durch Entzündung und Eiterbildung im umgebenden Gewebe aus ihrer Verbindung gebracht und durch die Contractionen des Uterus entleert. Die Fibroide, welche oberflächlich sitzen, treten im Verlauf ihres Wachsthums erst unter das Peritonäum, später mehr an die Oberfläche des Uterus, werden endlich wohl gar frei und sind nur noch durch eine Peritonäalfalte mit diesem verbunden. Ganz analog treten die in der Innenwand sitzenden Fibroide zuweilen unter die Schleimhaut, wachsen in die Höhle und hängen dann, breit oder schmal gestielt, als fibröse Polypen in die Uterushöhle, welche entsprechend erweitert wird. In einem Falle von Uterusfibroid trat Verwachsung des Uterus mit der Bauchwand über der

Symphyse ein, es trat Verschwärung, Gangrän, Perforation der Bauchwand ein.

Häufig ist Verkreidung der Fibroide, seltener enthalten sie cystenartige Räume oder wirkliche Cysten, mit Serum oder Colloid gefüllt.

Die Bedingungen der Bildung der Uterusfibroide sind unbekannt. Sie werden in jedem Alter nach der Pubertät gefunden, bleiben zuweilen ohne nachtheilige Folgen, schaden durch Druck auf die Blase, das Rectum u. s. w. oder durch die Katarrhe und Blutungen der Schleimhaut des Uterus, die sich besonders bei polypenförmig in die Höhle ragenden Fibroiden finden.

Abbildungen: Cruveilhier Livr. 11 Pl. 5, 6. Livr. 13 Pl. 4, 6. Livr. 24 Pl. 1. Hope Fig. 211, 215. Baillie Fasc. 9 Pl. 3, 4. Sandifort, Mus. anat. T. 196. Froriep, Chir. Kpft. T. 259, 403. Albers IV. 70, 82—84, 87. Lebert II. Pl. 157.

Schleim- oder Blasenpolypen sind bedingt durch abnorme Anschwellung der flaschenförmigen Follikel, welche dann die Schleimhaut vor sich her drängen und allmälig stielförmig ausziehen. Der Inhalt der Follikel ist eine farblose, schleimige oder colloide Masse. Oder es liegt ihnen zu Grunde die Neubildung kleiner colloider Cysten, die sich sowohl in der Schleimhaut des Cervix als in der Vaginalportion bilden und auch in der Muskelsubstanz vorkommen.

Cysten sind im Parenchym des Uterus selten, man fand seröse und fetthaltige von beträchtlicher Grösse.

Sehr selten ist Tuberkulose des Uterus und findet sich meist nur bei allgemein ausgebreiteter Tuberkelbildung. Sie beginnt in der Schleimhaut des Fundus als gruppirte graue Granulation oder gelbe Infiltration, greift allmälig auf die Uterussubstanz über, dann auf den Cervix, die Va-

ginalportion und Scheide. Meist finden sich gleichzeitig Tuberkel in den Tuben und Unterleibsdrüsen.

Abbildungen: Cruveilhier Livr. 39 Pl. 3 Fig. 3.

Krebs ist im Uterus häufig und findet sich meist in Form des Epithelialkrebses, er beginnt als primärer meist an der Vaginalportion, welche theils von ihm infiltrirt wird, theils in grösseren, runden, granulirten Knoten untergeht. Nachdem der Krebs eine Zeit lang als Geschwulst vor der Vaginalportion in die Höhle der Scheide gewuchert, sich dabei auf die Scheide selbst und das umgebende Zellgewebe, auch wohl auf Blasenwand und Mastdarm verbreitet hat, geht er oberflächlich in Verschwärung über, blättert sich aus einander und zerfällt in eine flockige, jauchige Masse. Indessen geht aber die Krebsbildung weiter in der Substanz des Uterus und den Nachbartheilen, und indem die Verjauchung folgt, werden endlich das Scheidengewölbe, die untere Uterushälfte, die hintere Blasen- und vordere Mastdarmwand in ein grosses jauchendes Geschwür verwandelt. Nicht selten erfolgt auch Perforation in Blase und Mastdarm, meist tödtet der Krebs in diesem Stadium durch Erschöpfung in Folge des Säfteverlustes und der zahlreichen Blutungen aus den zerstörten Theilen.

Ausserdem findet er sich primär als Krebs des Fundus, entwickelt sich in diesem zu grossen Knoten, welche allmälig erweichen und zerfallen, ist zuweilen combinirt mit Fibroid.

Zuweilen entwickelt er sich als Fortsetzung eines Mastdarm- oder Blasenkrebses.

Der Verlauf ist Anfangs langsam, zumal wenn der Krebs reich an Fasern, fest und in das Gewebe infiltrirt ist; hat aber einmal die Bildung weicher Markschwammgeschwülste und deren Verschwärung begonnen, so geht die Weiterbildung sehr rasch. Der Krebs findet sich meist im

40. und 50. Jahre, die Bedingungen seiner Bildung sind so gut als unbekannt.

In höchst seltenen Fällen wurde auch Alveolarkrebs im Uterus beobachtet, theils als Combination mit Markschwamm, theils als selbstständige Entartung in Form gleichmässiger Infiltration des ganzen, enorm vergrösserten Uterus.

Abbildungen: Cruveilhier Livr. 23 Pl. 6. Livr. 24 Pl. 2. Livr. 27 Pl. 2. Livr. 39 Pl. 3. Froriep, Klin. Kpft. T. 69. Carswell Fasc. 3 Pl. 1. Albers IV. T. 86. Lebert II. Pl. 158, 159.

Papillargeschwülste finden sich an der Schleimhaut der Vaginalportion als condylomatöse und warzige Bildungen bei Syphilitischen. Ausserdem als Blumenkohlgewächs, zu welchem sich Epithelialkrebs gesellen kann. Das letztere gehört, so lange diese Combination nicht eingetreten ist, zu den einfachen oder zusammengesetzten Zottengeschwülsten und besteht aus unzähligen von der Schleimhaut oder einem alveolaren Balkenwerk aufsteigenden Papillen, die sich baumartig verästeln; Anfangs sind diese Papillen klein, compact und gedrungen, später wachsen sie zu langen Fäden aus, ihr Epithelialüberzug zerfällt, es scheidet sich aus ihren Gefässen eine seröse Flüssigkeit ab, es erfolgen reichliche Blutungen und zuweilen auch Verjauchung. Nachdem die Geschwulst in diesem Zustande längere oder kürzere Zeit bestanden hat, tritt häufig Bildung cancroider Knötchen in der Basis ein, wonach die ganze Geschwulst allmälig Charakter und Verlauf des Epithelialkrebses erhält.

Sarcom, Lipom und Syphilom wurden im Uterus nur in vereinzelten Fällen beobachtet.

Ueber das Vorkommen von Echinococcus im Uterus existiren nur wenige Beobachtungen; einmal bewirkte die Bildung einer grossen Masse von diesen Parasiten im

Fundus uteri Berstung desselben, Bluterguss in die Bauchhöhle und den Tod.

4. Die Scheide.

Bildungsfehler: Mangel der Scheide neben anderweitiger Verbildung der Geschlechstheile oder bei übrigens normaler Bildung der letzteren. Blinde Endigung der Scheide von Aussen oder vom Uterus her; Atresie durch ein nicht perforirtes Hymen oder Scheidewände im Verlauf der Scheide. Spaltung durch Scheidewände. Verkümmerte Bildung: sie ist eng, glatt, ohne Runzeln. Vorzeitige Entwickelung. Kloakbildung.

Vergrösserung der Scheide findet statt bei Zerrung derselben durch Uterus- oder Eierstocksgeschwülste, Ausdehnung durch angehäuftes Menstruationsblut bei angeborener oder acquirirter Atresie des Scheideneingangs. Die Scheidenwände werden dicker, die Schleimhaut wird glatt.

Erweiterung wird bewirkt durch einen prolabirten Uterus, durch fibröse Polypen, welche aus dem erweiterten Muttermunde in die Scheide ragen, durch Pessarien, Menstruationsblut.

Verengerung findet in Folge ausgebreiteter Narbenbildung statt; durch Verwachsung der vorderen und hinteren Scheidenwand nach Geschwürsbildung kann Atresie der ganzen Scheide, einzelner Stellen oder des Scheideneingangs entstehen. Im letzteren Falle dehnen sich Scheide und Uterus zuweilen zu einer grossen birnförmigen Höhle aus, während Vaginalportion und Cervix vollständig verstreichen.

Nach grosser Erschlaffung der Scheide, zumal bei gleichzeitiger Vergrösserung derselben, wie z. B. nach Schwangerschaft, tritt zuweilen ein Vorfall der Scheide ana-

log dem *Prolapsus ani* ein, der aber nie einen hohen Grad erreicht, aber doch zuweilen Zerrung des Uterus, Verlängerung der Vaginalportion oder *Prolapsus uteri* bewirken kann.

Durch Ausbuchtung der hinteren Blasenwand wird, wenn sie einen hohen Grad erreicht, ein Vorfall der vorderen Scheidenwand bewirkt: *Cystocele vaginalis*, durch Ausbuchtung der vorderen Mastdarmwand oder durch Herabdrängen einer Darmschlinge zwischen Rectum und Scheide: Vorfall der hinteren Scheidenwand, *Hernia vaginalis posterior, Rectocele vaginalis.*

Abbildungen: Froriep, Chir. Kpft. T. 416, 417, 388, 389, 435.

Verletzungen der Scheide finden meist bei der Geburt oder künstlichen Entbindung statt, durch den Fötus selbst oder Instrumente. Durch gleichzeitige Verletzung oder nachträgliche Verschwärung der Blasen- oder Mastdarmwand entstehen nach Entbindungen Harn- und Kothfisteln (*Fistula vesico-* und *recto-vaginalis*), welche ausserdem selten durch Geschwüre der Scheide, Abscesse im Zellgewebe, Mastdarmgeschwüre bedingt sein können.

Hyperämie und Hämorrhagie in der Scheide finden sich als Vorläufer von Exsudationen oder ohne diese bei Cholera.

Entzündung. Neubildung.

1) Katarrhalische Entzündung ist entweder acut oder chronisch, wird hervorgerufen durch locale Reize, Erkältungen, Uebertragung von Tripperschleim aus der männlichen Harnröhre und findet sich als chronische häufig bei Scrofulösen, Chlorotischen, in manchen Gegenden fast bei allen Weibern. Die anatomischen Veränderungen des chronischen Katarrhs sind dieselben wie auf anderen Schleimhäuten, die Schleimhaut ist meist bedeckt von weissem, dickem Schleime (abgestossenen alten und frisch

gebildeten Epithelien), oder von Eiter, welche gewöhnlich aus der Scheide abfliessen (Blennorrhoe, ***Fluor albus***); sie ist ferner verdickt, die Wände sind schlaff, so dass nach jahrelanger Dauer des Katarrhs kleinere oder grössere Scheidenvorfälle entstehen können. Zuweilen bilden sich auf den verhärteten Schleimhautfalten hirsekorngrosse, harte, runde oder keilförmige Höckerchen, Granulationen, welche aus einer Anzahl vergrösserter und auf einer erhabenen, indurirten Basis sitzenden Papillen bestehen (***Vaginitis granulosa***).

Selten findet an circumscripten Stellen Schwund der oberflächlichen Schleimhautschichten, d. h. Excoriationen, flache Ulceration statt, häufiger sind diese am Scheidenvorhof, an den Nymphen und grossen Schamlippen, an der inneren Schenkelseite, wenn die genannten Theile längere Zeit von dem abfliessenden Secrete benetzt werden.

Doch kommt es in einzelnen Fällen zu Verwachsungen ulcerirter Stellen der vorderen und hinteren Scheidenwand und des ***Orificium uteri***. Oefters ist gleichzeitig Katarrh des Uterus vorhanden.

2) Croupöse und diphtheritische Exsudate finden sich als puerperale Entzündungen zuweilen neben Endometritis, als Theilerscheinung anderweitiger Erkrankungen: bei Typhus, Cholera, Exanthemen; sie führen zuweilen Verschwärung und Verjauchung der Schleimhaut an circumscripten oder ausgebreiteten Stellen und im Falle der Heilung Verengerung oder Verwachsung der Scheide durch feste, fibröse Narben herbei.

3) Entzündung des submucösen Zellgewebes begleitet zuweilen den Katarrh oder Varicen der Scheide, bewirkt Verdickung, Rigidität und innige Verbindung der Scheide mit den benachbarten Theilen.

Von Geschwüren finden sich in der Scheide katarrhalische, diphtheritische, phagedänische und carcinoma-

töse Geschwüre mit gleichzeitiger Affection der Vaginalportion und des Uterus; syphilitische Geschwüre, die sich vorzugsweise am Scheideneingang und an der Vaginalportion, seltener in der eigentlichen Scheide finden.

Von Neubildungen finden sich Fibroide im submucösen Zellgewebe und von da die Schleimhaut in die Scheidenhöhle vordrängend, zuweilen setzen sich Fibroide von der Uteruswand auf die Scheide fort.

Selten finden sich Teleangiectasieen, seröse oder colloide Cysten.

Gewöhnlicher oder Epithelialkrebs setzt sich meist von der Vaginalportion auf die Scheide fort, findet sich aber zuweilen auch selbstständig als Infiltration oder isolirte Geschwulst, geht meist bald in Ulceration über und bewirkt, nachdem er sich auf die benachbarten Theile erstreckt hat, durch seinen Zerfall fistulöse Communicationen mit Blase und Rectum.

Tuberkulose der Scheide beobachtete man in einzelnen Fällen als graue Knötchen und Ulcera in der Schleimhaut.

Im katarrhalischen Schleim der Vagina findet sich häufig: ***Trichomonas vaginalis***, der Körper dieses mikroskopischen Infusorium ist länglich-oval, läuft an einer Seite in eine Spitze aus und ist an der entgegengesetzten mit einigen langen und vielen zarten Cilien besetzt.

5. Die Vulva.

Mangel der äusseren Schamtheile findet sich meist bei nicht lebensfähigen Missgeburten, selten bei normaler Bildung der inneren Geschlechtstheile; häufiger sind: verkümmerte Bildung aller oder einzelner Theile; oder abnorme Grösse der Nymphen, der Clitoris; mehrfache Nymphen; frühzeitige Entwickelung der äusseren Scham in den

Jahren vor der Pubertät, gewöhnlich mit starker Entwickelung der Brüste verbunden. Spaltungen der Clitoris, isolirt oder mit Spaltbildung der Harnblase und Harnröhre verbunden.

Hypertrophie der grossen Schamlippen oder der Clitoris findet sich als sogenannte Elephantiasis; die ersteren erreichen dabei zuweilen einen Umfang, dass sie bis an die Kniee reichen, die letztere wächst bis zu Kindskopfsgrösse und darüber (s. Hautkrankheiten).

Atrophie tritt bei mageren Personen im Alter der Decrepität ein, zuweilen nach wiederholten Substanzverlusten durch syphilitische Geschwüre.

Hämorrhagieen erfolgen in das Zellgewebe der grossen Schamlippen nach Quetschungen, vorzugsweise bei der Geburt, die ergossene Blutmenge ist oft bedeutend, bleibt lange als Geschwulst, wird resorbirt, verjaucht selten. (*Haematoma vulvae.*)

Die Entzündungen der Haut und Schleimhaut sind ihrem anatomischen Verhalten nach gleich den Hautentzündungeu an anderen Stellen; Entzündungen des submucösen und des die Hautfalten ausfüllenden Zellgewebes führen bisweilen zu Abscessbildung, Gangrän oder Induration, treten oft als acutes Oedem und als Rothlauf auf. Die Entzündung der Vestibulardrüsen bewirkt oft beträchtliche Schwellung und Vereiterung derselben.

Geschwüre finden sich als einfache, oder syphilitische, carcinomatöse, gangränöse oder exanthematische (Herpes, Eczema, Lupus).

Die Talgdrüsen der Vulva entarten zu Comedonen, Acnepusteln, Balggeschwülsten.

Von Neubildungen kommen vor: Condylome, Firoide, Sarcome und Cystosarcome, Balggeschwülste, Teleangiectasieen und Krebs. Der letztere ist meist Epithelialkrebs, beginnt an den grossen Schamlippen oder an der

Clitoris, bildet jauchende Geschwülste und zerstört allmälig den grössten Theil der äusseren Scham, ergreift Harnröhre und Scheide.

6. Die Brüste.

Bildungs- und Grössenveränderungen.

Bildungsfehler: Mangel einer Brustdrüse wurde neben partiellem Mangel der Rippen beobachtet. Verkümmerte Bildung ist häufiger und kommt meist neben mangelhafter Entwickelung der übrigen Geschlechtsorgane und des ganzen Körpers vor, ihr gegenüber steht die frühzeitige Entwickelung der Brüste vor der Pubertät. Zuweilen finden sich überzählige Brustdrüsen (Nebendrüsen, Albers), welche, 1—3, unter oder neben den normalen, sehr selten an entfernten Stellen, z. B. an der inneren Schenkelseite, stehen, gewöhnlich kleiner sind als die letzteren, aber bei Wöchnerinnen Milch geben. Zuweilen hat eine Drüse mehrere Warzen.

Die männliche Drüse ist in der Regel verkümmert, doch entwickelt sie sich zuweilen bei Knaben und Männern spontan oder nach wiederholtem Anlegen eines Säuglings zu einem ziemlichen Umfange und liefert Milch. Zuweilen kommt auch beim Manne eine überzählige Mamma vor.

Hypertrophie. Atrophie.

1) Allgemeine Hypertrophie der Brustdrüse entwickelt sich vorzugsweise häufig im Pubertätsalter, zuweilen aber auch später; die Veränderung betrifft meist beide Brustdrüsen, selten nur eine allein und beruht vorwiegend auf Wucherung des fibrösen Stroma's der Mamma, während das eigentliche Drüsengewebe unbetheiligt bleibt oder doch nur selten in höherem Grade wuchert. Der

Umfang, welchen die Brüste bei dieser allgemeinen Hypertrophie erreichen können, ist zuweilen sehr bedeutend; jede Brust bildet in solchen Fällen eine 20 — 30 Pfund schwere, tief herabhängende Geschwulst. Die Haut, welche dieselbe bedeckt, wird stark gespannt und verdünnt und kann an einzelnen Stellen in Verschwärung übergehen.

2) Partielle Hypertrophie findet sich zuweilen an einzelnen Lappen der Mamma und beruht meist auf gleichmässiger Wucherung des Drüsengewebes und des fibrösen Stroma's; überwiegt die Wucherung des letzteren, so stellt sich die Veränderung als harte, anscheinend rein fibröse Geschwulst dar, welche im engsten Zusammenhang mit der übrigen Brustdrüse steht.

Atrophie der Mamma tritt im decrepiten Alter als normaler Vorgang ein und stellt sich dann als gleichmässige Verkleinerung der Drüse dar; zuweilen wird dieser Schwund des Drüsengewebes von cystoider Entartung einzelner Drüsengänge begleitet. (S. u.)

Atrophie einer oder beider Brustdrüsen vor dem decrepiten Alter ist bedingt durch Entzündung, Druck von Geschwülsten, lange fortgesetztes Säugen, kommt zuweilen auch neben Eierstocks- und Gebärmuttergeschwülsten vor.

Hämorrhagie.

Nach Contusionen der Mamma und bei starken Congestionen bei anomaler Menstruation kommen zuweilen Blutungen in der Mamma vor, das Blut wird bald resorbirt oder bleibt längere Zeit als harter Knoten, fibrinöse Geschwulst, *Haematoma mammae.*

Entzündung.

Entzündung kommt am häufigsten in der Lactationsperiode vor, ausserdem fast nur nach Contusion der Mamma; sie ergreift selten die ganze Drüse, sondern meist nur ein-

zelne Drüsenlappen. Der betroffene Theil ist geschwollen, injicirt, dunkel geröthet, hat ein homogenes, fleischähnliches Gewebe und ist hart. Es folgt völlige Heilung oder vorübergehende oder bleibende Verhärtung der ergriffenen Lappen mit Atrophie des Drüsengewebes; oder es bildet sich Eiter, ein häufiger Ausgang. Der Abscess erhebt meist die Haut und perforirt sie, worauf Heilung und Vernarbung eintritt; zuweilen breitet sich Entzündung und Eiterbildung allmälig über die ganze Drüse aus; diese wird zerstört, es bilden sich Fistelgänge unter der Haut, Abscesse im Zellgewebe der Decken des Thorax.

Bei Neugeborenen und Säuglingen, insbesondere Knaben, kommt zuweilen Entzündung der rudimentären Brustdrüse und des umgebenden Zellgewebes vor, welche mit Zertheilung, seltener Abscessbildung endigt.

Pathologische Neubildungen.

Neubildung von Bindegewebe findet sich: 1) als Hypertrophie des Bindegewebes zwischen den Drüsenlappen und Läppchen, im ganzen Umfang der Drüse oder auf einzelne Lappen beschränkt, zuweilen begleitet von Hypertrophie der Drüse. (S. o.)

2) Fibröse Geschwülste gehen aus der genannten Hypertrophie hervor, oder entstehen als selbstständige Geschwülste, verdrängen allmälig Drüse und Fett, treten als harte Knoten unter die Haut und bilden zuweilen unter derselben prominirende oder gelappte Geschwülste von beträchtlichem Umfang. Sie entwickeln sich sehr langsam, meist nur eine, selten mehrere; ihre Grösse ist zuweilen enorm und man hat sie 10—14 Pfund schwer gefunden.

Neubildung von Fettgewebe findet sich ebenfalls bald als Hypertrophie des normalen Fettgewebes der Mamma und bildet als solche zuweilen enorme Anschwel-

lung derselben, bald als circumscripte Fettgeschwulst, Lipom.

Enchondrome von kleinem oder enormem Umfang wurden in einzelnen Fällen beobachtet.

Concretionen finden sich zuweilen im hohen Alter in den Wänden der Drüsengänge.

Cysten entstehen in der Mamma 1) durch Colloid- oder Eiweissmetamorphose der Zellen einzelner Acini normaler oder hypertrophischer Drüsentheile; 2) durch Ausdehnung eines Milchgangs nach Verstopfuug oder Obliteration seines Endes, es bildet sich erst ein mit Milch gefüllter Sack, dessen Inhalt allmälig serös, dessen Wand zur geschlossenen Cyste wird. In beiden Fällen haben die ausgebildeten Cysten meist serösen Inhalt, selten erhält die Wand eine cutisartige Organisation, und die Cyste füllt sich mit Epithelien, Fett und Haaren; 3) durch cystenartige Vergrösserung der Milchbehälter und -gänge neben Hypertrophie des Drüsengewebes und in Drüsengeschwülsten.

Milchgeschwulst (Galactocele, Forget) besteht in der Ausdehnung eines Milchbehälters durch die, in Folge von Verschliessung eines Milchganges eintretende, Anhäufung von Milch. In dem Milchbehälter finden sich Milch oder käsige Masse, zuweilen münden zahlreiche kleine Milchgänge ein; in einzelnen Fällen bilden sich mehrere Säcke zugleich oder die einmündenden kleineren Milchgänge erweitern sich ebenfalls zu kleinen Säcken. Der Umfang derselben ist oft enorm und man entleerte 10 und mehr Pfund Milch aus ihnen. Der Inhalt eines ausgedehnten Milchbehälters kann sich allmälig in wässeriges Serum umwandeln und eine seröse Cyste daraus hervorgehen, deren Wandung durch neugebildetes Bindegewebe verdickt wird. Die übrige Drüsenmasse hält sich lange, wird aber durch den Druck grosser Säcke zuweilen atrophisch.

Krebs ist häufig, bildet sich meist primär als Markschwamm oder Scirrhus; er entwickelt sich meist als diffuse Infiltration im Zellgewebe zwischen den Lappen und Läppchen der ganzen Drüse oder auch einzelner Abtheilungen, und bildet so harte Knoten, in welchen das Drüsengewebe allmälig untergeht; zuweilen bildet er gleich anfänglich selbstständige Knoten, welche durch ihr allmäliges Wachsthum die Drüse verdrängen. Nach längerem oder kürzerem Bestehen des Krebses in Form eines oder mehrerer Knoten findet in den meisten Fällen eine Verschrumpfung desselben durch Fettmetamorphose seiner Zellen (die sich als zierliches Reticulum darstellt) oder durch Tuberkulisirung einzelner Partieen statt, das Bindegewebsgerüst fällt an diesen Stellen zusammen und bildet feste verästelte Stränge, die durch ihre Contraction die Haut einziehen und dem Krebse ein höckeriges Ansehen geben. In anderen Fällen bilden sich nach vorhergegangener Fettmetamorphose oder Tuberkulisirung grösserer Partieen erweichte Stellen, Höhlen, über welchen die Haut atrophisch wird, schwindet und die Höhle mit der äusseren Luft in Berührung bringt, worauf rascherer Zerfall und Verjauchung eintritt. Seltener entwickeln sich die Krebsknoten rasch zu grossen, weichen Massen, welche die Haut perforiren und als gelappte, jauchende Geschwülste hervorragen.

Neben denen in der Drüse finden sich häufig platte Krebsknoten in der Haut, deren Zerfall das Krebsgeschwür vergrössert; meist sind die benachbarten Lymphdrüsen (Achseldrüsen) krebsig entartet, zuweilen findet sich gleichzeitig Krebs in der Pleura, den Lungen, der Leber, den Ovarien und dem Uterus. Durch allmälige Verjauchung werden zuweilen sowohl die Mamma als die übrigen Weichtheile des Thorax zerstört, es werden die Intercostalmuskeln, die Pleura allmälig infiltrirt und durch Zerfall zerstört, worauf Pleuritis oder Pneumonie dem Leben ein Ende macht.

Drüsengeschwulst, Adenoma, ist eine der häufigsten Geschwulstformen der Mamma und beruht auf Neubildung drüsenartiger Bläschen, mit welcher hyperplastische Wucherung des Drüsengewebes verbunden sein kann. Man kann folgende Formen unterscheiden: 1) Solide Adenome, dieselben bilden scharf umschriebene, wallnuss- bis faustgrosse Knoten, welche bald weich, saftig, bald fest, fibrös sind. 2. Cystoide Adenome oder Cystosarcome bilden meist umfangreiche Geschwülste, welche mit Cysten durchsetzt sind; man unterscheidet a) ***Cystosarcoma simplex***, bei welchem die Geschwulstmasse gleichmässig mit einer grösseren oder geringeren Zahl von serösen Cysten durchsetzt ist; b) ***C. proliferum***, bei welchem in grosse Cysten von den Seiten her traubige Gruppen kleinerer Cysten prominiren. c) ***C. phyllodes***, bei welchem die Cystenräume mit von den Wänden aus wuchernden papillaren Massen mehr oder weniger ganz ausgefüllt werden; die papillare Wucherung geht zuweilen auch auf die grossen Drüsengänge über, welche daher stark erweitert und mit Papillarmassen erfüllt erscheinen.

An der männlichen Brustdrüse beobachtete man: Carcinom, einfache Cysten und Cystosarcom, Lipom und Fibrom in einzelnen seltenen Fällen als Neubildung.

Echinococcus findet sich selten in kleineren und grösseren Blasen.

Abbildungen: Adenom, Cystosarcom: Albers III. T. 44—53. A. Cooper, Krankh. der Brust. Cruveilhier Livr. 26 Pl. 1. Lebert I Pl. 14. II. Pl. 143.

Carcinom: Cruveilhier Livr. 24 Pl. 4. Livr. 27 Pl. 3. Livr. 31 Pl. 2. Albers III. T. 53. Hope Fig. 185. 188. Carswell Fasc. 3 Pl. 1. Lebert II. Pl. 144.

Pathologische Anatomie der allgemeinen Decken.

1. Epidermis, Corium und Unterhautzellgewebe.

Bildungsfehler sind selten: partieller oder totaler Mangel der allgemeinen Decken, angeborene Hypertrophie, abnorme Enge oder Weite.

Hypertrophie.

1) Die Schwiele, Callosität, Tyloma, ist eine auf kleine Stellen beschränkte Verdickung der Hornschicht der Epidermis, die sich als flache, harte Erhebung der letzteren darstellt und an den Seiten allmälig in die normale Epidermis übergeht. Die Verdickung beträgt bald nur 1 — 3‴, bald 3 — 4‴ und mehr. Die Schleimschicht und das Corium sind normal, das letztere ist zuweilen hyperämisch. Die Schwielen kommen an Stellen der Haut vor, welche häufigem Druck und öfterer Reizung ausgesetzt werden und sind in ihren geringeren Graden eine sehr häufige Erscheinung. Zuweilen treten sie spontan in der Reconvalescenz nach schweren Krankheiten auf.

2) Der Leichdorn, Clavus, ist eine aus Epidermiszellen bestehende, konisch hervorragende und in eine Vertiefung der Cutis eingesenkte Geschwulst. Die Veränderung ist bedingt durch massenhafte Vermehrung der Epithelien der Hornschicht der Epidermis an einer scharf umschriebenen Stelle der Haut; die Epithelialschuppen behalten dabei ihre gewöhnliche horizontale Lagerung oder sie thürmen

sich in mehr senkrechter Richtung auf, oder lagern sich in concentrischer Anordnung; das Letztere geschieht dann, wenn in einem Drüsengang in der Mitte des Clavus die Zellenbildung vermehrt und aus den in demselben angehäuften Zellen ein rundliches Knötchen gebildet wird, um welches sich nun die Zellen der Hornschicht concentrisch lagern. Die Epidermisschuppen bilden eine konische Hervorragung und senken sich auch als konischer Zapfen mehr oder weniger tief in das Corium hinab, welcher daher an dieser Stelle eine tiefe konische Grube zeigt. Die innersten Zellen des Clavus sind meist die härtesten und trockensten und lassen sich als Kern aus der Masse hervorheben. Zuweilen finden sich rothe oder schwarze Puncte in dem Kern des Clavus, welche von kleinen Hämorrhagieen während der Bildung herrühren.

Der Leichdorn ist meist bedingt durch Druck oder Reibung des Schuhwerkes, welche lebhaftere Zellenbildung hervorrufen, und findet sich am häufigsten auf der Rückenseite der Zehen an den Gelenkstellen, zuweilen auch zwischen den Zehen (Hühneraugen), am Ballen derselben und an der Ferse.

3) Das Hauthorn, ***Cornu cutaneum***, ist ein auf der Haut sitzender, konischer, cylindrischer, gerader oder wie ein Widderhorn gewundener, harter, brauner Körper, welcher aus Epidermisschuppen besteht und seiner Form nach einem Thierhorne ähnlich sieht. Dicke und Länge sind sehr verschieden, die grössten Hörner sind selten länger als 1—6″ und $\frac{1}{3}$—$\frac{1}{2}$″ dick. Die Epidermisschuppen liegen fest an einander gepresst, thürmen sich über den vergrösserten Papillen der Basis auf und senken sich wieder zwischen sie hinab, der Längsschnitt eines Hauthornes zeigt daher die Züge der Zellen in sehr steil auf- und absteigenden Wellenlinien, der Querschnitt concentrische Ringe mit flachen Wellenlinien dazwischen; in den Centren der

Zellenzüge finden sich oft Fettklümpchen durch fettigen Zerfall der Zellen, zuweilen auch wie bei den Warzen eingetrocknete Blutklümpchen. So weit sich über ihren ersten Ursprung nachkommen lässt, scheinen sie besonders an Stellen der Haut vorzukommen, welche öfteren Reizen, Entzündungen ausgesetzt werden; an diesen Stellen verdickt sich die Cutis, die Papillen vergrössern sich und an ihrer Oberfläche beginnt nun die massenhafte Bildung der hornigen Zellen; zuweilen gehen sie von der Innenseite dermoider Cysten hervor.

4) Ichthyosis, Fischschuppenkrankheit. Die Veränderung der Haut, welche man mit diesem Namen umfasst, hat eine sehr verschiedene Bedeutung; in dem einen Falle nämlich stellt sie eine primäre und selbstständige Erkrankung der Haut dar, die meist spontan beim Fötus oder kurz nach der Geburt oder in den ersten Lebensjahren eintritt, erblich ist und sich über den ganzen Körper erstreckt; in dem anderen Falle ist sie auf einzelne Stellen beschränkt und stellt eine secundäre und rein locale Erkrankung dar.

Die Veränderung besteht in einer Verdickung der Epidermis zu harten, dunklen Platten oder Krusten, welche durch Furchen in kleine Schuppen, Höcker, Schilder getheilt werden; in den niederen Graden sind die Schilder wenige Linien lang und breit und $\frac{1}{4}$—$\frac{1}{2}'''$ dick, in den höheren ist der Umfang 3—4‴, die Dicke 2—3‴, in den höchsten stehen entweder Umfang und Dicke in gleichem Verhältnisse oder die Dicke ist vorwiegend und so finden sich $\frac{1}{2}$—1″ breite und 5—6‴ dicke Schilder, oder $\frac{1}{2}$—1″ breite und ebenso dicke oder zapfenartig verlängerte Massen,

Die Cutis und Papillen sind verdickt, das Pigment in der Schleimschicht ist vermehrt; die Drüsen und Haare fehlen oder sind vorhanden, die Talgdrüsen sind zuweilen comedonenartig erweitert, ihre Ausführungsgänge setzen sich

als Röhren durch die verdickte Epidermis fort und geben ihr ein faseriges Ansehen.

Nach der Form der Schuppen hat man verschiedene Benennungen eingeführt: ***J. simplex***, ***cornea***, ***scutellata***, ***hystrix*** u. s. w.

5) ***Papilloma***, Papillargeschwulst.

A. ***P. verruca***, Papillarwarze, gewöhnliche Warze, ist eine vorzugsweise an den Händen vorkommende kleine, rundliche Geschwulst mit glatter oder in starre Papillen gespaltener Oberfläche. Sie besteht aus einer Gruppe verdickter und verlängerter Hautpapillen, der Bindegewebsstamm der Papille ist verlängert und verdickt, hat zuweilen an seiner Oberfläche eine Lage jungen Bindegewebes, die Capillarschlinge ist verlängert und erweitert, die Hornschicht der Epidermis bedeutend verdickt, so dass sie den grössten Theil der Warzenpapille bildet. Die Drüsen fehlen an diesen Stellen oder sind normal.

Die Warzen entstehen meist spontan, einzeln oder in grösserer Anzahl, vorzugsweise häufig an den Fingern, sie bleiben gewöhnlich lange Zeit unverändert und verschwinden zuweilen spontan; werden sie durch Kratzen, Schneiden u. s. w. gereizt, so entzünden sie sich, die Hornschicht der Epidermis wird losgestossen und auf der Oberfläche der Papillen findet eine lebhafte Zellenbildung statt, wesshalb die Warze die Gestalt eines Ulcus mit papillarer Basis erhält.

B. ***P. Condyloma***, Feigwarze, Condylom, findet sich vorzugsweise an der Haut und den Uebergangsstellen der Haut in Schleimhaut der Geschlechtstheile bei Syphilitischen und Tripperkranken, seltener unabhängig von diesen specifischen Bedingungen nach localen Reizungen der genannten Theile. Es geht ebenfalls aus einer Hypertrophie der Papillen hervor, doch hat dieselbe hier mehr den Charakter einer wuchernden Neubildung. Durch dendritisches

Auswachsen der Papille mit Erweiterung, Verlängerung und mehrfache Schlängelung der Capillarschlinge wird die Papille zu einem kleinen, dem blossen Auge sichtbaren Kölbchen; indem die Papille immer mehr dendritisch auswächst und vielfache Aeste bildet, wird das Kölbchen hirsekorngross und grösser, die Epidermis behält ihre normale Dicke, wird zuweilen etwas dünner, seltener dicker. Werden mehrere Papillen gleichzeitig ergriffen, so erhebt sich auch die Cutis, und erscheint dann mit hirsekorngrossen Kölbchen besetzt wie eine Himbeere; werden grosse Partieen ergriffen, so geht die Hypertrophie der Cutis und des subcutanen Zellgewebes durch neugebildetes Bindegewebe gleichzeitig mit der Papillarhypertrophie weiter, es entstehen taubenei- bis faustgrosse Geschwülste, die aus einzelnen Lappen bestehen, welche endlich an der Peripherie in die genannten Kölbchen, die oft wie Blätter an den verästelten Falten und Verlängerung in der Cutis aufsitzen, ausgehen. Die äussere Form grösserer Condylome ist daher himbeeren-, blumenkohl- und traubenartig, durch gegenseitigen Druck und durch Einklemmung zwischen die Hautfalten werden sie oft platt, hahnenkammartig.

C) Ulcerirende Papillargeschwulst bildet sich als locale Entartung an verschiedenen Stellen der Haut, beginnt als kleine umschriebene, nässende Warze und breitet sich meist allmälig über grosse umschriebene Flächen aus. Die Papillen der Hant vergrössern sich, ihre Epithelialschicht wird bedeutend verdickt, stösst sich bald oberflächlich ab und es tritt früher oder später Ulceration ein, durch welche die Papillen allmälig zerstört werden, während in der Peripherie ihre Proliferation weiter fortschreitet. Seiner äusseren Aehnlichkeit mit einem ulcerirenden Epitheliom wegen wird das ulcerirende Papillom meist mit dem Epitheliom zusammengeworfen und verwechselt.

6) ***Elephantiasis Arabum***, Pachydermia, nennt man eine Hypertrophie der allgemeinen Decken, welche insbesondere an den unteren Extremitäten, dem Scrotum, den grossen Schamlippen und im Gesicht vorkommt. Die Ursachen und deshalb auch die Beschaffenheit und der Verlauf dieser Hypertrophie sind verschieden; bald ist sie bedingt durch wiederholte acute erysipelatöse oder phlegmonöse Entzündungen, bald durch chronische Entzündung (in der Umgebung von Geschwüren, von Nekrose der Knochen, bei chronischen Exanthemen), bald liegt ihr eine Behinderung des Abflusses des Venenblutes zu Grunde, bald eine Behinderung der Lymphcirculation nach Entzündung der Lymphgefässe und ihrer Drüsen.

Die ergriffenen Theile sind enorm verdickt, die Haut ist uneben, knollig, die unteren Extremitäten erhalten das Doppelte und Dreifache ihres normalen Umfanges, das Scrotum wird zu einer Masse vom Umfange eines grossen Kürbis, ähnlich die grossen Schamlippen; im Gesicht zeigt sich die Elephantiasis als Knoten an der Nase, den Wangen, den Ohren. Die einzelnen Theile der allgemeinen Decken verhalten sich folgendermassen:

Die Epidermis ist meist verdickt, häufig in Form der Ichthyosis in allen Formen (s. oben); das Corium ist stets verdickt und stellt eine 4 — 6‴ dicke, aus Bindegewebe bestehende Schicht dar; die Papillen nehmen meist an der Vergrösserung Theil, zuweilen sind sie ganz in der Art entartet wie bei den Papillomen (s. oben); das subcutane Zellgewebe ist durch dicke, weisse, sehnige Stränge von Bindegewebe verdickt, das Fettbindegewebe ist bald vermehrt, bald vermindert, bald normal. Die Verdickung des Zellgewebes ist oft an einzelnen Stellen vorwiegend, wodurch die Geschwulst knollig und ungleich wird. Vom subcutanen Zellgewebe erstreckt sich die Hypertrophie meist auf das Zellgewebe zwischen den Muskeln, welche entweder

normal oder häufiger geschwunden, blass und fettig entartet sind. Oft sind auch die Knochen der ergriffenen Theile mitleidend, es zeigen sich Hypertrophieen der Knochenrinde und Osteophyten. Die Arterien sind zuweilen in ihren Verzweigungen verknöchert, in einzelnen Fällen stark erweitert und verlängert, die Venen oft sehr erweitert und varicös, die Lymphgefässe entweder normal oder erweitert, die Lymphdrüsen oft sehr hypertrophisch.

Atrophie.

Atrophie der Epidermis und des Coriums ist meist durch Druck unterliegender Geschwülste, z. B. Carcinome, bedingt oder ist Folge von Entzündung, z. B. bei chronischen Exanthemen.

Atrophie des Fettbindegewebes im subcutanen Zellgewebe ist eine constante Theilerscheinung allgemeiner Atrophie und begleitet meist das Oedem des Zellgewebes. Das Fett schrumpft zu dunkeln, körnigen Läppchen ein und schwindet endlich ganz, die Fettzellen werden zu fettlosen Zellen.

Pigmentmangel findet sich zuweilen an einzelnen Stellen als ***Chloasma album***, ***Achroma***, ***Vitiligo***, ***Leucopathia*** oder in der Haut des ganzen Körpers als angeborenes Leiden: Albinismus. Bei normalem Bau des Corium und der Epidermis fehlt die Pigmentirung der Zellen und Kerne der Schleimschicht.

Hyperämie. Hämorrhagie.

Hyperämie der Haut ist häufiger Gegenstand der Beobachtung am Krankenbette als am Sectionstische, indem die Zeichen der Hyperämie, Röthung und Schwellung der Haut nach dem Tode meist schwinden und selbst das Mikroskop oft keine abnorme Blutfülle der Hauptcapillaren in bei Lebzeiten hyperämischen Stellen nachweisen kann. War

die Hyperämie durch Behinderung des venösen Kreislaufs bedingt, so zeigt sich die cyanotische Hautfärbung und die Blutfülle der Hautgefässe auch nach dem Tode. Durch Senkung des Blutes nach den tieferen Theilen entsteht an den meisten Leichen eine blaurothe Färbung der Haut des Rückens, der hinteren Seite der Extremitäten. Am Ende schwerer chronischer und acuter Krankheit tritt eine ähnliche Färbung — hypostatische Hyperämie — noch während der letzten Lebenstage ein.

Hämorrhagie stellt sich in Form blaurother Flecken oder Streifen dar, welche je nach der Menge des Blutes und dem Orte des Ergusses (Schleimschicht, Corium oder Unterhautzellgewebe) verschiedenes Aussehen haben. a) Der Bluterguss ist bedingt durch Contusion oder Quetschung der Haut, bildet dann im Corium die sogenannten Sugillationen, in der Schleimschicht nach Erhebung der Hornschicht die sogenannten Blutblasen. b) Der Bluterguss ist bedingt durch Behinderung des Blutlaufs (Herzfehler, grosse Altersschwäche), geht aus Hyperämieen hervor, bildet blaurothe, nicht erhabene Flecken an den unteren Extremitäten und abhängig gelegenen Körpertheilen (***Purpura senilis***). c) Der Bluterguss ist Theilerscheinung einer Entzündung der Haut; so sind die Entzündungen, welche Papeln und Quaddeln bewirken, in manchen Fällen mit Hämorrhagieen begleitet, so dass die Papeln und Quaddeln hell- und dunkelroth gefärbt erscheinen (***Purpura urticans***, ***rheumatica***, ***papulosa*** u. s. w. der Systematiker). d) Der Bluterguss ist Theilerscheinung allgemeiner Krankheitszustände: Petechien bei Typhus, Scorbut, ***Purpura typhosa***, ***Purpura simplex*** und ***haemorrhagica***, ***Morbus maculosus Werlhofii*** der Systematiker.

Das extravasirte Blut oder das hämatingefärbte Serum bleiben gewöhnlich nicht lange unverändert, sondern es treten die Veränderungen des Hämatins ein, welche zur

Pigmentbildung führen. Das Pigment ist meist gelb oder rostfarben, zeigt sich in Form von Körnchen und Krystallen und bewirkt die gelbe, braune, selten schwärzliche Färbung der Haut nach Sugillationen und allen Arten von Hämorrhagieen. War das Extravasat beträchtlich, so geht es die Veränderungen der hämorrhagischen Herde ein.

Entzündung.

Wir betrachten hier die Veränderung der Haut durch Entzündung nur im Allgemeinen, ohne auf eine nähere Darstellung der einzelnen Species der Systematiker einzugehen. Die Entzündung ist entweder über die Haut des ganzen Körpers ausgedehnt oder auf einzelne Strecken beschränkt, sie findet sich ferner entweder auf alle Theile der Haut gleichmässig verbreitet oder ist an einzelnen kleinen, discreten Punkten vorwiegend (exanthematische Entzündung). Die Entzündung hat ihren Sitz vorwiegend im gefässreichen Corium, ergreift bald mehr dessen Oberfläche, bald mehr die tieferen Lagen und das submucöse Zellgewebe; da in der Umgebung der Hautdrüsen und Haarsäcke der Gefässreichthum vorwiegend ist, so sind diese Stellen auch vorzugsweise, zuweilen ausschliesslich bei der Entzündung betheiligt.

Die Hautentzündung beginnt oft mit einer ausgezeichneten Hyperämie der Capillaren, die auch zuweilen an der Leiche als tiefe, gesättigte Röthe des Corium zu erkennen ist; diese Hyperämie ist bald bleibend, bald rasch vorübergehend, oder bloss an discreten Punkten bleibend, an der übrigen Haut schwindend. Selten ist keine Hyperämie zu bemerken.

Auf die Hyperämie folgt bald Exsudation, das gerö-thete Corium und das subcutane Zellgewebe werden dadurch geschwellt, fleischartig, fest; die Epidermis verhält sich

verschieden: zuweilen wird sie gar nicht berührt, zuweilen geht das Exsudat über die Grenzen des Corium hinaus in die Epidermis über, erweicht dieselbe oder hebt die Hornschicht empor; meist tritt lebhafte Zellenbildung in der Epidermis ein, welche bald Abschuppung, bald Abschälung der Hornschicht bewirkt, bald Eiterbildung zur Folge hat. Die Drüsen und Haarsäcke bleiben meist unverändert, selbst dann, wenn sich die Entzündung vorzugsweise in ihrer Umgebung zeigt, zuweilen mag etwas Exsudat in ihr Lumen eindringen; in den Talgdrüsen tritt zuweilen lebhaftere Zellenbildung ein, wodurch sie etwas anschwellen und ihr Ausführungsgang einen Talgpfropf zeigt. Nach Beendigung der Entzündung und Rückkehr der gewöhnlichen Ernährungsverhältnisse findet Neubildung der Zellen der Schleimschicht und nach Abstossung der Hornschicht auch Neubildung dieser statt.

Die erythematöse Entzündung ist die leichteste Art der Hautentzündungen, findet sich in den oberen Schichten des Corium, die Hyperämie ist an der Leiche kaum noch kenntlich, das Exsudat sparsam, es findet geringe Verdickung der Schleimschicht, selten Erhebung der Hornschicht statt. Sie heilt unter leichter Abschuppung.

Die phlegmonöse Entzündung betrifft mehr die tieferen Schichten des Corium und das Unterhautzellgewebe. Die Hyperämie ist als starke Injection in der Leiche kenntlich, das Exsudat bewirkt beträchtliche Schwellung, selten Erhebung der Hornschicht zu Blasen und Pusteln (*Erysipelas bullosum*). Die Ausgänge sind: a) Heilung durch Resorption der Exsudate und Rückkehr des normalen Blutlaufs; b) Uebergang in chronische Entzündung, diese ist charakterisirt durch dunkle Röthung der Haut (indem ausser der bleibenden Hyperämie meist Pigmentbildung aus extravasirtem Blut oder transsudirtem, hämatin-

haltigem Serum folgt) und Massenzunahme der Haut durch Exsudat oder neugebildetes Bindegewebe; c) Eiterung, welche in Gestalt kleiner, später durch Zusammenfliessen grösserer Abscesse im subcutanen Zellgewebe und im Corium auftritt. Die Abscesse können ausgebreitete Entzündung und Vereiterungen, Brand der Haut und grosse Geschwüre bewirken (s. unten); im günstigsten Falle perforiren sie die Haut und entleeren sich nach Aussen; d) Atrophie der Haut ist selten.

Die ***Maculae*** unter den exanthematischen Entzündungen sind circumscripte Hyperämieen mit geringem Exsudate.

Die ***Papulae*** sind kleine, discrete Verdickungen der Cutis durch Injection und Exsudat in der Umgebung der Haare, wesshalb meist ein Haar in der Mitte der Papel sitzt; das Exsudat ist sparsam, wird meist bald resorbirt; die Epidermis über der Papel ist unverändert oder wird später durch Exsudat zu einem kleinen Bläschen erhoben, die Talgdrüsen schwellen etwas an durch Zellenbildung in ihnen.

Die ***Pomphi***, Quaddeln, sind platte flache Knoten, welche, soweit sich die Sache ohne anatomische Untersuchung beurtheilen lässt, auf geringer Hyperämie und Exsudation in die Cutis, bei gleichzeitiger geringer Exsudation in die Schleimschicht beruhen.

Die ***Bullae***, Blasen, beruhen auf Erhebung der Hornschicht durch ein umfangreiches, seröses Exsudat zu einer rundlichen Geschwulst. An der Leiche findet sich in der Cutis keine Injection, in der Schleimschicht vermehrte Zellenbildung. Im serösen Inhalte der Blasen finden sich Anfangs Epithelien der Schleimschicht, später Exsudatzellen in geringer Menge, zuweilen Blutkörperchen oder grössere Mengen Blut.

Die ***Vesiculae***, Bläschen, sind kleine, spitze Er-

hebungen der Hornschicht durch Exsudat, bei mässiger Injection des Corium. Das Exsudat ist serös, bleibt kurze Zeit unverändert, wird resorbirt oder trocknet ein. Zuweilen bildet sich später Eiter; in der Schleimschicht findet Anfangs eine lebhafte Bildung von Epithelialzellen statt, welche, im Serum suspendirt, diesem schon ein eiterähnliches Ansehen zu geben pflegen, später treten neben den Epithelialzellen in der Schleimschicht mehr und mehr Exsudat- oder Eiterzellen auf und vertheilen sich im Serum, die Neubildung von Zellen geht also unter reichlicher Zufuhr von Blastem (analog wie auf den Schleimhäuten) in der unmittelbar an das Corium stossenden Schicht der Epidermis vor sich.

Die ***Pustula***, Pustel, ist durch Erhebung der Cutis durch Eiter bedingt; der Eiter entwickelt sich entweder in einem Bläschen, oder die Pustel tritt gleich als solche auf, indem in der Schleimschicht Eiter gebildet wird, welcher allmälig die Hornschicht emporhebt.

Bläschen und Pusteln haben also viel Verwandtes, sie sind bald klein, hirsekorngross, bald erbsengross und grösser, bei den Pusteln ist die Injection der Cutis an der Leiche noch vorhanden, die oberen Cutisschichten sind zuweilen auch mit Exsudat infiltrirt oder eiterhaltig und die Papillen etwas vergrössert. Die Drüsen und ihre Ausführungsgänge sind wie die Haarbälge nicht verändert, wenn auch die Bläschen- und Pustelbildung vorzugsweise in ihrer Umgebung vor sich geht.

Bläschen und Pusteln sind Anfangs meist konisch zugespitzt, breitet sich aber die Exsudation mehr in die Peripherie aus, oder tritt nach vollendeter Exsudation rasch Resorption oder Verdunstung ein, so sinkt bei grossen Bläschen oder Pusteln die Spitze ein und sie erhalten einen concaven Eindruck, eine Delle, welche auch dadurch gebildet wird, dass dann, wenn das Exsudat oder der Eiter

in der Umgebung eines Haar- oder Drüsenganges die Epidermis emporheben, diese Gänge selbst unverändert bleiben und dem entsprechend eine Vertiefung darstellen.

Der Inhalt der Bläschen und Pusteln wird bald ganz, bald theilweise resorbirt, hierauf trocknet die Hornschicht ein, legt sich auf die Schleimschicht oder das Corium auf und bildet die schützende Decke für die Restauration der Schleimschicht. Hat sich aus der letzteren auch eine neue Hornschicht gebildet, so wird die alte abgestossen.

In anderen Fällen bersten die Bläschen und Pusteln und der Inhalt wird ganz oder theilweise entleert, durch Vertrocknung der Epidermis- und Eiterreste entstehen harte Krusten, unter deren Schutze die Restauration der Epidermis erfolgt oder zuweilen die Eiterbildung fortfährt, worauf oft Verschwärung der Haut erfolgt.

Zuweilen sind die Hautentzündungen durch besonders reichliche Abschuppung von der Hornschicht ausgezeichnet, das Corium ist dabei mehr oder weniger geröthet und geschwellt, zuweilen, soweit man am Lebenden sehen kann, unverändert (***Pityriasis*** und ***Psoriasis***).

Furunculus, der Schwären, besteht in einer circumscripten Entzündung des Corium und des subcutanen Zellgewebes, mit beträchtlicher Injection und Exsudation und rascher Eiterbildung; nachdem Hyperämie und Eiterbildung eine Zeit lang bestanden, stirbt das eingeschlossene Zellgewebe ab und wird nach Perforation der Haut als Pfropf mit dem Eiter entleert, worauf bald Heilung erfolgt.

Carbunculus, unterscheidet sich vom Furunkel durch die grössere Intensität und Ausbreitung der Entzündung und Nekrosirung des Zellgewebes, indem sich viele Entzündungsherde neben einander bilden, was eine ausgebreitete Eiterbildung und Abstossung der Pfröpfe und grossen Substanzverlust zur Folge hat.

Die ***Pustula maligna***, Anthrax, ist eine circum-

scripte, brandige Entzündung des Corium und subcutanen Zellgewebes, mit beträchtlicher Hyperämie und Exsudation; der Ausgang ist brandiger Zerfall der ergriffenen Theile und Verjauchung derselben und des Exsudates.

Entzündung des subcutanen Zellgewebes allein ist nicht selten, breitet sich aber meist auf das Corium aus; sie ist auf einzelne Stellen beschränkt (um Hautgeschwüre, Necrose, Caries) oder über grosse Flächen ausgedehnt, ihr Verlauf ist bald acut, bald chronisch. Das Zellgewebe ist durch Injection geröthet, durch seröses oder hämorrhagisches Exsudat infiltrirt, geschwellt, bald verhärtet, bald erweicht; das Fettbindegewebe schwindet.

Bei acuter Entzündung bildet sich meist Eiter, es entstehen Abscesse, die sich oft weit im Zellgewebe verbreiten, zwischen die Muskeln und bis zu den Knochen dringen. Die Abscesse perforiren entweder die Haut und nach Entleerung des Eiters tritt Heilung ein, oder sie werden eingesackt, trocknen endlich ein und verkreiden; zuweilen tritt vollständige Resorption des Eiters ein. Der schlimmste Ausgang ist Verjauchung des Exsudates mit brandigem Absterben des Zellgewebes.

Geht die Entzündung in chronische über, oder war die Entzündung gleich anfänglich chronisch, so tritt Neubildung von Bindegewebe ein und bewirkt Verdickung und Verhärtung des Zellgewebes (***Scleroma cutis***) und oft alle Veränderungen, wie sie bei der sogenannten Elephantiasis beschrieben wurden.

Oedem des subcutanen Zellgewebes ist bald acut, das Serum hat die Bedeutung eines entzündlichen Exsudates (z. B. in einzelnen Fällen von sogenannter ***Phlegmasia alba dolens***), bald chronisch, ist dann Folge von Behinderung des Blutlaufs durch Herz- und Lungenleiden, Druck auf die Venen, Gerinnsel in denselben u. s. w. Das Zellgewebe erhält ein wässeriges, schlotteriges Ansehen, das

Fett schwindet, indem die Fettzellen ihren fettigen Inhalt verlieren und als einfache Kernzellen zurückbleiben.

Die Zellgewebsverhärtung der Neugeborenen ist bedingt durch Infiltration des Zellgewebes durch gelbliches Serum.

Die Zellgewebsverhärtung der Erwachsenen beruht auf massenhafter Entwickelung von Bindegewebe, durch welches das Zellgewebe in eine compacte, derbe Fasermasse verwandelt wird. Die Veränderung verläuft meist chronisch und erstreckt sich allmälig fortschreitend in manchen Fällen über den grössten Theil des Körpers.

Geschwüre.

Die einfachste Form der Geschwüre ist die sogenannte Excoriation; die Hornschicht fehlt, die Schleimschicht liegt blos und es findet in ihr eine lebhafte Bildung von Epithelial- und Exsudatzellen statt, das Corium ist hyperämisch, zuweilen durch Exsudat geschwellt. Der Zustand kommt bald durch gewaltsames oder durch allmälige Erweichung bedingtes Ablösen der Hornschicht zu Stande, bald ist die Entzündung des Corium primär und die Ablösung der Hornschicht secundär. Die Excoriation kann jederzeit heilen, sobald die normale Ernährung der Schleimschicht wiederkehrt und sich wieder Epithelien bilden.

Ein Geschwür kann sich aus einer Excoriation bilden, es kommt in diesem Falle erstlich gar nicht mehr zur Bildung von Epithelialzellen in der Schleimschicht, sondern es entstehen nur Exsudatzellen, und zweitens ist die Exsudation im Gewebe des blosgelegten Corium mit Atrophie seines Gewebes verbunden; wir haben dann eine entzündliche Hautstelle vor uns, deren Oberfläche mit amorphem Exsudate und Exsudatzellen bedeckt ist, deren Basis das schwindende Corium bildet.

In anderen Fällen geht der Geschwürsbildung keine

Excoriation voraus, sondern Entzündung des Corium bewirkt gleichzeitig Erhebung und Abstossung der Hornschicht und Schwund des Corium mit Infiltration desselben.

Endlich können sich Geschwüre aus Bläschen und Pusteln bilden (s. oben).

Das Hautgeschwür in seiner Vollendung zeigt eine aus rothen Fleischwärzchen, Granulationen, bestehende Basis: die durch vielfache Sprossenbildung und Erweiterung der Capillaren und massenhafte Zellenbildung veränderte Cutis, und einen flachen oder wulstigen Rand: hyperämische und durch Exsudat geschwellte Haut mit erhaltener Epidermis.

Das Geschwür bleibt selten unverändert, sondern es geht entweder zur Heilung über oder vergrössert sich. Die Heilung ist bedingt durch Neubildung von Bindegewebe in der Cutis; die Papillen, die Haare und die Hautdrüsen gehen zu Grunde, es bildet sich eine flache oder wulstige Narbe, welche einen dünnen Epidermisüberzug bekommt.

Sehr lang dauernde Geschwüre zeichnen sich durch Hypertrophie und braunrothe Färbung der sie umgebenden Theile aus. Die Vergrösserung geht nach der Fläche und nach der Tiefe vor sich; zuweilen wird das Corium und subcutane Zellgewebe völlig zerstört und Fascien und Muskeln werden blosgelegt. Chronische und wenig veränderliche Geschwüre zeigen oft harte, hohe, weisse, sogenannte callöse Ränder.

Die phagedänischen Geschwüre zeichnen sich durch ihren hartnäckigen Verlauf, ihr unaufhaltsames Fortschreiten auf subcutanes Zellgewebe, Muskeln und Knochen und raschen gangränösen Zerfall der ergriffenen Theile aus.

Der Lupus (*Herpes exedens*) ist bedingt durch Neubildung kleiner aus Kernen und Zellen bestehender Knötchen von rothbrauner Farbe im Corium, diese Knötchen destruiren die Haut, brechen nach oben durch und bilden so Ulcera; diese Veränderung beginnt an einer kleinen

Stelle und erstreckt sich allmälig in die Peripherie und in die Tiefe und kann bedeutende Zerstörungen veranlassen. Die Haut um die Knötchen ist meist hyperämisch und geschwollen.

Brand.

Brand der Haut ist häufig und kommt unter den verschiedensten Bedingungen und unter den Gestalten vor, wie sie früher im Allgemeinen beschrieben wurden.

Beim sogenannten feuchten Brand ist die Hornschicht der Epidermis durch seröse, meist blutig gefärbte Flüssigkeit zu grossen oder kleinen Blasen erhoben, das Corium und Unterhautzellgewebe in eine rothbraune, grüne oder schwarze Masse verwandelt, in welcher man eine Zeit lang die normalen Gewebe noch erkennen kann, bis sie zu Molecülen zerfallen, alle Theile sind mit einer übelriechenden Jauche getränkt.

Beim trockenen Brand sind die Theile besser erhalten, aber schwarz gefärbt und weich, endlich löst sich Alles in eine schmierige Masse, in welcher alle Elementartheile untergegangen sind.

Der sogenannte weisse Brand zeigt sich besonders auf Geschwüren und ist durch die Bildung diphtheritischer Exsudate bedingt, mit welchen die Gewebe zerfallen; diese Exsudationen sind besonders häufig beim Hospitalbrande, bei Kachektischen und bei putrider Infection.

Pathologische Neubildungen.

Neubildung von Bindegewebe ist sehr häufig, findet sich als Narbe nach Entzündungen und Verschwärungen, als Hypertrophie der Cutis und des subcutanen Zellgewebes bei Elephantiasis und Condylombildung.

Sie findet sich ferner in den sogenannten weichen Warzen, *Molluscum simplex;* es sind erbsen- bis taubenei-

grosse, auf der Haut platt aufliegende oder gestielt anhängende, runde Geschwülste, bedingt durch circumscripte Hypertrophie der Cutis, mit entsprechender Veränderung des subcutanen Zellgewebes. Ihre Oberfläche ist glatt oder gefaltet, die Talgdrüsen sind zuweilen comedonenartig erweitert. Enthalten sie viel Fett, so werden sie ***Naevus lipomatodes*** genannt, sind sie sehr lang gestielt, so nennt man sie ***Acrochordon.*** Hierher gehören auch das gestielte ***Acrothymion*** und die ***Myrmicia*** der Alten, fein gelappte Geschwülste, die vergrösserte Talg- und Schweissdrüsen und neugebildetes Bindegewebe enthalten.

Fibroide sind in der Haut selten, sie entstehen gewöhnlich im Unterhautzellgewebe, treiben die Haut vor sich her, welche bald unverändert bleibt, bald Papillarhypertrophie zeigt.

Sarcome sind in der Haut nicht selten, entstehen spontan, bilden kleine oder grosse Geschwülste, welche mehr oder weniger stark prominiren, die Haut allmälig perforiren und dann oberflächlich nässen und ulceriren. Zu den Sarcomen gehört auch das Keloid Alibert's.

Neubildung von Fettbindegewebe ist sehr häufig und kommt bald als massenhafte Vermehrung des Fettes im Unterhautzellgewebe, bald in Gestalt isolirter Geschwülste, ***Lipoma*** (vom erbsengrossen ***Naevus lipomatodes*** bis zu mannskopfgrossen Massen) vor, die im Unterhautzellgewebe entstehen und die Haut vor sich hertreiben.

Neubildung von Pigment findet sich als bleibende oder vorübergehende Pigmentirung der untersten Zellen und Kerne der Schleimschicht mit braunen und gelben Pigmentkörnchen ohne weitere Veränderung der Haut (***Ephelis***, Sommersprossen, ***Melasma***, ***Nigrities***), oder mit Verdickung der Epidermis und reichlicher Abschuppung (***Chloasma***), oder mit Hypertrophie des Corium an kleinen circumscripten Stellen, oft mit starker

Haarbildung (*Naevus spilus, lenticularis*, Leberflecken u.s.w.). Zuweilen findet Pigmentirung in Fibroiden, Sarcomen oder Carcinomen statt und diese treten dann als melanotische Hautgeschwülste auf.

Teleangiectasieen sind in der Haut häufig und bilden kleine, platte, hell- oder dunkelrothe, granulirte Geschwülste oder sind über grosse Flächen der Haut, zumal des Gesichtes, ausgebreitet (*Naevus vascularis*).

Cysten sind in der Haut sehr häufig und gehen bald aus primärer Neubildung, bald aus Umbildung der Drüsengänge hervor. Ihr Bau ist der der Dermoidcysten mit zelligem Inhalt, ihre Grösse wechselt von Erbsen- bis Faustgrösse. Von ihrer Innenfläche erheben sich zuweilen kleine Papillargeschwülste (subcutane Warzen und Condylome), oder hornartige Hypertrophie ihres Epithelialüberzuges, welche nach Perforation der Cystenwand und Haut wohl auch als Hauthörner hervorbrechen. Zuweilen gehen sie in Entzündung und Verschwärung über, welche sich auch auf die allgemeinen Decken erstrecken kann.

Drüsengeschwulst geht meist von den Schweissdrüsen aus, indem sich von diesen drüsenartige Schläuche ausstülpen, aus denen wieder neue hervorgehen, wodurch endlich die ganze Haut zerstört wird und ein dem Epithelialkrebs ähnliches Geschwür entsteht. Diese Veränderung findet sich im Gesicht und am behaarten Kopfe an einer oder vielen Stellen.

Krebs entsteht selten primär in der Haut, geht aber oft von unterliegenden Theilen, insbesondere Lymphdrüsen, auf dieselbe über und findet sich nicht selten bei secundärer Verbreitung, insbesondere des melanotischen Carcinoms. Er zeigt sich bald als Scirrhus, bald als Markschwamm, ist in das Gewebe des Corium infiltrirt und bildet diffuse Massen oder platte Knoten, oder erhebt sich aus dem subcutanen Zellgewebe oder Corium zu Geschwül-

sten, die frei nach Aussen wuchern, bald zerfallen und die Basis eines krebsigen Geschwürs bilden.

Häufig sind in der Haut die Epithelialkrebse oder Cancroide, besonders in der Gesichtshaut und an den Genitalien. Ihre erste Entstehung ist verschieden: 1) sie beginnt mit einer Papillargeschwulst, an einer circumscripten Stelle der Haut zeigen sich hypertrophische Papillen, bedeckt mit grossen Massen von Epithelien, Anfangs sind sie noch mit einer gemeinschaftlichen Epidermisdecke versehen, später schwindet aber diese, die Papillen werden blosgelegt und es erfolgt meist eine leichte Entzündung derselben mit lebhafter Epithelial- und Krustenbildung. Nachdem diese Vorgänge eine Zeit lang bestanden haben, bilden sich in der Tiefe im Corium und Unterhautzellgewebe kleine hirsenkorngrosse, mit Zellen gefüllte Alveolen in grösserer oder geringerer Menge, zuweilen auch grössere Cancroidknoten, die später allmälg die Haut perforiren. 2) In anderen Fällen sieht man gleich im Anfang kleine platte, von der Epidermis überzogene Knoten, entstanden durch Infiltration der Cutis mit Zellen in Gestalt kleiner oder grosser, runder oder cylindrischer Massen, bei gleichzeitigem Schwund der Papillen. Später bilden sich immer mehr jener runden Knötchen oder Cylinder bis tief in das Unterhautzellgewebe, die Epidermisdecke bricht durch und der blosgelegte Krebs fängt an zu ulceriren, sich mit Krusten zu bedecken, während das normale Gewebe ausserordentlich blutreich wird und schwillt. In anderen Fällen bilden sich im Corium gleich Anfangs grössere Knoten von Erbsen- bis Taubeneigrösse, die später meist an einer Stelle erweichen und durch Perforation der Haut die harte Basis eines Geschwüres bilden. In allen Fällen, in welchen diese Cancroidbildung einige Ausdehnung erlangt hat, sind auch die benachbarten Lymphdrüsen betheiligt und gewöhnlich in Cancroidmasse untergegangen. Zuweilen gehen vom fibrö-

sen Gerüst ulcerirender Epithelialkrebse papillenartige Wucherungen aus und geben der Geschwulst ein warzen- oder condylomenartiges Ansehen.

Parasiten.

A. Thiere. 1. Insecten: Die Läuse sind mit ihrer Existenz an den lebenden menschlichen Körper gebunden, legen auf ihm Eier, die sich auch an Ort und Stelle entwickeln. Die Kopflaus, ***Pediculus capitis,*** lebt nur auf dem behaarten Kopfe, ist grauweiss, $\frac{1}{2}$—$1\frac{1}{2}'''$ lang, mit deutlich geringeltem Hinterleib. Die Kleiderlaus, ***P. vestimenti,*** kommt am unbehaarten Körper vor, ist heller als die vorige, der Hinterleib glatt. Die Filzlaus, ***Phthirius inguinalis,*** ist milbenähnlich gebaut, mit rundlichem, $\frac{1}{2}'''$ langem Körper, lebt meist in den Schamhaaren, seltener in den Augenbrauen, Achselhaaren, Barthaaren. Durch ihren Stich erregen sie geringe Hautreizung und ein lebhaftes Jucken, was zu heftigem Kratzen reizt, durch welches oft Bläscheneruption bewirkt wird. Der Floh, ***Pulex irritans,*** ist nicht so streng an den menschlichen Körper gebunden, legt seine Eier auf ihn, die aber an anderen Orten zur Entwickelung kommen; er bewirkt durch Einbohren seiner Fresswerkzeuge leichte Entzündung des Corium, meist mit geringer seröser Exsudation in die Schleimschicht. Der südamerikanische Sandfloh, ***Pulex penetrans,*** legt seine Eier in die Haut, woselbst sie sich entwickeln.

Die Wanze, ***Cimex lectularius,*** lebt nicht auf dem Körper und legt auch ihre Eier anderwärts, besucht ihn aber allnächtlich, um sich von seinem Blute zu ernähren; durch das Einbohren der Fresswerkzeuge entsteht eine Entzündung des Corium.

2. Arachniden. Die Krätzmilbe, ***Sarcoptes hominis,*** ist $\frac{1}{5}'''$ lang, $\frac{1}{7}'''$ breit, hat einen rundlichen, mit

Borsten und Höckern besetzten Körper (III, 1), lebt ausschliesslich auf der menschlichen Haut. Die Milben bohren sich in die Haut ein, um Nahrung einzusaugen, erregen dabei eine leichte Entzündung des Corium, die eine Verdickung derselben als Papel oder eine bläschenartige Erhebung der Hornschicht bewirkt. Ausserdem bohren die Weibchen Gänge unter der Hornschicht, in welchen sie ihre Eier legen, die sich daselbst entwickeln; am Anfang dieser Gänge erheben sich auch zuweilen Papeln und Bläschen. Man findet die Milben und die durch sie hervorgebrachten Papeln, Bläschen und ihre Gänge hauptsächlich an der inneren Seite der Finger, der Volarfläche des Handgelenkes, der Beugeseite der Arme und Beine, an der Brust, dem Rücken, am Penis.

Diese kleinen Papeln und Bläschen bilden den primitiven Krätzausschlag, Scabies. Da das Einbohren der Milbe ein lebhaftes Jucken bewirkt, so werden die Kranken veranlasst, die Haut stark zu kratzen und bewirken dadurch secundäre Hautentzündung, als Papeln, Bläschen und Pusteln, die an Stellen, wo sich die Kranken nicht kratzen können, oder bei Gelähmten, welchen das Kratzen unmöglich ist, fehlen, aber gewöhnlich für den eigentlichen Krätzausschlag angesehen werden, obschon sie keine andere Bedeutung haben, als der durch Kratzen bewirkte intensive Ausschlag am Bauche bei ***Phthirius inguinalis.***

Wie die parasitischen Insecten von einem Menschen auf den andern wandern, so geschieht dies auch mit dem Sarcoptes, und nur auf diese Weise breitet sich die Scabies auf mehrere Individuen aus.

Die Haarsackmilbe, *Acarus folliculorum*, ist $\frac{1}{12}$ bis $\frac{1}{8}'''$ lang, $\frac{1}{50}'''$ breit, hat am Vorderleib 8 kleine Füsse, der Hinterleib ist in der Jugend kurz, im reifen Thiere lang (III, 2); sie findet sich in den normalen und erwei-

terten Ausführungsgängen der Haare und Talgdrüsen, meist zu 2 bis 4, selten mehr, besonders im Gesicht, an der Nase, den Lippen, der Stirn, den Wangen. Sie legt daselbst ihre Eier, welche sich auch da entwickeln. Sie ist stets ein zufälliger Befund und scheint keine Veränderungen der Haut zu bewirken.

Ausser diesen Milben wandert zuweilen ein Ixodes (Holzbock, Schafzecken u. s. w.) auf den Körper und bohrt sich daselbst ein; ferner die Milbe der Vögel: ***Dermanyssus avium*** und andere Arten.

B. Die parasitischen Pflanzen gehören zu den niedersten Pilzbildungen, welche aus runden oder ovalen Zellen von $\frac{1}{600}'''$ Durchmesser (Sporen), aus an einander gereihten Zellen und aus langen verästelten Fäden bestehen (III, 9—15).

Dergleichen Pilze finden sich constant und in grosser Menge beim sogenannten Favus, Porrigo, Erbgrind, als Hauptbestandtheil der gelben, schüsselförmigen Borken. Die Pilzbildung ist das primäre Leiden, es entsteht zuerst eine leichte Abschilferung der Epidermis, es zeigt sich dann unter den Schuppen ein kleines, gelbes, aus Pilzen bestehendes Körperchen, welches sich durch concentrisches Anlegen neuer Pilze zu der scheibenförmigen Borke vergrössert, welche nach oben frei liegt, nach unten bis an's Corium reicht, zuweilen eine leichte Depression und Hyperämie desselben bewirkt. Entsteht unter der Borke eine Entzündung des Corium, so wird dieselbe von Exsudat oder Eiter umgeben. Die Haare sind bald nicht betheiligt, bald dringen die Pilze in die Haarbälge und bewirken Ausfallen des Haares. Die Sporen des Pilzes (*Achorion Schoenleini*) sind gross, rund, oval, viereckig mit stark abgerundeten Ecken, vermehren sich durch symmetrische Theilung und Knospenbildungen, der Thallus besteht aus jüngeren gegliederten und aus älteren ungegliederten, verästelten Fä-

den, von welchen grosse keulenförmige Sporenträger ausgehen (III. 14).

Der Favus ist ansteckend, die Ansteckung beruht auf Uebertragung von Pilzsporen.

Constant findet man Pilze zwischen den Epidermisschuppen bei ***Pityriasis versicolor***, und es ist diese Veränderung stets durch die Pilzbildung bedingt, während ganz ähnliche Farbeveränderungen der Haut auch durch abnorme Pigmentbildung in den Zellen der Schleimschicht der Epidermis bewirkt werden können. Die Sporen des Pilzes (*Microsporon furfur*) sind rund, gross, in kleinen, rundlichen Haufen geordnet, zwischen welchen die kurzen, wellenförmigen, ungegliederten und sehr wenig verästelten Fäden verlaufen (III. 9).

Bei ***Porrigo decalvans*** finden sich die Haarscheiden mit einem Pilze (*Microsporon Audouini*) durchsetzt; derselbe besteht aus langen gegliederten und verästelten Fäden und runden Sporen (III. 12).

Bei ***Herpes tondens*** ist der Haarschaft selbst mit einem Pilze (*Trichophyton tonsurans*) durchsetzt, welcher vorzugsweise aus zerstreuten oder perlschnurartig an einander gereihten Sporen besteht (III. 13).

Auch das ***Mentagra*** ist nach einigen Autoren durch Pilzbildung in den Haarwurzeln mit folgender Entzündung und Ulceration bedingt.

Bei ***Herpes circinatus*** findet sich als Ursache der Veränderung ein Pilz, welcher durch lange, gegliederte und verästelte Fäden und Sporenträger mit langen, viereckigen Sporen charakterisirt ist (III. 10).

2. Hautdrüsen, Haare und Nägel.

Durch Anhäufung des Secretes der Talgdrüsen in deren Ausführungsgange entsteht der Comedo oder Mitesser.

Derselbe, kenntlich durch die Erhebung der Hautoberfläche und die braun gefärbte Talgmasse in der Mündung des Ausführungsganges, ist ein kleines, längliches Säckchen, dessen Wandungen der ausgedehnte Ausführungsgang, dessen Inhalt angehäuftes Secret der Talgdrüse (epithelienartige, mit Fett infiltrirte Zellen, freies Fett, atrophische und zerfallene Zellen) ist.

Gewöhnlich bleibt der Comedo lange unverändert; nach Entfernung des Pfropfes im Ausführungsgange kehrt wohl auch das normale Verhalten zurück; in anderen Fällen schreitet die Ausdehnung durch neues Secret immer fort, bis endlich die Drüsensubstanz gänzlich geschwunden und der Ausführungsgang zu einem runden Balg ausgedehnt ist; es entsteht auf diese Weise ein Theil der in der Haut vorkommenden Balggeschwülste.

Diese Balggeschwülste hängen Anfangs eng mit der Haut zusammen und münden mit einer kleinen Oeffnung nach Aussen; später schnüren sie sich von der Cutis ab, ihr Balg ist fibrös und sondert Epithelien ab, die sich mit dem früheren Inhalte mischen. Ihre Grösse ist meist gering, doch findet man zuweilen solche von Tauben- bis Hühnereigrösse und mehr.

Von der Wand kleiner derartiger Bälge erheben sich zuweilen papillare Geschwülste, subcutane Warzen oder Condylome, sie liegen unter dem Niveau der Haut und können nur durch Druck aus der Mündung des Balges hervorgedrängt werden.

Dergleichen Bälge bewirken ferner in einzelnen seltenen Fällen eine Ausbuchtung der Haut und ragen dann polypen- oder molluskenartig über das Niveau derselben hervor und sind in den Fällen, in welchen sie in grösserer Zahl vorhanden waren, als *Molluscum contagiosum* beschrieben worden; doch ist ihre Contagiosität nicht erwiesen.

Der Inhalt dieser Balggeschwülste und ihre Wände

können endlich verkreiden, doch sind die Beispiele davon ziemlich selten. Häufig findet man aber sparsame Kalksalze und Cholestearinkrystalle im krümeligen Inhalte alter Bälge.

Um normale oder häufiger um durch Talgmasse erweiterte Drüsengänge kommt eine Entzündung zu Stande, deren Resultat eine knotige Verdickung und Röthung der Haut, zuweilen Exsudation unter die Epidermis und Eiterbildung ist; die so entstandenen Knoten oder Pusteln nennt man Finnen, Acne.

Die unter dem Namen Milium bekannten kleinen, gelben Knötchen in der Haut, besonders des Gesichts (Augenlider) sind durch Ausdehnung der Talgdrüsen bei Verschliessung ihres Ausführungsganges bedingt.

Die Schweissdrüsen können durch Hypertrophie oder durch von ihnen ausgehende Neubildung von Drüsengewebe Veranlassung zur Bildung von Geschwülsten und Degenerationen der Haut geben. (S. ob. Drüsengeschwülste.)

Veränderungen des Baues der Haare sind selten, sie sind zuweilen an einzelnen Stellen ungewöhnlich lang oder dick, zuweilen knotig, kolbig, gespalten; das Vorkommen von Pilzen in ihnen wurde oben erwähnt. Die Pigmentirung fehlt bei Albinos; die Bedingungen des frühen Bleichens der Haare sind unbekannt; in einzelnen seltenen Fällen beobachtete man eine Färbung in Ringen, welche mit ungefärbten Stellen abwechselten. Höchst selten tritt eine Vermehrung der lufthaltigen Zellen des Markes ein und an diesen Stellen bricht das Haar leicht ab und es erfolgt Kahlheit in grösserer oder kleinerer Ausdehnung. Werden die Kopfhaare nicht regelmässig gekämmt und durch permanente Bedeckung des Kopfes an ihrer freien Entfaltung behindert, so verfilzen sie sich unter einander und bilden eine dicke, durch Schmutz, Schweiss, Secret von Hautausschlägen verunreinigte Masse oder den sogenannten Weichselzopf.

Veränderungen des Baues der Nägel sind häufiger. Atrophie derselben hat man bei Kranken, welche lange liegen mussten (Fracturen, Lähmungen), beobachtet. Hypertrophie findet sich als gleichmässige Massenzunahme des Nagels, die in einzelnen Fällen einen enormen Grad erreicht, worauf der Nagel 1—3″ lang wird und nach unten gekrümmt erscheint. Der Nagel erscheint dann wie aus zahllosen körnigen Lamellen zusammengesetzt, deren untere Schichten zuweilen sehr weich werden (*Onychogryposis*). — Bei Schwindsüchtigen und Cyanotischen ist eine sehr starke convexe Krümmung der Nägel, mit oder ohne kolbige Anschwellung der letzten Phalanx häufig. Bei manchen Kranken finden sich abwechselnd in halbmondförmigen Querstreifen Verdickung und Verdünnung der Nagelsubstanz. — Auflockerung der Nägel durch Pilzbildungen (*Onychomycosis*) wurde mehrmals gefunden, die Nägel sind verdickt, gelockert und auf der Schnittfläche sieht man gelbliche Streifen von Pilzen, abwechselnd mit der weissen, lockeren, aus getrennten Hornschüppchen bestehenden Nagelsubstanz. Der Pilz besteht aus Sporen von sehr verschiedener Grösse und vielfach verästelten, gegliederten Fäden (III. 15).

Abbildungen der Hautkrankheiten: Bärensprung, Beiträge zur Anat. und Path. der Haut. Simon, Die Hautkrankheiten. Alibert, Descript. des malad. de la peau. Bateman, Abbildungen der Hautkrankheiten mit Suppl. von Froriep. Rayer, Traité de mal. de la peau. Behrend, Ikonogr. Darstellung der Hautkrankheiten. Nolte, Atlas der Hautkrankheiten. Hebra, Atlas der Hautkrankheiten.

Pathologische Anatomie der Bewegungsorgane.

1. Knochen.

Hypertrophie.

Vergrösserung des Umfangs eines Knochens stellt sich dar als Massenzunahme der Knochensubstanz — Hypertrophie — oder als Erweiterung der Markräume und Auftreibung der Rinde — Expansion.

Die Hypertrophie erstreckt sich bald über einen Knochen in seinem ganzen Umfang, und stellt sich als Massenzunahme des ganzen Knochens dar, — Hyperostosis, — bald auf beschränkte Stellen, und stellt sich dann bald als partielle Umfangsvergrösserung des Knochens, bald als vom Knochen ausgehende Geschwulst dar, — Exostose, Osteophyt. — Oft sind beide Formen combinirt.

1. Hyperostosis ist a) allgemein, über einen ganzen Knochen oder den grössten Theil desselben ausgedehnt und findet sich dann 1) als auf die Knochenrinde beschränkte Verdickung desselben durch vom Periost aus angebildete, meist compacte, selten maschige Knochenmasse (äussere Hyperostose); 2) als auf die Markräume beschränkte Verdickung derselben durch von der Markmembran aus angebildete compacte Knochenmasse, durch welche die Markräume völlig oder grösstentheils ausgefüllt, die Knochen dadurch schwer, durchaus compact, sclerosirt werden (innere Hyperostose, Sclerose); 3) als Combination der äusseren und inneren Hyperostose, wodurch der Knochen an Umfang und Masse zugleich zunimmt.

b) Partielle Verdickung der Knochenrinde; die Verdickungsmasse ist von derselben Textur als die Rinde.

Die äussere Hyperostose ist meist Folge von Periostitis, mag dieselbe nun eine traumatische, syphilitische, arthritische oder neben Afterbildungen bestehende sein, die innere Hyperostose Folge von Entzündung des Markes, des Knochen selbst, oder von Rhachitis und Osteomalacie (s. unten). Es leidet nur ein Knochen oder, wenn die Bedingung der Hyperostose in einem Allgemeinleiden liegt, mehrere Knochen.

Man findet die Hyperostose besonders häufig an den Röhrenknochen und am Schädel. Am letzteren kommt zuweilen eine Hyperostose der sämmtlichen Schädel- und Gesichtsknochen vor, die Knochen erreichen eine Dicke von 9‴ bis 1″, auf Kosten der Hohlräume und Löcher, welche sich in denselben befinden, oder welche sie einschliessen, der Schädel erhält dadurch einen bedeutenden Umfang, wird schwer und unförmlich.

Abbildungen: Röhrenknochen: Lobstein, Atlas II. T. 3. Sandifort, Mus. an. T. 89. Schädelknochen: Albers I. T. 26. Sandifort, Mus. an. T. 13, 169.

2. Exostosis, Knochengeschwulst, Osteom, ist jede aus Knochengewebe bestehende, von einem normalen Knochen ausgehende und mit ihm ein organisches Ganze bildende Geschwulst. Dieselbe stellt sich dar: 1) als flache, circumscripte Verdickung der Knochenrinde oder des Knochens in seiner ganzen Dicke; 2) als ovale oder runde, platt oder pilzartig aufsitzende, stark gewölbte Knochenmasse von Haselnuss- bis Hühnereigrösse; 3) als faust- bis kindskopfgrosse Knochenmassen, welche meist aus kleineren Abtheilungen zusammengesetzt sind; 4) als spitze, dornenartige, dicke Auswüchse. Ihre Substanz ist meist compact, zuweilen elfenbeinartig hart, zuweilen maschig oder in der Mitte maschig, in der Peripherie compact. Ihre feinste

Textur ist die des normalen Knochens, nur ist die Anordnung der einzelnen Elemente weniger regelmässig.

Abbildungen: Lobstein, Atlas II. T. 5. Sandifort, Mus. an. T. 87, 88, 102. Bruns, Atlas der Chir. I. T. 8.

3. Osteophytum nennt man jede aus Lamellen, Nadeln, Balken oder porösen Knochen bestehende, auf der Oberfläche eines normalen Knochens sitzende, mit diesem ein Ganzes bildende, aber von ihm durch Texturverschiedenheit scharf geschiedene Knochenmasse. Das Osteophyt stellt sich dar: 1) als feiner, aus einer $\frac{1}{4}-\frac{1}{2}'''$ dicken, porösen Knochenschicht bestehender, Ueberzug eines Knochens; 2) als $\frac{1}{2}-1'''$ dicker, aus feinen Lamellen, Nadeln oder feinmaschigem Netzwerk bestehender Knochenüberzug; 3) als hervorragende Geschwulst, bestehend aus einem feinen oder groben Gerüst von Knochenbalken, Nadeln mit mannichfaltigster Anordnung des Gewebes; 4) als vielfache warzige oder tropfsteinartige Fortsätze des Knochens. Diesen Formen liessen sich leicht noch viele andere anreihen; das Osteophyt geht ferner durch allmälige Uebergänge in die partielle Hyperostose und die Exostose über, es giebt zahlreiche Fälle, in welchen die Grenze zwischen diesen drei Veränderungen durchaus nicht scharf gezogen werden kann, wie sie denn auch ätiologisch nicht zu trennen sind.

Die Textur der Osteophyten ist wesentlich die des normalen Knochengewebes, doch finden sich hinsichtlich der Form und Anordnung der feinsten Elemente mancherlei Abweichungen.

Die Bedingungen der Osteophytenbildung sind: Periostitis, Entzündung der den Knochen umgebenden Weichtheile, Neubildungen aller Art, so stellt das Osteophyt oft nichts dar als das verknöcherte Bindegewebsgerüst eines Carcinoms, einer Teleangiectasie u. s. w. Danach ergiebt sich auch, wann die Osteophyten vom Periost überzogen werden, wann nicht.

Die Entwickelung der Hypertrophie der Knochen oder Osteophyten und Exostosen geht stets vom Periost aus, und die Knochenmasse bildet sich auf dieselbe Weise wie beim normalen Knochenwachsthum, indem die tiefen Schichten des hypertrophisch wuchernden Periostes homogen werden und sich zahlreiche Zellen in ihnen bilden und dieses Gewebe sich dann in Knochengewebe umbildet; hierbei werden die Bindegewebezellen zu Knochenzellen und die Grundsubstanz wird zu homogener Knochenmasse. Anfangs bildet sich aber nicht sofort die ganze untere Schicht des Periosts in Knochengewebe um, sondern nur einzelne Balken, deren Maschenräume dann, wenn das Gewebe compact wird, mit Knochenlamellen ausgefüllt werden.

Abbildungen: Lobstein, Atlas II. T. 2—4. Sandifort, Mus. an. T. 70, 146, 147, 134, 171, 181. Bruns, Atlas der Chir. I. T. 8.

II. Die Expansion (Scarpa), ***Osteospongiosis, Spina ventosa***, ist ebenso wenig als die Hypertrophie ein specifischer Krankheitsprocess, sondern nur der Name für gewisse fertige Veränderungen der Knochen, welche auf verschiedene Weise zu Stande kommen können. Der Knochen ist vergrössert, leichter, auf der Schnittfläche sieht man die normalen Maschenräume erweitert und die compacte Knochensubstanz in maschige umgewandelt, die Veränderung betrifft bald den ganzen Knochen, bald nur einen Theil, stellt sich dann wohl auch als schwammige Exostose dar, bald nur die Rindensubstanz. Diese Veränderung ist bedingt durch Zerstörung des Knochens bei Atrophie, Entzündung, pathologischen Neubildungen in demselben und Auftreibung der verdünnten Rinde.

Abbildungen: Lobstein II. T. 4. Musée Dupuytren T. 11. Scarpa, Die Expans. der Knochen.

Atrophie.

Die reine Atrophie der Knochen ist wesentlich cha-

racterisirt durch Resorption der Knochensubstanz; dieselbe zeigt sich als Verdünnung und Schwund der Wände der Markräume und Erweiterung der Gefässcanäle, so dass in den höheren Graden die Markhöhle sehr erweitert erscheint oder die schwammige Substanz geschwunden und die compacte Rinde bis auf eine kleine Lage ebenfalls schwammig geworden ist. In den höchsten Graden legen sich die gegenüberstehenden Rinden zusammen und verschmelzen oder die äusserste Knochenrinde wird ebenfalls schwammig, porös und lässt sich mit dem Periost abziehen. Je stärker der Grad dieser ***Atrophie*** ist, desto brüchiger und biegsamer werden natürlich die Knochen (***Fragilitas vitrea***, Osteopsathyrosis), stets aber erscheinen sie leichter und poröser (Osteoporosis, Rarefactio).

Atrophie tritt häufig im höheren Alter spontan ein; im früheren Alter tritt eine ähnliche Atrophie aber nur in geringeren Graden zuweilen spontan ein oder als Theilerscheinung syphilitischer Kachexie, Hydrargyrose, Lepra.

Atrophie der Knochen findet sich ferner stes bei Rhachitis und Osteomalacie, bleibt nach Entzündung, wird bedingt durch pathologische Neubildungen, z. B. Krebs, Sarcom, in ihnen. (S. die genannten Processe.)

Häufig ist endlich der durch Druck von Aussen bedingte Schwund des Knochens, die sogenannte Knochenaufsaugung, ***Usura, Detritus ossium***; einen solchen Druck üben Geschwülste, Aneurysmen u. s. w. aus; die Wirkungen derselben sind verschieden, dünne platte Knochen geben dem Drucke oft eine Zeit lang nach und es entsteht Anfangs eine Ausbuchtung des Knochens, mit Schwund seines schwammigen Gewebes und Verschmelzung der Rinden, später erst nach Schwund der Rinden. Festere Knochen mit compacter oder schwammiger Substanz zeigen einen allmälig erfolgenden, schichtweisen Schwund ihrer Substanz ohne weitere Texturveränderung, und es können so

diese Knochen, z.B. Wirbelknochen, allmälig perforirt werden. In der Umgebung eines solchen Knochenschwundes bilden sich nicht selten Osteophyten.

Hämorrhagie.

Hämorrhagie erfolgt in die Markhöhle und Markräume oder zwischen Knochen und Beinhaut. Die Blutung ist bald unbedeutend, bald beträchtlich und hat dann wohl Schwund der Markräume oder der Rinde zur Folge. Die Bedingungen des Blutergusses sind Stoss und Verletzung des Knochens, Entzündung und Verschwärung desselben.

Blutungen zwischen Periost und Knochen kommen an der Schädeloberfläche bei Neugeborenen häufig als sogenanntes Kephalämatom vor, oft combinirt mit Hyperämie des Knochens an dieser Stelle, und zuweilen mit Bluterguss zwischen Knochen und *Dura mater.*

Entzündung.

1. Periostitis.

Entzündungen der Beinhaut sind sehr häufig, sie sind bedingt durch Verletzung des Periosts, durch Entzündung der umgebenden Weichtheile, durch vom Knochen ausgehende Entzündungen oder Afterbildungen, durch Erkältungen, oder sie sind Theilerscheinung einer allgemeinen Krankheit, z. B. Syphilis, Scrofulosis.

Ihre anatomischen Merkmale, welche mit denen der Entzündung der übrigen fibrösen Häute ziemlich übereinstimmt, sind folgende:

Das Periost ist stets stark injicirt, die injicirten Gefässchen sind als feine rothe Striche und Pünktchen sichtbar, oder es bildet sich eine gleichmässige Röthe als Folge einer Capillarhyperämie.

Das Exsudat ist theils in das Gewebe des Periosts gesetzt, theils in die umliegenden Theile, insbesondere auf

die dem Knochen anliegende Fläche des Periosts. Das letztere wird durch das Exsudat geschwellt und erweicht, verliert seine fibröse Textur, bekommt ein knorpel- oder drüsenähnliches Ansehen, eine gelb-rothe oder braun-rothe Farbe. Die umgebenden Weichtheile sind meist mit serösem Exsudat infiltrirt und geschwollen. Der Knochen, so weit er vom entzündeten Perioste überzogen wird, ist entweder in seinen äussersten Schichten mit entzündet oder leidet auf andere Weise.

Die Ausgänge der Periostitis sind sehr verschieden. a) Die Entzündung ist acut, das Exsudat sparsam oder reichlich, serös oder faserstoffreich, bewirkt beträchtliche Schwellung der Beinhaut, die oberflächliche Knochenschicht ist ebenfalls entzündet, daher geschwollen, weich und alle Canäle sind erweitert; das Exsudat wird resorbirt und es folgt völlige Rückkehr zur normalen Textur. b) Das Periost bleibt verdickt durch Hypertrophie seines Gewebes, die entzündete Knochenschicht kehrt zur Norm zurück oder sclerosirt und stellt sich am macerirten Knochen als flache Hyperostose dar. c) Die hypertrophische Verdickung führt zur Neubildung von Knochengewebe. Der neugebildete Knochen stellt sich bald als Hyperostose, bald als Exostose, meist als Osteophyt dar. Die oberflächliche Knochenschicht bleibt entweder frei von Entzündung oder sie wird mit ergriffen, sclerosirt oder wird durch Atrophie porös. d) Das Exsudat einer acuten Entzündung wird vorzugsweise zwischen Periost und Knochen gesetzt, es bildet sich Eiter; die oberflächliche Knochenschicht oder der Knochen in seiner ganzen Dicke, aus seiner Verbindung mit dem Periost und den ernährenden Gefässen gerissen, nekrosirt; oder er wird gleichzeitig von Entzündung ergriffen, deren Exsudat meist in Eiter übergeht und Caries bewirkt. e) Es bildet sich nach einer acuten oder chronischen Entzündung Tuberkelmasse, der Knochen bleibt

normal, nekrosirt oder verschwärt. Die Tuberkelmasse bleibt lange unverändert, erweicht endlich, bildet schwappende Abscesse und wird nach Perforation der umgebenden Weichtheile nach Aussen entleert.

2. Ostitis und Osteomyelitis.

Knochenentzündung ist bald Folge von Verletzung des Knochens, bald bedingt durch Entzündung der umgebenden Weichtheile und des Periosts, wird bald herbeigeführt durch Nekrosirung einzelner Knochenstellen, oder durch im Knochen wuchernde Afterbildungen, bald durch eine allgemeine Erkrankung, wie Syphilis, Scrofulosis.

Die Entzündung ergreift den Knochen in seinem ganzen Umfang oder nur einzelne Theile desselben, verbreitet sich von einem Theile auf den anderen.

Die Vorgänge bei der Entzündung sind folgende:

Die Gefässe des Knochens füllen sich strotzend mit Blut, der Knochen erscheint dadurch geröthet und blutreich; die Exsudation ist begleitet von gesteigerter Resorption des ganzen Gewebes oder vorzugsweise der Kalksalze, daher wird der Knochen atrophisch und weich; compactes Knochengewebe wird in Folge der Entzündung porös und maschig, im maschigen Knochengewebe werden die Balken dünner und vielfach zerstört, die zarten Balken können dann durch Exsudat und Eiter aufgetrieben werden, wodurch der Knochen an Umfang zunimmt. Das Periost auf der einen und die Markhaut auf der anderen Seite sind meist ebenfalls entzündet, oft ist die Anschwellung des Knochens nur scheinbar, indem sein Umfang durch vom Periost aus neugebildete Verdickungsmassen oder Osteophyten vergrössert ist.

Die Ausgänge der Entzündung sind verschieden:
a) Das Exsudat wird resorbirt, der Knochen erhält seinen gewöhnlichen Umfang und seine normale Textur

wieder; dieser Vorgang ist weniger durch directe Untersuchung als durch Beobachtung am Krankenbette zu erweisen. b) Es tritt Hyperostose oder Sclerose ein, wenn vom Periost oder den Markräumen aus neues Knochengewebe angebildet wird. c) Das Exsudat wird resorbirt, aber die erweiterten Räume und Canäle bleiben weit, der Knochen bleibt porös, schwammig; entzündliche Atrophie oder Osteoporose. d) Es bildet sich Eiter, der Knochen erscheint geröthet und seine Hohlräume sind mit Eiter gefüllt. Die Ausgänge der Knochenentzündung mit Eiterbildung sind verschieden:

1) Der Eiter wird resorbirt, der Knochen bleibt verdickt, ist schwammig oder compact, sclerosirt. 2) Es findet an einzelnen Stellen Schwund des Knochens statt, die entstandenen Lücken werden mit Eiter gefüllt und es entstehen so Knochenabscesse. Dieselben haben gewöhnlich einen geringen Umfang, doch erreichen sie zuweilen bedeutende Ausdehnung. Der Eiter perforirt zuweilen nach Ausssen, die Lücke wird dann gewöhnlich allmälig durch Knochengewebe ausgefüllt und nach Vollendung dieses Vorgangs findet man eine sogenannte Knochennarbe, bestehend aus compactem, glattem oder höckerigem, zuweilen strahlig gebildetem Knochengewebe. 3) Einzelne Knochenstückchen oder grössere Partieen des Knochens in seiner ganzen Dicke sterben ab, nekrosiren. S. Nekrose. 4) Die Entzündung mit Eiterbildung ist chronisch, zerstört den Knochen, allmälig in der Peripherie um sich greifend. S. Caries. 5) Der Eiter, in kleineren oder grösseren Abscessen angehäuft, wird consistent, bröckelig und bekommt den Habitus der Tuberkelmasse. S. Knochentuberkel.

Acute Ostitis mit Eiterbildung kann rasch ausgebreitete Zerstörung des Knochens bewirken, alle Ausgänge derselben können durch Jauchebildung modificirt und verschlimmert werden.

Caries.

Caries, Verschwärung der Knochen, ist ihrem Wesen nach eine chronische Entzündung mit Eiter- oder Jauchebildung und Zerstörung des Knochens; sie findet sich hauptsächlich in schwammigen, selten in compacten Knochen, ist bedingt durch locale Ursachen oder tritt spontan als Folge einer allgemeinen Erkrankung auf (Syphilis, Scrofulosis). Die Entzündung beginnt in der Peripherie oder im Centrum des Knochens und schreitet allmälig über den ganzen Knochen fort.

Der frische cariöse Knochen erscheint missfarbig, seine Hohlräume sind normal, oder durch Schwund einzelner Zwischenbalken erweitert, mit bräunlicher Flüssigkeit ausgefüllt, bestehend aus flüssigem Exsudat, Eiter und dem aufgelösten Fett der Markräume. Die umgebenden Weichtheile sind meist entzündet, mit Fisteln, Hohlgängen und jauchendem Eiter durchsetzt. Das Periost wird zerstört und fehlt an der cariösen Stelle; rings um die letztere ist es entzündet und bildet oft einen osteophytischen Anflug auf der Oberfläche des Knochens rings um die cariöse Stelle. In der Jauche oder dem Eiter finden sich zuweilen kleine nekrotische Knochenstückchen, selten grössere. Die benachbarten Knochen erscheinen bald hyperämisch, missfarbig, bald anämisch, blassgelb, sind aber fettreich, weich, leicht durchschneidbar.

Der macerirte Knochen erscheint oberflächlich rauh, indem die Knochenrinde fehlt und das maschige Gewebe blosliegt, die Maschenräume des letzteren sind zuweilen erweitert, ihre Zwischenwände mehr oder weniger geschwunden, manche Knochen erscheinen dabei aufgebläht, ein Theil des Knochens ist völlig zerstört. Die cariöse Stelle ist bald von normalem Knochengewebe umgeben, bald von

sclerosirtem oder atrophischem; die Oberfläche ist zuweilen rings mit Osteophyten besetzt.

Findet Heilung statt, so werden kleine Substanzverluste mit hartem, ausgebildetem Knochengewebe ausgefüllt, grössere werden nicht ersetzt; es bildet sich eine harte, oft elfenbeinartige Narbe aus Knochensubstanz.

Abbildungen: Sandifort T. 22, 23. Lebert II. Pl. 164, 165, 173, 176.

Nekrose.

Nekrose, ***Necrosis***, Knochenbrand, brandiges Absterben findet sich vorzugsweise in compacten Knochen, zumal den Schädel- und Röhrenknochen, seltener in schwammigen Knochen; es sterben einzelne Stücke der Peripherie (***Necrosis externa, superficialis***) oder des Inneren (***Necr. interna, centralis***) ab, oder Knochenpartieen in ihrer ganzen Dicke (***N. totalis***), oder seltener ganze Knochen; doch finden hinsichtlich der Ausdehnung der Nekrose so viele Varietäten statt, dass eine Eintheilung der Nekrose nicht gut darauf gestützt werden kann. Das abgestorbene Knochenstück heisst Sequester, der denselben umschliessende Knochen Knochenlade, ***Capsula sequestralis***, die durch die letztere nach Aussen führenden Löcher, durch welche der Sequester spontan oder künstlich entleert wird, heissen Kloaken.

Betrachten wir die Vorgänge im Knochen vor und nach dem Absterben eines Theiles desselben näher, so ergiebt sich im Allgemeinen, dass das Absterben stets eine Folge des aufgehobenen Blutlaufs im betreffenden Knochenstück ist; je nach den verschiedenen Bedingungen der aufgehobenen Circulation und Ernährung gestalten sich die Vorgänge so:

1) Der Blutlauf wird aufgehoben durch Druck auf die ernährenden Gefässe des Knochens durch Geschwülste, Aneu-

rysmen, durch Gerinnung in den blutzuführenden Gefässen in weiter oder geringer Ausdehnung, nach Unterbindung, spontanen Gerinnseln in Venen und Arterien; durch Zerreissung der ernährenden Gefässe nach Verletzung, Erschütterung des Knochens, durch Entblössung vom Periost. Nach allen diesen Momenten hat man Absterben des ganzen Knochens, oder von Knochenstellen in der ganzen Dicke, oder oberflächlichen Schichten beobachtet. Der Process beginnt mit der Nekrose. Das nekrosirte Knochenstück tritt allmälig ausser aller Verbindung mit den umgebenden Knochentheilen. An den Grenzen des Abgestorbenen entsteht im gesunden Knochen Blutstockung und Entzündung, letztere meist mit Eiterbildung, der Knochen wird atrophisch, die erweiterten Räume werden mit Eiter und Granulationen gefüllt, durch welche endlich das Abgestorbene vom Gesunden völlig geschieden und dann Sequester genannt wird.

Findet sich der Sequester im Inneren des Knochens, so ist seine ganze Umgebung im Zustand entzündlicher Auftreibung, an einer oder mehreren Stellen erfolgt eitrige Zerstörung des umgebenden Knochens und Kloakenbildung.

Findet sich der Sequester oberflächlich unter dem Periost, so nimmt auch dieses an der Entzündung Theil, es bilden sich Anfangs von ihm aus Eiter und Granulationen, aber später bilden sich seine tieferen, stark verdickten Schichten in Knochengewebe um und ersetzen so den Substanzverlust des Knochens.

War der Knochen in seiner ganzen Dicke abgestorben, so geht dieselbe Entzündung u. s. w. im Periost und an den Grenzen vor sich, der Sequester wird von einer nur vom Periost gelieferten Knochenlade umgeben, die sich nach oben und unten mit dem gesunden Knochen in Verbindung setzt und die Continuität des Knochens wahrt.

Alle genannten Vorgänge haben das Gemeinschaftliche, dass die Knochenentzündung u. s. w. erst nach dem Ab-

sterben folgte, wesshalb man in diesem Sinne diese Arten von Nekrose primäre nennen könnte.

2) Die Sistirung des Kreislaufs in einem Knochenstücke ist Folge von Entzündung desselben oder seiner Umgebung, des Knochens oder des Periosts; die Entzündung ist local oder durch allgemeine Krankheiten bedingt (Syphilis, Scrofulosis, Scorbut).

Fast bei jeder acuten oder chronischen Entzündung und Eiterung der Knochen sterben kleine Knochenstückchen ab; zuweilen nekrosiren aber grössere Stücken; in anderen Fällen endlich sterben so grosse Knochenpartieen ab, dass die bedingende Entzündung dagegen weniger in die Augen fällt, und die Veränderung daher leicht für reine, primäre Nekrose gehalten wird.

Der Umfang des Abgestorbenen ist sehr verschieden: bald ist es ein Fragment aus der Peripherie oder dem Inneren, bald eine grössere Partie mit der Markröhre, bald der Knochen in seiner ganzen Dicke. Das Absterben erfolgt langsam mit der fortschreitenden Eiterung und Zerstörung, welche zugleich die Trennung des Sequesters bewirkt. Der Sequester selbst hat selten normale Knochentextur, sondern trägt meist die Spuren von Entzündung an sich, macerirt erscheint seine Peripherie rauh, maschig, seine Markräume und Canäle erweitert.

Bildet sich bei Periostitis zwischen Periost und Knochen Eiter, so erfolgt meist Absterben der oberflächlichen Knochenschicht, mag dieselbe an der Entzündung Theil genommen haben oder nicht. Das Abgestorbene wird durch eine secundäre Entzündung vom Knochen getrennt und entweder direct abgestossen oder von einer neugebildeten Knochenlade umgeben, welche das Periost lieferte. War die Entzündung. und Eiterbildung sehr ausgebreitet, so stirbt der Knochen meist in seiner ganzen Dicke ab, wobei nach Innen zu die Grenzen des Absterbens sehr wechselnd sind;

der Sequester wird oben und unten durch secundäre Entzündung getrennt; vom Periost aus wird eine neue Knochenrinde geliefert, welche sich oben und unten mit dem gesunden Knochen verbindet.

In den genannten Fällen ist also die Entzündung u. s. w. primär, das Absterben secundär, und man könnte diese Art von Nekrose, im Gegensatz zur vorigen, eine secundäre nennen.

Mag nun die Nekrosirung auf die eine oder die andere Art vor sich gegangen sein, so haben wir nach ihrer Vollendung am kranken Gliede Folgendes vor uns: Die Weichtheile sind beträchtlich geschwollen (durch entzündliche Infiltration) und an einer oder mehreren Stellen durch Fistelgänge durchbohrt, die letzteren führen zu einer Kloake, einer Oeffnung in der den Sequester einschliessenden Knochenlade; in der Höhle der letzteren, welche mit Granulationen ausgekleidet ist, liegt der Sequester.

Die Knochenlade ist, wie aus der obigen Darstellung hervorgeht, selten die aufgetriebene und sclerosirte Rinde des normalen Knochens, sondern vielmehr meist vom Periost aus ganz neugebildeter Knochen, zuweilen Beides zugleich. Sie ist immer dicker als der normale Knochen, rauh, höckerig, oft nicht unähnlich einer rissigen Baumrinde, besteht aus compactem Gewebe und verändert mit der Zeit zuweilen ihren Umfang dahin, dass sie dem normalen Knochen ähnlicher wird. Innen ist sie mit Granulationen ausgekleidet, aussen vom Periost überzogen.

Die Kloaken entstehen entweder durch secundäre Verschwärung der Knochenlade bei schon gebildetem Sequester, oder durch Nichtverknöchern einzelner Stellen bei Bildung der Knochenlade aus dem Periost; sie sind rundlich oder oval und ebenfalls mit Granulationen ausgekleidet.

Der Sequester ist von sehr verschiedener Beschaffenheit: bald besteht er aus einer Partie der Knochenober-

fläche, ist aussen glatt, innen rauh, oder auch aussen rauh; bald aus einer Partie des Inneren des Knochens mit rauher Aussenseite; bald aus dem Knochen in seiner ganzen Dicke, ist aussen glatt oder, an einzelnen Stellen oder ganz, rauh; bald aus einer durch alle Schichten des Knochens, aber nicht auf dessen ganzen Umfang ausgedehnte Knochenpartie, und so finden sich bei Betrachtung der Sequester eine grosse Reihe von Varietäten. Sehr selten ist ein ganzer Knochen zum Sequester geworden und wird von einer von dem Periost aus gebildeten Knochenlade umgeben. Das Gewebe des Sequesters ist entweder normal und nur an den Rändern rauh, cariös, oder es ist durchweg verändert und gleicht einem durch Caries zerstörten Knochen, ist missfarbig, weitmaschig und zeigt deutlich, dass dem Absterben Entzündung vorausging. Der Sequester ist von dickeren oder dünneren Lagen von Granulationen eingeschlossen und wird durch dieselben öfters festgehalten, indem sie in seine Maschenräume oder Löcher eindringen.

Die Heilung der Nekrose ist, vorausgesetzt, dass sich die Knochenrinde durch Neubildung vom Periost aus vollständig regenerirt hat, bedingt durch Entfernung des Sequesters; dieselbe geschieht selten spontan, indem, bei sehr günstiger Stellung der Kloaken zum Sequester, der letztere heraustritt; gewöhnlich wird die Entfernung auf dem Wege der Operation bewirkt. Nachdem der Sequester entfernt worden, füllt sich die Höhle der Knochenlade gänzlich mit Granulationen; später erfolgt Neubildung von Bindegewebe aus denselben und aus diesem Bildung von Knochengewebe, welches einen kleinen oder grossen Theil der Markhöhle des Knochens ausfüllt; endlich bildet sich später durch Resorption des schon gebildeten Knochens die Markhöhle wieder vollständig aus, womit die Restitution vollendet ist. Kloaken und Fisteln schliessen sich, die er-

steren oft nur unvollkommen, die Geschwulst der Weichtheile verliert sich.

Abbildungen: Lobstein II. Pl. 9. Sandifort T. 89, 96—98, 101, 131—133, 136, 137. Musée Dupuytren T. 13, 14. Lebert II Pl. 165.

Wunden und Brüche.

Einfache Wunden des Knochens durch Hieb, Stich u. s. w. heilen meist leicht, indem die Wunde durch vom Periost des Wundrandes aus neugebildetes Knochengewebe gefüllt wird; zuweilen bilden sich erst Eiter und Granulationen und die Verknöcherung erfolgt später.

Wunden mit Substanzverlust, z. B. Trepanationslücken, Verlust nach Resectionen, werden nur selten durch Neubildung von Knochen vollständig geheilt, die Regeneration geht stets vom Periost und Endost aus, doch kann auch das Bindegewebe der Umgebung mit dazu beitragen. Das Periost wird durch hypertrophische Wucherung bedeutend verdickt und seine inneren Schichten bilden sich in Knochengewebe um.

Zuweilen bilden sich auch hier erst Eiter und Granulationen und die Verknöcherung erfolgt später aus den letzteren; oft bildet sich nur Bindegewebe und es erfolgt gar keine oder nur sehr unvollkommene Knochenneubildung.

Brüche der Knochen, Fracturen, heilen in der Regel leicht; nachdem die Knochenlücke in den ersten Tagen mit Blut und flüssigem Exsudat aus dem an den Bruchrändern vom Knochen etwas abgerissenen Periost, dem Markgewebe und den umgebenden Weichtheilen ausgefüllt worden, geht auch hier die Bildung der Knochennarbe, durch welche die Bruchenden wieder unter einander verbunden werden, vom Periost und Endost aus; der Periost wuchert zu einer dicken, knorpelähnlichen Bindegewebsmasse, und stellt in diesem Zustande den sogenannten Callus dar, welcher die

Knochenenden umgiebt. Dieser Callus bildet sich dann allmälig in poröses, lockeres Knochengewebe um und dieses wieder in compactes, und so wird der Knochen an der Bruchstelle von einer knöchernen Zwinge umgeben. Eine ganz gleiche Bildung eines inneren Callus geht nun vom Endost oder der Markmembran aus, und so wird auch innen eine die Markhöhlen füllende und unter einander verbindende Knochenmasse gebildet. Die Zwischenräume der gegenüberstehenden Bruchflächen der Knochenrinden selbst werden ebenfalls vom überwuchernden inneren und äusseren Callus aus angefüllt und so auch später durch Knochenmasse verbunden. Später bildet sich eine neue Markhöhle oder neue Markräume, die Aussenseite gleicht sich aus und der Bruch ist nur noch durch einen kleinen Knochenwulst (Narbe) kenntlich. In anderen Fällen bilden sich an der Bruchstelle Eiter und Granulationen, die Vereinigung der Knochen erfolgt dann später oder gar nicht; oft nekrosiren darauf einzelne Knochenstücken und werden entleert; im günstigsten Falle kommt es noch zur Bildung von verknöchertem Callus und zur Vereinigung der Bruchenden mit Knochenmasse.

Zuweilen findet keine Heilung der Fracturen durch neugebildetes Knochengewebe statt, sondern durch Bindegewebe, es entsteht ein sogenanntes künstliches Gelenk, Pseudarthrosis, und zwar werden die Knochenenden bald durch ein straffes, fibröses Gewebe eng verbunden (Synchondrose), bald glätten sich die Knochenenden ab, bekommen eine Art knorpeligen Ueberzugs und werden durch eine ligamentöse Kapsel vereinigt (Diarthrose). Bedingungen dieser Vorgänge sind: massenhafte Blutergüsse zwischen die Bruchenden, ausgedehnte Eiterbildung, Mangel an ernährenden Gefässen, Schwäche des Kranken, hohes Alter, mangelhafte Coaptation der Bruchenden.

Rhachitis.

Die Rhachitis ist eine Krankheit der ersten Lebensjahre der Kinder, findet sich aber in seltenen Fällen auch schon im Fötus; sie besteht wesentlich in verändertem Wachsthum der Knochen mit vorwiegender Hemmung der Verknöcherung. Es leiden vorzugsweise die Röhrenknochen, vor allen die unteren Extremitäten, dann die oberen, die Rippen, die Beckenknochen und die Wirbelsäule, endlich die Schädelknochen; die Reihenfolge und die Ausbreitung, sowie die Intensität der Veränderung in den genannten Theilen ist nicht immer gleich.

An den langen Knochen bemerkt man äusserlich Verdickung der Epiphysen und im geringeren Grade auch der Diaphysen, nach Durchschneidung des Knochens in der Längsrichtung sieht man, dass der ganze Knochen stark hyperämisch ist, was besonders am Knochenmark und Periost sehr hervorspringt, welche übermässig geröthet und wie mit blutigem Saft getränkt erscheinen. (Diese Hyperämie macht es annehmbar, den ganzen Vorgang dem entzündlichen Process zuzurechnen und die Rhachitis wie die Osteomalacie als eigenthümliche Knochenentzündung anzusehen.) Die Verdickung der Epiphysen ist bedingt durch Bildung einer weichen Masse an der Grenze zwischen Knochen und Epiphyse; es findet nämlich hier sehr reichliche Knorpelwucherung statt, während die Verkalkung und Verknöcherung zurückbleibt, wohl aber Markraumbildung stattfindet, daher hat diese weiche Masse theils das Ansehen weichen Knorpels, theils das blutig-schwammige des Knochenmarks. Die Verdickung der Diaphysen ist bedingt durch Bildung einer concentrisch-lamellösen, weichen Masse an der unteren Seite des Periosts; es wuchert nämlich das Periost sehr stark, es bilden sich die gewöhnlichen Elemente zur Knochenanbildung, aber die Verknöcherung tritt

nicht ein, während die zur Zeit des Anfangs der Krankheit schon fertige Knochenrinde unverändert bleibt, und nur in der gewöhnlichen Weise durch Bildung von Markräumen im Inneren an Dicke abnehmen muss. In Folge dieser Vorgänge muss aber das Wachsthum der Knochen in die Länge verlangsamt werden und die Knochenrinde sehr dünn, biegsam und knickbar bleiben.

An den kurzen Knochen gehen wesentlich dieselben Veränderungen vor sich, an den platten Schädelknochen zeigt sich, besonders bei Elsässer's Craniotabes, die Periostwucherung mit mangelnder Verknöcherung vorzugsweise an den Rändern der Knochen, während die Tubera länger frei bleiben; die Knochen werden, indem die fertige Rinde dem normalen Wachsthum des Schädels gemäss allmälig schwindet, von Aussen aber keine neue Anbildung von Knochen vor sich geht, so dünn, dass sie hie und da von dem wachsenden Gehirn durchbrochen werden.

Die Röhrenknochen bleiben im Wachsthum in die Länge etwas zurück und bleiben kürzer, durch heftige Bewegungen und Druck werden sie leicht in der Mitte eingeknickt, indem an einer Seite die schwache Knochenrinde knickt, an der anderen dieselbe nur eine convexe Biegung erleidet. Ist die Knochenrinde sehr dünn, so erleiden die Diaphysen wohl auch eine blosse Biegung und Krümmung, letztere treten aber viel häufiger an der Grenze der Diaphyse und Epiphyse ein, die weiche Masse wird durch den Druck beim Gehen u. s. w. zunächst seitlich hervorgedrängt (so entsteht der sogenannte Zwiewuchs der Glieder), aber der Knochen kann sich hier auch biegen, wie besonders an den Rippen- und Beckenknochen deutlich hervortritt.

Der Thorax Rhachitischer zeigt hühnerbrustartiges Vorspringen des Sternum und der Rippenknorpel, während die Rippen an ihrem Knorpelende eingedrückt sind; die aufgetriebenen Knorpelenden selbst treten als deutliche (pater-

nosterartige) Wulste hervor. Die Wirbelsäule erleidet verschiedenartige Kyphosen und Scoliosen, das Becken wird mannigfach comprimirt und verschoben, seine Durchmesser werden verkleinert.

Erfolgt Heilung der Krankheit, so tritt Verknöcherung der an den Epi- und Diaphysen in übermässiger Masse gebildeten Grundlagen ein und der Knochen erscheint nach vollendeter Verknöcherung sclerosirt, abnorm dick und reich an compacter Masse. Die veränderte Form der Knochen bleibt.

Abbildungen: Sandifort T. 174. Musée Dupuytren T. 19—23. Lebert II Pl. 168, 169.

Osteomalacie.

Erweichung des fertig ausgebildeten Knochengewebes tritt stets ein, wenn abnorme Resorption der Kalksalze und der festen Knochenmasse stattfindet, an deren Stelle dann Knochenmark tritt, welches bald hyperämisch und daher stark geröthet, bald fettreich und daher gelb erscheint. Ein solcher Vorgang findet sich häufig als locale einfache oder entzündliche Atrophie, tritt aber zuweilen und vorzugsweise bei Schwangeren und Wöchnerinnen als wichtiger, selbstständiger Krankheitsprocess auf, bei welchem diese Atrophie unaufhaltsam von einem Knochengebiete auf das andere fortschreitet und endlich meist der Tod erfolgt.

Die Veränderungen der Knochen bei dieser Osteomalacie sind folgende: Die Knochen erscheinen blutreich, die Markräume und Markcanäle erweitert, die compacte Rinde ist porös und besteht in manchen Fällen fast nur noch aus Bindegewebe, während alle Knochentheile geschwunden sind, alle Räume sind mit blutreichem Mark gefüllt, später, nach Sistirung der Hyperämie, mit blassem, fettreichem Mark; das Periost erscheint verdickt, blutig, saftig. Alle Knochen erleiden Biegungen und Knickungen, besonders

die des Beckens und der Wirbelsäule mit den Rippen, welche Theile vorzugsweise leiden. Heilung dieser Veränderung scheint nur äusserst selten einzutreten.

Abbildungen: Sandifort T. 1—5, 174, 175.

Osteosclerosis.

Verhärtung des reifen Knochens ist wesentlich bedingt durch Zunahme der compacten Knochensubstanz im Inneren der Markräume und Kanäle des Knochens, weshalb der sclerotische Knochen schwerer und härter als der normale erscheint. Die Veränderung folgt meist auf Entzündung oder Rhachitis.

Pathologische Neubildungen.

Neubildung von Bindegewebe findet sich bei Pseudarthrosis als ligamentöse Verbindung der Knochen und als fibröse Geschwulst, Fibroid. Die letzteren entwickeln sich im Inneren der Knochen, bewirken durch fortgesetztes Wachsthum Schwund des umgebenden Knochengewebes und Periosts und setzen ihr Wachsthum zwischen den Weichtheilen fort, oder sie bleiben nach Schwund des Knochens vom Periost bedeckt und erhalten von diesem aus eine neue Knochenrinde. Ihr Umfang ist oft beträchtlich.

Aehnliche Veränderungen im Knochen bewirken die Sarcome, die sich in ihrer Structur bald mehr den unreifen Fibroiden, bald mehr den Carcinomen nähern, bald als Cystosarcome auftreten und oft als grosse Geschwülste den Knochen auftreiben, oder, ihn zum Theil atrophirend, von ihm aus in die Weichtheile wuchern; zuweilen durch Verknöcherung ihrer faserigen Basis mit dem Knochen in engste Verbindung treten, worauf dieser (macerirt) schwammig, durch grosse Höhlen durchbrochen und mit Knochenstacheln, Zacken u. s. w. besetzt erscheint.

Die Carcinome bewirken ausser diesen noch ander-

weitige Veränderungen am Knochen. Sie kommen als Alveolarkrebs, Scirrhus, Epithelialkrebs und Markschwamm vor, sind in die Hohlräume der Knochen infiltrirt, als harte oder weiche, fast zerfliessende Massen, oder bilden circumscripte Geschwülste von verschiedenem Umfang. Ihre erste Bildung im Inneren des Knochens ist der Entzündung ähnlich, indem mit Bildung der Krebsmasse gesteigerte Resorption verbunden ist, so dass der Krebs Lücken im Knochengewebe bildet; ihre weitere Bildung bewirkt entweder eine fortschreitende Atrophie des Knochens, so dass endlich der Krebs an die Stelle des geschwundenen Knochens tritt, oder Perforation der Knochenrinde. Nach der Maceration der mit Krebs behafteten Knochen findet man gewöhnlich Zerstörung derselben an der Ursprungsstelle des Krebses, schwammige und blasige Auftreibung (*Sp. ventosa*) und ausgebreitete Osteophytenbildung derselben, abhängig von partieller Verknöcherung des Bindegewebsgerüstes des Krebses.

Zuweilen geht das Carcinom vom Periost aus und der Knochen bleibt intact, das Carcinom wuchert nach Aussen, treibt die Weichtheile vor sich her und gelangt unter die Haut. Am macerirten Knochen sieht man meist üppige Osteophyten auf der Oberfläche, ebenfalls bedingt durch Verknöcherung des Krebsgerüstes.

Die Carcinome entstehen meist primär in den Knochen, spontan oder nach Contusion, Verletzung derselben, zuweilen pflanzen sich Carcinome von benachbarten Weichtheilen auf die Knochen über, z. B. von der *Dura mater* auf die Schädelknochen, von der Mamma auf die Rippen. An Röhrenknochen stellen sie sich meist als grosse, den Knochen in seiner Peripherie umgebende, von den plattgedrückten Muskeln und der Haut (mit erweiterten Venen) bedeckte Geschwülste dar, die langsam wachsen, endlich perforiren, verjauchen und dadurch tödten. An schwammigen Knochen, z. B. des Gesichts, bewirken die Krebse ausgebreitete Zer-

störungen, Auftreibungen der benachbarten nachgiebigen Knochen, kommen bald unter der Haut an, perforiren dieselbe und verjauchen.

Abbildungen: Cruveilhier Livr. 20 Pl. 1. Livr. 22 Pl. 1, 2. Livr. 19 Pl. 4. Carswell Fasc. 3 Pl. 4. Sandifort T. 170—189. Lebert II. Pl. 170—172, 177, 182.

Ausser dem gewöhnlichen Carcinome findet sich zuweilen auch Epithelialkrebs in Knochen, welcher selten primär in denselben entsteht, sondern meist von der Haut aus auf dieselben überwuchert. Er bewirkt stets eine diffuse Degeneration, die zuweilen einen grossen Umfang erreichen kann. Auch die als Cholesteatom oder Perlgeschwulst bekannte Varietät des Epithelialkrebses kommt in Knochen zuweilen vor, besonders häufig im Felsenbeine.

Alveolarkrebs kommt zuweilen secundär in Form kleiner Knötchen vor, in einzelnen Fällen auch primär in Form von umschriebenen Geschwülsten und als diffuse Entartung.

Blutgefässgeschwülste, arterielle, venöse oder capillare Telangieectasien kommen besonders in schwammigem Knochengewebe vor, erreichen den Umfang einer Haselnuss bis den eines Kindeskopfs, treiben die Knochenwände aus einander, verändern sie überhaupt nach Art anderer Geschwülste, und sind mit beträchtlichen Hämorrhagieen in die Knochenräume verbunden.

Abbildungen: Cruveilhier Livr. 33 Pl. 4.

Enchondrome kommen ziemlich häufig vor, meist in den Fingern und Zehen, ferner in den Rippen, dem Brustbein, den grossen Röhrenknochen der Extremitäten und den Beckenknochen. Sie finden sich vorzugsweise im jugendlichen Alter, und zwar zuweilen in grosser Ausbreitung zu 20—30 an einem Individuum. Sie entstehen meist im Inneren des Knochens, treiben dessen Rinde nach stattgefundener Atrophie derselben bis auf ein dünnes Blätt-

chen allmälig auf und endlich aus einander, perforiren auch die Haut und verschwären, verjauchen dann. In anderen Fällen sitzen sie mehr oberflächlich und benachtheiligen den Knochen weniger. Ihr Umfang wechselt von 1—2″ bis 12″ und mehr; zuweilen sind sie combinirt mit Sarcom, Cystosarcom und Carcinom. Nicht selten findet partielle Verkalkung oder Verknöcherung statt. Die Textur der Enchondrome ist bald die des hyalinen oder Netzknorpels, bald die des Bindegewebsknorpels; die letztgenannte Textur ist die häufigere und das Enchondrom hat dann auf der Schnittfläche den Habitus einer weichen, fibrösen Masse, meist durchsetzt mit verknöcherten Stellen.

Abbildungen: Cruveilhier Livr. 34 Pl. 4, 5. Sandifort T. 185, 189. Gluge, Atlas 4. Lfg. T. 1. 5. Lfg. T. 5. J. Müller, Geschwülste Taf. 4. Lebert I. Pl. 28.

Cysten sind nicht häufig, am häufigsten finden sich seröse Cysten, welche vereinzelt oder über viele Knochen verbreitet vorkommen, sie sind erbsen- bis hühnereigross, sitzen in der schwammigen Substanz, einzeln oder in confluirenden Gruppen, treiben den Knochen blasig auf und perforiren ihn wohl auch zuweilen. Ihr Cavum füllt sich zuweilen mit von der Wand ausgehenden fibrösen Wucherungen oder Papillargeschwülsten. Sie finden sich besonders häufig im Unterkiefer.

Abbildungen: Froriep, Chir. Kpft. T. 438—440, 474.

Tuberkel sind in den Knochen nicht selten; sie sind bald Theilerscheinung einer allgemeinen Tuberkulose, bald und häufiger der Scrofulose, zuweilen rein local. Sie bilden sich vorzugsweise in den schwammigen Knochen, insbesondere den Wirbelknochen und den Epiphysen der Röhrenknochen, zuweilen in den Rippen und Schädelknochen, sehr selten in den Diaphysen der Röhrenknochen; sie sind in einem Knochen isolirt oder auf mehrere ausgebreitet und kommen hauptsächlich in der Jugend vor.

Analog der Tuberkelbildung in den übrigen Organen bilden sich zuweilen im Marke der schwammigen Knochen hirsekorngrosse, graue, weiche Knötchen, die allmälig zusammenfliessen und, nach Schwund der eingeschlossenen Knochenpartieen, grössere graue oder gelbe Knoten bilden, die von einer Art Balg umgeben sind. In anderen Fällen findet keine Bildung als Tuberkel isolirter Knötchen statt, sondern der Vorgang ist folgender: der Knochen wird Anfangs dunkel geröthet, missfarbig, darauf bildet sich in den Maschenräumen Eiter, die Gefässe veröden, der Knochen wird dann in seiner ganzen Dicke oder an circumscripten, runden oder eckigen Stellen gelb, blass, an diesen Stellen tritt dann Zerfall des Knochengewebes ein, es entstehen mit frischem oder tuberkulisirtem Eiter gefüllte circumscripte oder diffuse Herde. Aehnliche Herde entstehen auch nach Zerfall der im Mark gebildeten Tuberkel. Diese Herde vergrössern sich durch Zusammenfliessen kleinerer oder peripherisches Fortschreiten der Entartung, und es werden ausgebreitete Zerstörungen des Knochens bewirkt. Zuweilen perforirt der Eiter oder die Tuberkelmasse die Rindensubstanz oder die Gelenkfläche, es entsteht Entzündung der Weichtheile, der Gelenke. Heilung kann in jedem Stadium eintreten, die Tuberkelmasse verkreidet oder schwindet, die Knochenlücke füllt sich mit Granulationen, es entsteht eine compacte Kuochennarbe, die aber den Substanzverlust nicht ersetzt, sondern nur die Lücke auskleidet; das benachbarte Knochengewebe sclerosirt, auf der Oberfläche zeigen sich Knochenauflagerungen, als einfache Verdickung der Rinde oder als Osteophyten.

Syphilitische Tumoren oder Gummata bilden sich vorzugsweise im Periost und den anliegenden oberflächlichen Knochenschichten, bestehen aus einer weichen, sarcomatösen Masse und haben den Umfang einer Haselnuss oder Wallnuss.

Parasiten.

Echinococcus ist selten, findet sich im Inneren der Knochen, bildet kleinere oder grössere Geschwülste, die Hauptblase enthält zuweilen eine grosse Menge kleinerer. Der Knochen wird atrophisch, aufgeblasen und endlich perforirt.

Cysticercus wurde in einem Falle von Froriep gefunden in einer Knochenhöhle neben Verschwärung und Nekrose des Knochens (Phalanx eines Fingers).

2. Knorpel, Bänder, Synovialhäute.

Atrophie der Gelenkknorpel.

Bei alten Leuten bildet sich nicht selten spontan Atrophie der sich entsprechenden Knorpelstellen zweier Gelenkenden. In der Intercellularsubstanz bilden sich Fasern oder dunkle Molecüle, in den Zellen tritt Fettmetamorphose ein, der Knorpel erscheint weich, zerfilzt, faserig und schwindet endlich ganz. Die blosgelegte Knochenfläche sclerosirt zuweilen und nach längerem Gebrauche des Gliedes erscheinen die entsprechenden Knochenflächen glatt, wie abgeschliffen. Der Rest des Knorpels und alle übrigen Gelenktheile erscheinen normal.

Atrophie der Knorpel wird ferner bedingt durch Veränderung der Stellung der beiden Gelenkenden zu einander, oder des Gelenkkopfes zu seiner Pfanne, z. B. nach Fracturen, die nach der Heilung dem Knochen eine veränderte Richtung geben, nach Luxationen. Zuweilen ist die Knorpelatrophie Folge einer acuten oder chronischen Gelenkentzündung (s. unten).

Die Gelenkentzündungen.

Bei den Entzündungen des Gelenkes sind die dasselbe zusammensetzenden Theile in sehr verschiedener Weise betheiligt: bald sind bloss die Synovialhäute, bald bloss die Bänder, bald bloss die Knochenenden entzündet, bald alle zugleich, und im letzteren Falle bildet wiederum bald der eine, bald der andere der genannten Theile den Ausgangspunkt der Entzündung. Die Knorpel leiden dabei primär oder secundär in verschiedener Weise.

1. Acute Gelenkentzündungen.

a. Acute G. mit vorzugsweise vasculösem und exsudativem Charakter. Hierher gehören besonders die rheumatischen und traumatischen Entzündungen. Betheiligt sind vorzugsweise die Synovialhaut und die Weichtheile des Gelenkes. Die letzteren sind durch seröses Exsudat angeschwollen, die erstere ist stark injicirt, die Injection beginnt mit Arborisationen und endet mit allgemeiner Capillarinjection, wodurch die Synovialhaut gleichmässig hochroth erscheint. Die Oberfläche der Gelenkknorpel ist glatt und unverändert, die Injection erstreckt sich in Form feiner rother, paralleler Striche einige Linien über den Rand des Knorpels und hört dann auf. In die Gelenkhöhle wird seröses Exsudat ergossen in verschiedener Menge, die Synovialhaut wird durch seröses Exsudat geschwellt, zuweilen durch gleichzeitige Zellenbildungen getrübt. Die Knochen bleiben frei oder die Apophysen, besonders deren peripherische Theile, erscheinen injicirt und mit mehr oder weniger massenhaften Zellenbildungen in dem Mark. Die Ausgänge sind: 1) vollständige Heilung; 2) chronischer *Hydrops articuli*, wenn nach Aufhören der acuten Vorgänge das ergossene Serum längere Zeit zurückbleibt; 3) chronische Gelenkentzündung der dritten Art (s. u.); 4) Eiterbildung in der Gelenkhöhle mit baldiger Resorption oder Uebergang

in die erste Art der chronischen Gelenkentzündungen (s. u.); 5) Gelenksteifigkeit durch Bildung einer festen Bindegewebsmasse zwischen Bändern, Sehnen, Fascien und Muskeln, wodurch deren Beweglichkeit stark behindert wird.

b. Acute G. mit vorzugsweise purulentem Charakter geht besonders von der Synovialhaut aus, welche durch seröses Exsudat und massenhafte Zellenbildungen rasch anschwillt und getrübt wird, lebhafte Injection zeigt; das Gelenk füllt sich bald mit Eiter, die Knorpel unter der über sie her wuchernden Synovialhaut schwinden, der Knochen wird cariös. Selten erfolgt Heilung, sondern meist Uebergang in die erste Art der chronischen Gelenkentzündungen (s. u.), deren Veränderungen sich hier im Wesentlichen wiederholen. Die acute purulente G. bei Pyämie zeigt bald die allgemeinen Erscheinungen der acuten Gelenkentzündung der vorigen Arten, bald nur massenhafte Eiterbildung in der Gelenkhöhle ohne Injection oder sonstige Betheiligung der Synovialhaut.

c. Acute arthritische G. geht vorzugsweise im Band- und Muskelapparat des Gelenkes und dem Periost der Apophysen vor sich, die genannten Theile erscheinen geschwollen und injicirt, die Gelenkhöhle ist frei oder enthält seröses Exsudat. Die Heilung geht langsam vor sich, es bleibt lange Verdickung und Verhärtung der Theile, zuweilen bleiben Concremente von harnsauren Salzen in kleineren und grösseren Massen zurück.

2. Chronische Gelenkentzündungen.

a. Chronische purulente G. α) Die Entzündung geht von der Synovialhaut aus (*Tumor albus*, *Fungus articuli*); der Process stellt sich als Ausgang acuter rheumatischer, traumatischer oder scrofulöser Gelenkentzündungen dar, oder ist von vornherein chronische, vorzugsweise bei Scrofulösen oder Tuberkulösen vorkommende Entzündung. Die Gelenktheile zeigen Folgendes: Die Gelenk-

höhle füllt sich mit Eiter, die Synovialhaut wird durch seröses Exsudat und massenhaft neugebildete Zellen verdickt, gelblich, schwammig-weich, ist lebhaft injicirt, sie wächst von den Rändern aus, durch continuirliche Sprossenbildung ihrer Capillaren und Massenzunahme ihres Gewebes partiell oder total über den Knorpel; dieser erscheint dann von einer rothen, weichen, Granulationen ähnlichen Masse überzogen, unter welcher er sich ebenfalls verändert. Bald tritt nämlich einfacher Schwund desselben ein ohne Texturveränderung, bald Schwund mit Fettmetamorphose der Zellen und der Grundsubstanz, in welcher sich sehr kleine Molecüle bilden; in beiden Fällen schwindet der Knorpel allmälig, die Granulationen treten an seine Stelle, bis sie endlich die Gelenkfläche völlig überziehen; in anderen Fällen nimmt der Knorpel mehr selbstständig an der Entzündung Theil: während die Grundsubstanz in faseriges Gewebe übergeht, werden die Zellen durch endogene Proliferation enorm gross, fallen an der Oberfläche aus einander und nur der Faserfilz bleibt zurück. Die Knochen erhalten sich unter den zerfallenden Knorpeln eine Zeit lang normal und werden dann cariös. Die umgebenden Bänder, Fascien, das Zwischenzellgewebe werden serös infiltrirt, durch neugebildetes Bindegewebe, die sogenannten speckigen Massen, verhärtet und verdickt, die Muskeln atrophisch. Später perforirt der Eiter die Kapsel, es bilden sich Eitergänge unter die Haut, welche perforirt wird; so entstehen ein oder viele Fistelgänge; oder es bilden sich Abscesse zwischen den Muskeln, welche nachträglich ebenfalls perforiren.

Auch diese heftigere Entzündung kann heilen, indem die Eiterbildung aufhört und Verwachsung der Gelenkenden durch Bindegewebe oder Knochenmassen erfolgt. Doch erfolgt sehr oft Tod durch die grossen Säfteverluste in Folge der langwierigen Eiterbildung.

Die Zeit, in welcher diese Veränderungen vor sich ge-

hen, ist verschieden; erfolgt nicht Heilung nach Ablauf der ersten Zeit des acuten Verlaufs, so ziehen sich die Ausgänge Monate und Jahre lang hin, bis endlich Heilung durch Ankylose oder marastischer Tod erfolgt.

β) *Arthrocace*, Gelenkcaries, ist bald secundär als Folge der primär von der Synovialhaut ausgehenden, im Vorigen beschriebenen Entzündungen, bald primär ein in den Apophysen beginnendes Leiden, welches vorzugsweise bei Scrofulösen und Tuberkulösen, insbesondere im jugendlichen Alter, vorkommt. Der Verlauf ist Anfangs der einer einfachen oder tuberkulösen Caries (s. oben Caries und Tuberkulose) der Apophysen: über den cariösen Knochen zerfallen die Knorpel nekrotisch oder in einer der bei der vorigen Art beschriebenen Weisen, das Gelenk füllt sich mit Eiter, die umgebenden Weichtheile werden bald durch Exsudat infiltrirt und durch Abscesse perforirt, es bilden sich Fistelgänge nach Aussen, Luxationen und Verkürzungen. Bei Kindern zeigen die nachgiebigen Knochen oft beträchtliche Anschwellung. Die Ausgänge sind Heilung mit Ankylose der Gelenkenden oder marastischer Tod.

b) Deformirende Gelenkentzündung stellt bald den Ausgang einer acuten, meist rheumatischen Gelenkentzündung dar, bald ist es eine von vornherein chronische Entzündung, welche, besonders im höheren Alter, am häufigsten in einem oder beiden Hüftgelenken (*Malum coxae senile*), aber auch in den Knie-, Schulter-, Arm- und Fingergelenken vorkommt. Bei dieser Entzündung sind sämmtliche Gelenktheile ergriffen; die Knorpel zerfallen und schwinden allmälig, indem ihre Grundsubstanz zerfasert, die Zellen, nachdem sie durch endogene Bildungen gewachsen sind, aus einander fallen oder durch Fettmetamorphose zu Grunde gehen; während dieser Zerfall an einzelnen Stellen vor sich geht, findet an anderen zuweilen Verknöcherung statt, in-

dem der Knorpel durch Faserbildung in der Grundsubstanz in Bindegewebsknorpel verwandelt wird und ganz in der Weise des letzteren verknöchert. Die Knochen — Kopf und Pfanne — werden porös, ihre Maschenräume vergrössern sich durch Schwund der kleinen Balken, ihr Umfang vermindert sich; so schwindet z. B. der Schenkelkopf allmälig in seinem vorderen Dritttheil zur Hälfte, ja zuweilen gänzlich, und in den äussersten Fällen geht auch noch ein Theil des Halses verloren. Während dieser Zeit geht in der Peripherie des Knochens vom Periost aus eine lebhafte Anbildung neuer Knochenmasse in Form einer partiellen Hyperostose oder mannichfach gestalteter Osteophyten vor sich, so dass z. B. der von vorn geschwundene und abgeplattete Schenkelkopf hinten einen breiten, pilzförmigen Saum bekommt, sich scheinbar plattgedrückt darstellt oder, wenn er ganz geschwunden ist und die neugebildete Knochenmasse in der Form des Kopfes den Schenkelhals umgiebt, es den Anschein gewinnt, als sei der Hals geschwunden und der Kopf gegen die Trochanteren gedrängt. Die Gelenkpfanne wird durch die Osteophytenbildungen in der Peripherie allmälig um das Doppelte bis Dreifache weiter. Die nach Schwund des Knorpels blosgelegten Knochenstellen reiben bei der Bewegung des Gliedes gegen einander, sclerosiren und so bilden sich elfenbeinartige, glatte Schlifflächen an Kopf und Pfanne; berühren sich verknöcherte Knorpelstellen oder Osteophyten, so schleifen sich auch diese ab. Die Synovialhaut zeigt vorzüglich Hypertrophie der Gelenkzotten, welche sich nun als äusserst zahlreiche fadige, kolbige, fibröse Anhängsel darstellen, zuweilen zu erbsen- bis haselnussgrossen zartgestielten Massen wachsen, welche wohl auch verknöchern oder frei werden. Die Fascien und Bänder der Umgebung werden dicker und fester, verknöchern zuweilen in geringer oder bedeutender Ausdehnung.

c. ***Hydrops articuli chronicus*** bleibt bald nach acuter rheumatischer oder traumatischer Entzündung oder stellt sich von vornherein als chronische seröse Exsudation mit mässiger Hyperämie, Schwellung und Zottenhypertrophie der Synovialhaut dar.

d. Chronische arthritische Entzündung folgt auf die acute oder ist seltner ursprünglich chronisch und zeigt dieselben Veränderungen als die acute.

Verknöcherung der Gelenkknorpel findet sich, ausser bei der unter dem Namen ***Malum coxae senile*** beschriebenen Entzündung, zuweilen auch nach den anderen Gelenkentzündungen, wenn sie in Heilung übergehen; der Verknöcherung geht stets die Umwandlung des hyalinen Knorpels in Bindegewebsknorpel vorher, sie tritt nur partiell auf, die verknöcherten Stellen zeigen sich als platte oder warzige Erhabenheiten.

Freie Körper in den Gelenken, Gelenkmäuse sind 1) hervorgegangen aus Hypertrophie der im Normalzustande vorhandenen gefässlosen kolbigen, aus Bindegewebe bestehenden Anhänge der zottigen Falten der Synovialhäute, die allmälig zu Erbsen- bis Taubeneigrösse wachsen, dann runde oder platte, glatte oder höckerige, feste, aus Bindegewebe mit Fett- und Knorpelzellen durchsetzte Körper darstellen und endlich frei werden; 2) fest gewordene Niederschläge aus der Synovia; 3) Faserstoffgerinnsel aus Exsudaten, welche dann aus amorpher, fester Masse oder aus fibrösem Gewebe bestehen, Anfangs mit der Synovialhaut verbunden waren und sich allmälig von ihr lösten, oder gleich frei im Exsudate niedergeschlagen wurden; 4) durch starke Quetschung des Gelenks losgebrochene oder spontan nekrosirte Knorpelstücke.

3. Muskeln.

Atrophie. Hypertrophie.

Atrophie einzelner Muskeln kommt vor: als Folge ihrer Unthätigkeit nach Lähmung oder Unbeweglichkeit der zugehörigen Knochen (Ankylose); durch Druck oder Quetschung derselben, durch Entwickelung neugebildeter Gewebe, z. B. Fett, Bindegewebe, Krebs in ihnen, als Folge einer Entzündung derselben. Atrophie der Muskulatur des ganzen Körpers kommt vor: im hohen Alter, bei chronischen, die Ernährung beeinträchtigenden Krankheiten, bei Bleivergiftung.

Die atrophischen Muskeln werden bleich, weich, leicht zerreisslich, die Primitivbündel werden schmal, die Querstreifen und Fibrillen werden undeutlich und das Sarcolemma umschliesst endlich eine homogene, mit feinen Fettkörnchen durchsetzte Substanz; diese schwindet allmälig oder ballt sich vorher zu ovalen Körpern zusammen, welche im Sarcolemma, das sich zwischen ihnen einzieht, reihenweise angeordnet liegen, sich wohl auch ganz vom Sarcolemma abschnüren und in Form grosser, ovaler, mit feinkörniger Masse gefüllter Zellen gefunden werden. Die Kerne des Sarcolemma vermehren sich vielfach durch Theilung und so erscheinen die genannten ovalen zellenartigen Körper mit zahlreichen Kernen versehen. Endlich schwinden auch diese Körper, das Sarcolemma fällt zusammen und bildet eine fadig-faltige Masse.

Hypertrophie kommt nur an einzelnen Muskeln vor, z. B. am Herzen, an den *Musc. intercostales* nach langdauernden, die Athembewegungen erschwerenden Krankheitszuständen an der Zunge.

Blutung. Entzündung.

Hämorrhagieen in Folge von Quetschung und Verletzung der Muskeln sind nicht selten in Form von Ecchymosen und hämorrhagischen Herden mit den bekannten Metamorphosen; selten sind spontane Blutungen in das Muskelgewebe mit Erweichung und Zerfall des letzteren bei Typhus und Scorbut.

Entzündung der Muskeln ist selten eine spontane oder sogenannte rheumatische, häufiger eine traumatische oder von benachbarten Geweben (Zellgewebe, Knochen) fortgesetzte. Der entzündete Muskel ist meist injicirt, seine Bündel sind entfärbt und in der Art verändert wie bei der Atrophie, das Exsudat ist serös, die Primitivbündel sind Anfangs durch parenchymatöse Infiltration angeschwollen, homogen, werden dann mit Fettkörnchen durchsetzt und zerfallen in Fragmente und Molecularmasse.

Nach völligem Schwund der Primitivbündel bleibt das interstitielle Zellgewebe als narbenartige Masse zurück, zuweilen bildet sich neues Bindegewebe und der Muskel erscheint fast ganz in fibröses Gewebe umgewandelt, oder die Atrophie ist unbedeutend und es bleibt eine harte Stelle zurück. Später können sich im fibrösen Gewebe Kalksalze ablagern.

Zuweilen bildet sich Eiter; so entsteht ein Muskelabscess, der eingekapselt oder allmälig vergrössert wird, endlich durch die äusseren Decken perforirt oder eintrocknet, tuberkulisirt, verkreidet. Nach der Entleerung heilt der Substanzverlust durch neugebildetes Bindegewebe.

Bei putrider Infection und der Rotzkrankheit entwickeln sich in zahlreichen Muskeln circumscripte Infarcte, Entzündungsherde und Abscesse.

Pathologische Neubildungen.

Neubildungen von Bindegewebe nach Entzündung und als Fibroid.

Fettentartung der Muskeln zeigt sich in Muskeln, die sehr lange unthätig sind (bei Lähmung, Anchylose), neben allgemeiner luxuriirender Fettbildung im Körper (Hypertrophie des Fettbindegewebes an allen Orten, Fettleber u. s. w.), neben chronischen Knochenleiden: Nekrose, Caries, *Tumor albus* u. s. w., oder sie tritt als eigenthümlicher, selbst erblich übertragbarer Krankheitsprocess auf, in welchem die fettige Entartung von einem Muskelgebiete auf das andere fortschreitet und so allmälig völlige Unthätigkeit, Paralyse aller Muskeln bewirkt (progressive Fettentartung). Die entarteten Muskeln werden blass, gelblich, wie Speck oder Fettwachs. Der Vorgang besteht bald in einer wirklichen Fettmetamorphose oder Muskelfibrillen und man findet dann statt der letzteren Fettkügelchen in Längsreihen neben einander die Primitivbündel zusammensetzend, bald in Atrophie der Primitivbündel mit Hypertrophie des interstitiellen Fettbindegewebes und man findet dann die oben beschriebenen Texturveränderungen der Atrophie neben massenhaften Fettzellen statt der Muskelsubstanz. Zuweilen finden sich beide Vorgänge gleichzeitig.

Concretionen finden sich in neugebildetem Bindegewebe, in Eiter, in Cysticercusblasen, in Muskeln, welche öfterem Druck und Reizen ausgesetzt sind, nach Entzündung, in Muskeln in der Umgebung entzündeter Gelenke. Viel seltner bildet sich in neugebildetem Bindegewebe in Muskeln wirkliches Knochengewebe.

Carcinoma kommt im Muskel meist als von Nachbargeweben auf denselben fortgesetzte, selten als primitive Neubildung vor. Während der Krebsbildung schwindet der

Muskel, so dass der Krebs als vollendete Geschwulst sich an der Stelle des Muskels befindet.

Sarcome kommen im Zellgewebe zwischen den Muskeln häufig vor, erreichen zuweilen einen bedeutenden Umfang und brechen wohl auch durch die Haut nach aussen durch.

Parasiten.

Echinococcus ist selten, die Blasen sind meist klein und sitzen zwischen den Muskelbündeln.

Cysticercus cellulosae, Blasenschwanzwurm, Finnenwurm (III. 4), stellt sich als eingekapselte, runde Blase dar, in welche der Leib eingestülpt ist; im ausgestülpten Zustande ist er 3—8‴ lang, hat einen kleinen Kopf, welcher dem von ***Taenia solium*** gleicht, einen kurzen Hals, der in einen geringelten Leib und eine 4—6‴ dicke Wasserblase ausgeht; Geschlechtsorgane fehlen. Dieses Thier ist der Scolex der ***Taenia solium***, welcher, in den Darmkanal gebracht, sogleich Glieder ansetzt, zwischen den Muskeln aber eingekapselt wird und sich nicht weiter entwickelt. Der Cysticercus findet sich einzeln oder in sehr grosser Anzahl in Muskeln und Zellgewebe und bewirkt fast keine pathologischen Erscheinungen. Zuweilen stirbt das Thier ab und die Kapsel füllt sich mit Kalksalzen.

Trichina spiralis (III. 7, vergr.) ist ein $\frac{1}{20}$—$\frac{1}{30}$″ langer, $\frac{1}{500}$—$\frac{1}{700}$″ breiter Fadenwurm, der sich in den Muskeln theils frei, theils in einer länglichen Cyste findet. Das Thier ist spiralig gewunden, die Cyste lagert in den Primitivbündeln der Muskeln, mit ihrem Längendurchmesser dem Verlaufe der Fasern entsprechend. Zuweilen ist der Muskel wie durchsäet mit diesen Cysten, deren Länge $\frac{1}{50}$″ beträgt. Häufig finden sich verödete Cysten mit kreidigen Concrementen. Bei der Einwanderung der Trichine bohrt sich das Thier in die Primitivbündel ein und bewirkt Schwund

der Muskelsubstanz; geschieht diese Einwanderung sehr massenhaft, so kann schwere Erkrankung und selbst der Tod erfolgen. Die Einwanderung geschieht vom Magen und Darmkanale aus nach Genuss von trichinenhaltigem Schweinefleisch.

4. Schleimbeutel, Schleimschicht.

Die pathologischen Veränderungen der Muskel- und Haut- Schleimbeutel und der Schleimscheiden der Sehnen verhalten sich gleich.

Entzündung ist nicht selten und meist traumatischer Natur, das Exsudat ist serös oder faserstoffreich, zuweilen hämorrhagisch; es wird resorbirt oder bleibt als seröses länger zurück (*Hydrops, Hygroma bursae mucosae, Ganglion*); zuweilen bildet sich Bindegewebe, wodurch der Balg verdickt wird oder durch Verwachsung verödet; oder es bildet sich Eiter, welcher Ausgang zuweilen Vereiterung des Balges selbst zur Folge hat.

Ausser dem entzündlichen Hydrops kommen Wasseransammlungen in den Schleimbeuteln zuweilen spontan oder bedingt durch Hyperämie der Wandung oder durch Hydrämie vor.

In der Höhle finden sich zuweilen freie Körper von derselben Natur wie die in den Gelenkhöhlen vorkommenden.

Eine Neubildung von Schleimbeuteln beobachtete man unter der Haut an Stellen, wo sie öfterem Druck und Reibung ausgesetzt ist. Ferner finden sich neugebildete Synovialkapseln als Auskleidung neugebildeter Gelenke nach Luxationen oder ungeheilten Fracturen. Entzündung und Hydrops kann auch in diesen Neubildungen vorkommen.

Erklärung der Kupfertafeln.

I.

1. Zellen aus dem Safte eines Carcinoms des Hodens. **Vergr. 250.**
   a. Zwei Krebszellen, von einer gemeinschaftlichen Hülle — Kapsel — eingeschlossen.
   b. Zellen mit vielen Kernen.
   c. Einfache Zellen mit granulirtem Inhalte und einem grossen hellen Kerne mit 1—2 grossen Kernkörperchen.
   d. Zellen mit 2 Kernen, die untere in Theilung begriffen.
   e. Freie Kerne mit Theilung des Kernkörperchens und Kernes.
   f. Kleine freie Kerne mit sehr kleinen Kernkörperchen.
2. Feines Schnittchen vom Rande eines Carcinoms der Haut, mit Essigsäure und Glycerin aufgehellt, darstellend die Entwickelung von Krebszellen aus Bindegewebszellen. Vergr. 300.

   Links oben einfache Bindegewebszellen mit deutlichen Kernen; nach rechts zu werden die Zellen grösser, die Kerne theilen sich und um dieselben schnüren sich auch die Zellen ab, eine Bindegewebszelle verwandelt sich auf diese Weise in eine Reihe von 3—4 Zellen, welche eng an einander gepresst liegen und von denen nur die beiden äussersten Ausläufer haben; diese Zellen werden immer grösser, vermehren sich fortwährend durch Theilung und nehmen allmälig die Gestalt der Krebszellen an, so entstehen grosse spindelförmige, ovale und runde Zellengruppen, welche das fibröse Stroma zu einem alveolaren Balkenwerk aus einander drängen.
3. Zellen aus einem Carcinom der Mamma. Vergr. 350.

   Die Zellen sind in Fettmetamorphose begriffen; man sieht in ihnen zahlreiche kleine, scharf und dunkel contourirte Fettkügelchen, welche allmälig die ganze Zelle ausfüllen und dieselbe in eine

mit Fettkörnchen gefüllte Körnchenzelle oder nach Schwund der Zellenmembran in einen runden Körnchenhaufen verwandeln, welcher dann in einzelne Fettkörnchen aus einander fällt.

4. Zellen aus einem Carcinom des Unterkiefers. Vergr. 250.
   Die Zellen sind in Atrophie und trockenem, körnigem Zerfall begriffen, schrumpfen zu soliden, unregelmässigen Klumpen ein und zerfallen allmälig in eine feinkörnige, eiweissartige Masse.
5. Zellen aus einem *Carcinoma melanodes* der Haut. Verg. 350.
   Die Zellen sind vielgestaltig, theils ungefärbt, theils durch kleine schwarze Pigmentkörnchen gefärbt, welche sich im Inhalt der Zelle anhäufen, bis dieselbe in eine fast nur noch aus Pigmentkörnchen bestehende Kugel verwandelt wird. Neben den Zellen freie Pigmentkörnchen aus zerfallenen Zellen.
   a. Zelle, von einer Kapsel eingeschlossen.
   b. Zelle mit Kern; im granulirten Inhalte hat sich eine hyaline Kugel gebildet.
   c. Zellen mit Pigmentkörnchen.
   d. Einfache Kernzellen ohne Pigment.
6. Zellen aus einem Alveolarcancroid des Mastdarms. Vergr. 240.
   Die Zellen sind von einem alveolaren fibrösen Stroma eingeschlossen (S. 104.)
7. Feines Schnittchen aus einem Plattenepithelialcancroid der Haut; man sieht im fibrösen Stroma vier Cancroidkörner, welche aus Plattenepithelien zusammengesetzt sind (S. 109). Vergr. 90.
8. Zellen aus einem Plattenepithelialcancroid des Oesophagus. Vergr. 240.
   Die Zellen sind vielgestaltig, rund, eckig, lang ausgezogen.
   a. Zellen mit Hohlräumen oder Physaliden.
   b. Zelle, um deren Kern eine hyaline Substanz ausgeschieden ist.
   c. Zelle mit zwei Kernen, um welche sich hyaline Blasen gebildet haben.
   d. Concentrisch geschichtete Zellen aus der Mitte eines Cancroidkörpers.
   e. Zelle mit vielen Kernen, um welche sich eine hyaline Blase gebildet hat.
   f. Zelle, von einer hyalinen Blase umgeben, beide von einer Kapsel umschlossen.
9. Cancroidkörper aus einem Cylinderepithelialcancroid mit knospenartigem Auswachsen durch Theilung der Kerne und Zellen. Vergr. 240.
10. Cancroidkörper aus einem Cylinderepithelialcancroid des Mastdarms. Vergr. 240. (S. 111.)
11. Elemente eines zelligen Sarkomes der Epiphyse des Femur. Vergr. 300. (S. 89.)

II.

1. Schnittchen aus einem schleimigen Sarkome oder Myxoma des Zellgewebes. Vergr. 240.
   a. Spindelförmige Zellen mit zahlreichen Ausläufern liegen gestreckt nach einer Richtung hin.
   b. Spindel- und sternförmige Zellen in alveolarer Anordnung.
2. Schnittchen aus einem Enchondrom des Hodens. Vergr. 200.
   Links grosse Kapseln mit mehrfachen eingeschlossenen Zellen, nach rechts zu werden die Zellen kleiner, verlieren allmälig die Kapseln und gehen in Bindegewebszellen über.
3. Schnittchen aus verknöchterndem Bindegewebe. Vergr. 300.
   Links oben Bindegewebszellen, rechts unten Knochenzellen, zwischen beiden die Uebergangszellen.
4. Schnittchen ans einem Lipom des Zellgewebes. Vergr. 350.
   Spindelförmige und sternförmige Bindegewebszellen füllen sich mit Fett und werden so allmälig zu Fettzellen.
5. Gefässbildung in einer Pseudomembran. Vergr. 300.
   Oben und unten zwei fertige Gefässe mit Blutkörperchen gefüllt, die Wand besteht noch aus Faserzellen; von beiden Gefässen gehen spitze, aus Faserzellen zusammengesetzte Ausläufer ab, in welche die Blutkörperchen nachdringen; die Ausläufer hängen mit Bindegewebszellen zusammen, aus denen später auch Gefässe hervorgehen.
6. Senkrechter Schnitt durch ein Papillom der Vulva (Condylom). Vergr. 40.
   Man sieht innen die weiss gelassenen Bindegewebsstämme, in diesen die collabirten Gefässschlingen, aussen das typisch geordnete Epithel.
7. Feines Schnittchen aus einem fötalen Cystosarkom der Sakralgegend. Vergr. 200.
   In einem aus spindelförmigen Zellen und wenig Grundsubstanz bestehenden Stroma sieht man zunächst mehrere runde Haufen kleiner Zellen ohne bestimmte Anordnung; dann bemerkt man grössere solche Haufen, in denen die äussersten Zellenlagen typisch geordnet sind und wie kleine Cylinderepithelien senkrecht neben einander stehen; ferner sieht man grössere Körper, aussen mit Cylinderepithel, innen mit hellem Inhalt, welcher aus Umbildung der Zellen hervorgegangen ist; während die kleineren rein zelligen Körner mehr den Charakter neugebildeter drüsiger Acini haben, erhalten die grösseren die Bedeutung von Cysten. An den grösseren Körpern bemerkt man auch Wachsthum durch knospenartige Ausbuchtungen. (S. 77. Vergl. ferner Verh. der Würzb. Gesellsch. X. 1, S. 42.)
8. Eiter aus Zellgewebe. Vergr. 350.

a. Eiterzellen mit trübem, granulirtem Inhalte.
b. Eiterzellen durch Essigsäure aufgehellt, der Inhalt hell, die Kerne deutlich sichtbar.
c. Eiterzelle durch Wasser aufgehellt und nebst ihrem Kerne aufgebläht.
d. Bildung der Eiterzellen aus Bindegewebszellen, indem sich letztere theilen, anschwellen, kugelig werden und endlich die Ausläufer sich verlieren.

9. Tuberkel aus einer Lymphdrüse. Vergr. 350.
a. Freie Kerne mit kleinen Kernkörperchen.
b. Die Kerne verschrumpfend und in feinkörnige Masse zerfallend.
c. Tuberkeldetritus.
d. Bildung der Kerne in den Drüsenzellen durch Vermehrung der normalen Kerne.

10. Verhornte Epithelialzellen aus einer Dermoidcyste (Cholesteatom). Vergr. 240.

11. Quergestreifte Muskelprimitivbündel in Fettmetamorphose begriffen. Vergr. 240.

12. Leberzellen mit fettiger Infiltration. Vergr. 240.

13. Amyloide oder speckige Infiltration der Niere. Vergr. 240.
a. Kleine Arterie.
b. Zellen aus den Harnkanälchen.
c. Corpuscula amylacea.

14. Verkalkung von Epithelialzellen aus einer Dermoidcyste. Vergr. 240.

15. Colloidentartung der Zellen eines Schilddrüsenbläschens Vergr. 240.

III.

1. Krätzmilbe, *Sarcoptes hominis.* Vergr. 100.
Weibchen vom Rücken aus gesehen, doch so eingestellt, dass man auch die an der Bauchfläche sitzenden Hinterbeine sieht. Des Männchen ist kleiner und das hintere Paar der Hinterbeine hat Haftscheiben wie die Vorderbeine. Die Embryonen und jungen Thiere haben nur ein Paar Hinterbeine.

2. Haarsackmilbe, *Acarus folliculorum.* Vergr. 100.
Ausgewachsenes Exemplar, von der Bauchseite aus gesehen.

3. Echinococcus. Vergr. 300.
a. Scolex mit ausgestülptem Kopfe.
b. Scolex mit eingezogenem Kopfe.
c. Haken aus dem Hakenkranze von *E. altriciparіens*, Kchm.
d. Haken aus dem Hakenkranze von *E. scoliciparіens*, Kchm.
e. Durchschnitt der Blasenwand.

4. Cysticercus cellulosae aus dem Gehirn.
   a. Das Thier im eingezogenen Zustande als runde Blase mit einer Oeffnung. N. Gr.
   b. Das Thier mit ausgestülptem Kopf, Hals und Leib und hinten die Schwanzblase. N. G.
   c. Der ausgestülpte Kopf. Vergr. 90.
   d. Haken aus dem Hakenkranze. Vergr. 300.
5. *Taenia solium.*
   a. Reifes Glied. N. Gr.
   b. Ei mit dem Embryo. Vergr. 200.
6. *Bothriocephalus latus.*
   a. Kopf. Vergr. 30.
   b. Zwei reife Glieder.
7. *Trichina spiralis.*
   a. Cyste mit dem eingerollten Thiere in der ovalen Höhle. Vergr. 30.
   b. Ungewöhnlich lange Cyste mit Verkalkung; auch das Thier ist verkalkt. Vergr. 30.
   c. Das Thier eingerollt, die Eingeweide sind sämmtlich durch die Leibeswandungen zu erkennen. Vergr. 240.
8. *Merismopoedia punctata*, *Sarcine*, aus dem Magen. Vergr. 240.
9. *Microsporon furfur*, der Pilz bei *Pityriasis versicolor.*
   Grosse runde Sporen in drei discreten Haufen und dazwischen kurze, geschlängelte, selten verästelte Fäden.
10. Pilz bei *Herpes circinnatus.* Die Fäden sind vielfach verästelt, hie und da gegliedert und bilden ein Netzwerk; rechts gegliederte Sporenträger.
11. *Oidium albicans*, Soorpilz. Lange und breite, gegliederte Fäden mit knospenartigen Seitenästen, die Sporen in dichten Haufen, rechts zwei Sporenträger.
12. *Microsporon Audouini*, der Pilz bei *Porrigo decalvans*, lange, schwach gegliederte und verästelte Fäden in der Wurzelscheide eines Haares.
13. *Trichophyton tonsurans*, der Pilz bei *Herpes tondens.*
   Reihen von runden Sporen und aus ihnen hervorgehende gegliederte Fäden im Haarschaft selbst.
14. *Achorion Schoenleini*, der Favuspilz. Breite ungegliederte, vielfach verästelte Fäden mit keilförmigen Sporenträgern und grossen runden oder ovalen Sporen. Rechts ein junger, gabelförmiger Faden, der noch aus einzelnen Zellen zusammengesetzt ist.
15. Der Nagelpilz.
   a. Feinste, verästelte, aber ungegliederte Fäden.
   b. Breite gegliederte, verästelte Fäden.
   c. Grosse keulenförmige Sporenträger.

d. Sporen mit Theilung und knospenartigen Auswüchsen. Vergr. von 9—15 240.

IV.

1. Harnsäurekrystalle. a. Einfache Krystalle, rhombische Tafeln, wie sie in Sedimenten von harnsauren Salzen nach Zusatz von Salzsäure entstehen oder selten spontan im Urin sich bilden. b. Gruppen dicker Krystalle, wie sie sich spontan in braunrothem, harnsäurereichem Urine niederschlagen. c. Zwillingskrystalle. d. Tonnenförmige Krystalle.
2. Harnsaures Natron in Form kleiner Körnchen, das gewöhnlichste Sediment in saurem Urin.
3. Harnsaures Ammoniak aus ammoniakalischem Urin.
4. Oxalsaurer Kalk.
5. Phosphorsaure Ammoniak-Magnesia.
6. Kohlensaurer Kalk.
7. Cystin.
8. Fibrincylinder aus dem Harn bei M. Brightii.
   * Fragment eines Harnkanälchens, aus welchem ein Fibrincylinder ragt.
9. Margarinkrystalle.
10. Pigmentkrystalle.
11. Cholestearinkrystalle.
12. Tyrosinkrystalle.
13. Leucinkrystalle.
14. Nadelförmige Pigmentkrystalle.

WELLCOME LIBRARY INSTITUTE

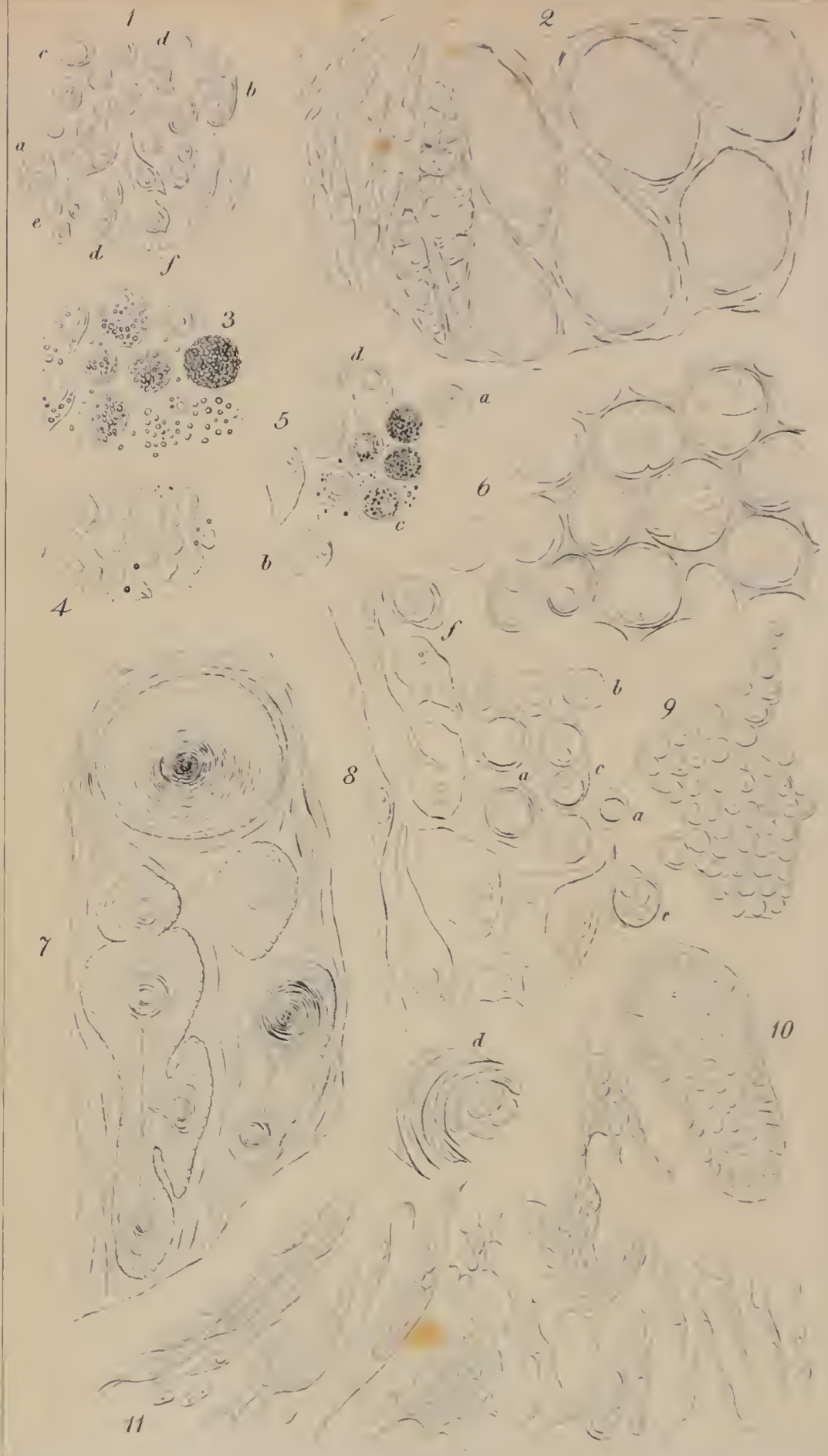

A. Foerster del.

W. Müller sc. Weimar 1850

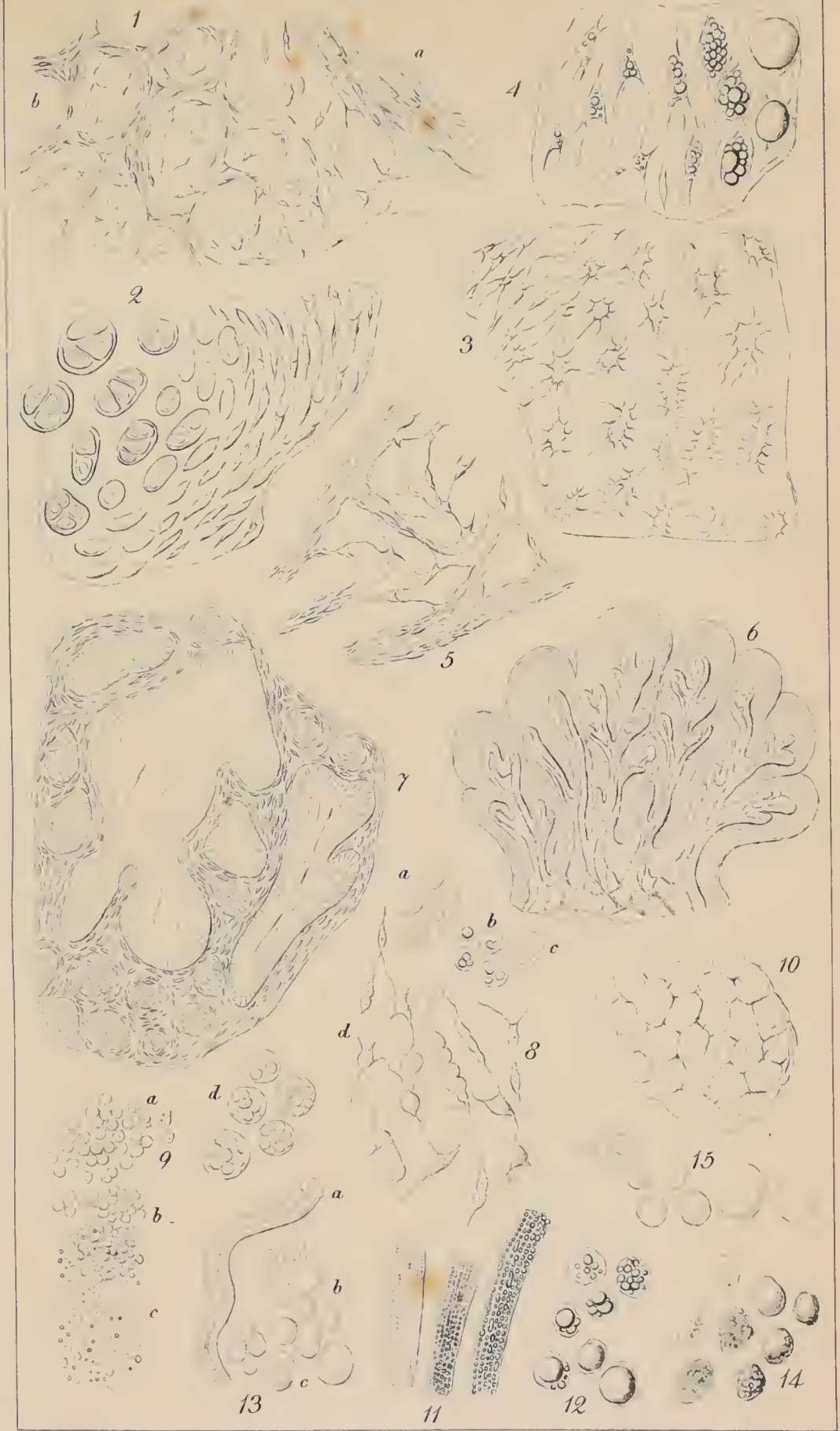

A. Foerster del.

A. Foerster del.

A. Foerster del.